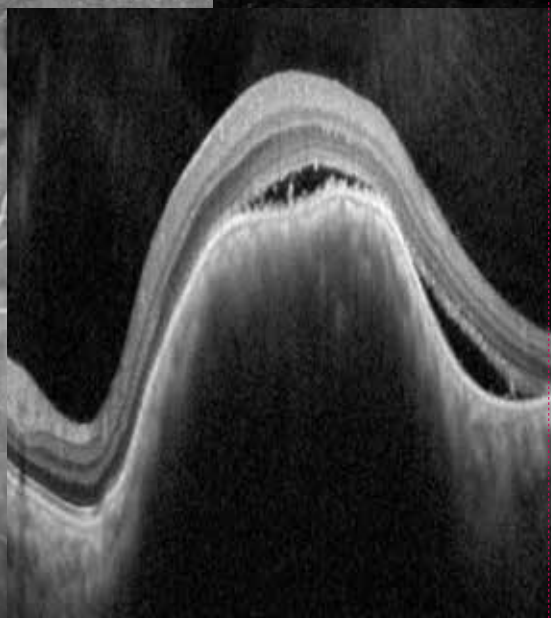
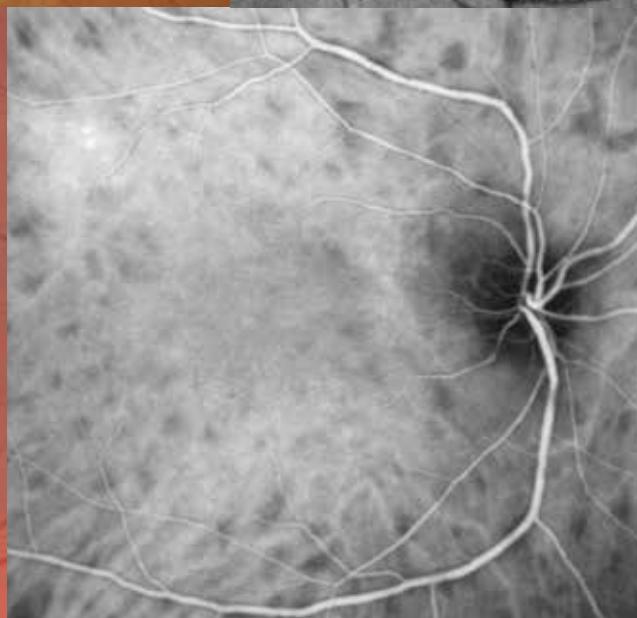
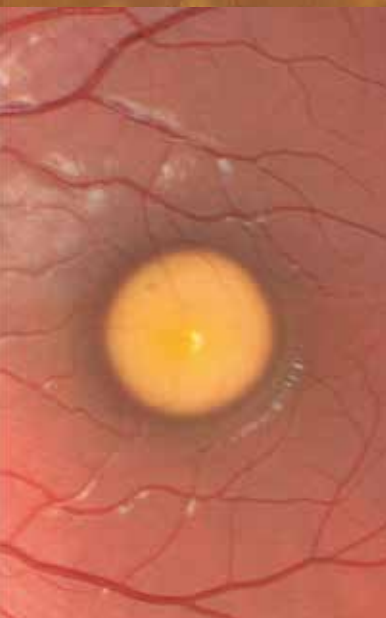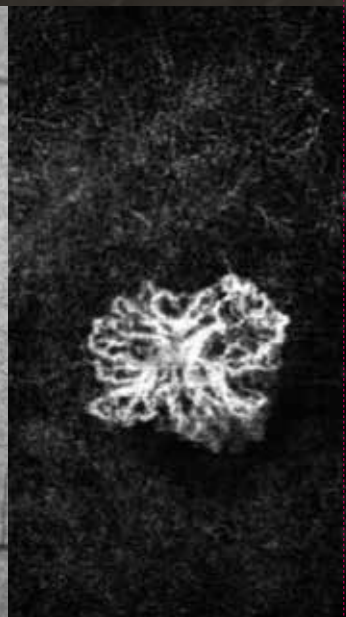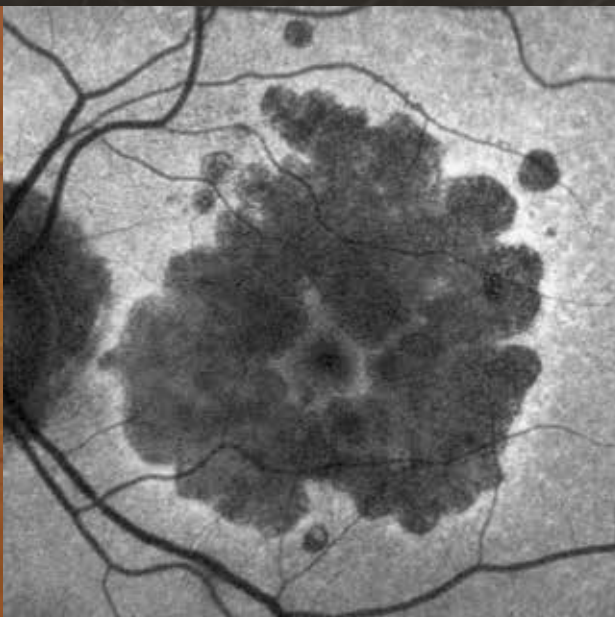


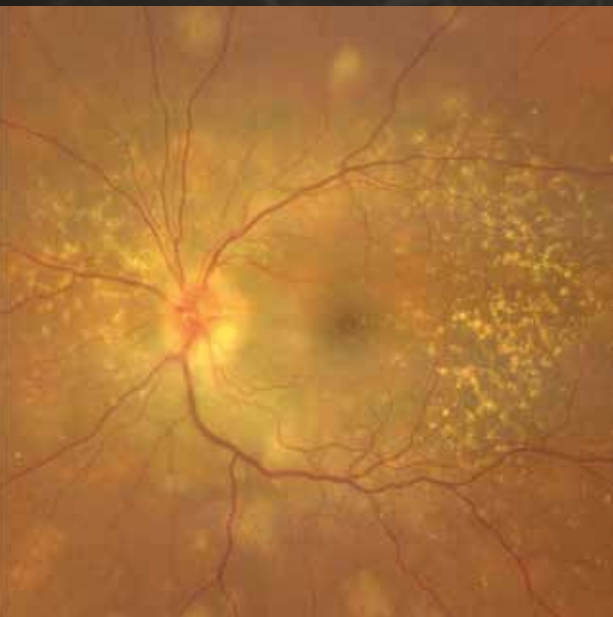IMAGEN MULTIMODAL EN PATOLOGÍA RETINOCOROIDEA

Pedro Fernández Avellaneda



Asociación Oftalmológica del Norte



Imagen multimodal en patología retinocoroidea

Imagen multimodal en patología retinocoroidea

Pedro Fernández Avellaneda

Asociación Oftalmológica del Norte

Lersundi, 9, 5.ª planta - 48009 Bilbao

Teléfono: 944 233 768 - Correo electrónico: ofalnorte2@gmail.com

Web: <https://ofalnorte.com>

Imagen multimodal en patología retinocoroidea

ISBN: 978-84-7429-840-6

DL B. 5934-2026

© Autores.

© Asociación Oftalmológica del Norte, para esta edición.

Reservados todos los derechos. Ninguna parte de esta publicación puede ser reproducida ni transmitida en ninguna forma o medio, incluyendo las fotocopias o cualquier sistema de recuperación de almacenamiento de información, sin la autorización por escrito del titular de los derechos.

En su condición de editor científico, el Dr. Pedro Fernández Avellaneda ha coordinado la selección de las imágenes incluidas en esta obra y ha sido responsable de la gestión de los derechos de reproducción y de las autorizaciones correspondientes.

Producción Editorial Glosa S.L.

Avinguda de la Meridiana, 358, 10.ª planta - 08027 Barcelona

Teléfono: 932 684 946 - Correo electrónico: informacion@editorialglosa.es



Editorial Glosa tiene el máximo respeto por las afirmaciones y opiniones de los autores, que pueden no reflejar los puntos de vista de la Editorial, no siendo esta la responsable de las posibles omisiones, inexactitudes, errores o vigencia de la información expresada.

Además, debido a la continua evolución de las ciencias biomédicas, Editorial Glosa recomienda que el lector haga las oportunas comprobaciones sobre diagnósticos y dosificaciones expresados en este documento.

Agradecemos a Roche Farma su colaboración en la edición de este libro, sin haber participado en la elaboración de los contenidos.

Agradecemos igualmente a Bayer su apoyo en la edición de esta obra, limitado exclusivamente a aspectos editoriales.

Agradecimientos

Deseo dedicar este libro, en primer lugar, a mis padres, pilares fundamentales de mi vida, por su amor incondicional y por acompañarme siempre, en cada paso y cada sueño. A mi hermana, compañera y cómplice de todas mis aventuras. A mi pareja, por su comprensión, su infinita paciencia y por esa sonrisa que me da fuerza cuando más la necesito.

Quiero expresar también mi más profundo agradecimiento a mis mentores: el Dr. Lawrence A. Yannuzzi, el Dr. K. Bailey Freund y el Dr. Giovanni Staurenghi, por todo el conocimiento generosamente transmitido y, sobre todo, por su pasión por la docencia. Su ejemplo, dedicación y entusiasmo han sido una fuente constante de inspiración en mi desarrollo profesional y personal.

A mi querida familia oftalmológica: amigos excepcionales que inspiran, impulsan el crecimiento profesional y personal, y con quienes he tenido el privilegio de compartir proyectos, aprendizajes y momentos inolvidables. Gracias, Roberto, Rosa, Javier y Juan Manuel, por ser ejemplo, motivación y compañía en este camino.

Y, por último, a todos y cada uno de los coautores: compañeros y compañeras con quienes ha sido un placer compartir este proyecto, que no habría sido posible sin su dedicación y entusiasmo.

Autores

Javier Araiz Iribarren

Servicio de Oftalmología.
Hospital San Eloy. Barakaldo (Bizkaia).
Instituto Clínico Quirúrgico de Oftalmología.
Bilbao (Bizkaia).

Paula Blasco Palacio

Servicio de Oftalmología.
Hospital Universitario Basurto. Bilbao (Bizkaia).
Clínica Oftalmológica Damborenea. Bilbao (Bizkaia).

Xiana Elkoroaristizabal Peleteiro

Servicio de Oftalmología.
Hospital Universitario Basurto. Bilbao (Bizkaia).

Pedro Fernández Avellaneda

Servicio de Oftalmología.
Hospital Universitario Basurto. Bilbao (Bizkaia).

Isora Follana Neira

Servicio de Oftalmología.
Hospital Universitario Marqués de Valdecilla.
Santander (Cantabria).
Clínica Mompia. Santander (Cantabria).

Alejandro Fonollosa Calduch

Servicio de Oftalmología.
Hospital Universitario de Cruces. Barakaldo (Bizkaia).

Gonzaga Garay Aramburu

Asociación Instituto de Investigación Sanitaria
Biobizkaia. Hospital Universitario Basurto.
Bilbao (Bizkaia).
Facultad de Medicina y Enfermería.
Universidad del País Vasco (UPV/EHU).
Bilbao (Bizkaia).
Red Temática de Investigación Cooperativa
en Oftalmología. Instituto de Salud Carlos III.

Ane Gibelalde González

Servicio de Oftalmología.
Hospital Universitario Donostia.
Donostia-San Sebastián (Gipuzkoa).

Ángela Gómez Moreno

Servicio de Oftalmología.
Hospital Universitario Araba. Álava (Vitoria-Gasteiz).

Ane Gorostiza Ormaeche

Servicio de Oftalmología.
Hospital Universitario Galdakao-Usansolo.
Galdakao (Bizkaia).
Clínica de Oftalmología Miranza COI.
Bilbao (Bizkaia).

Nora Imaz Aristimuño

Hospital Universitario Donostia.
Donostia-San Sebastián (Gipuzkoa).
Clínica Miranza Begitek. Donostia-San Sebastián
(Gipuzkoa).

Cristina Irigoyen Laborra

Servicio de Oftalmología.
Hospital Universitario Donostia.
Donostia-San Sebastián (Gipuzkoa).
Policlínica Gipuzkoa. Donostia-San Sebastián
(Gipuzkoa).

Irene Liroz López

Servicio de Oftalmología.
Hospital Universitario Galdakao-Usansolo.
Galdakao (Bizkaia).
Clínica de Oftalmología Miranza COI.
Bilbao (Bizkaia).

Sofía Mascareñas Pazos

Servicio de Oftalmología.
Hospital Universitario Basurto. Bilbao (Bizkaia).

María Paz Mendivil Soto

Servicio de Oftalmología.
Hospital Universitario Basurto. Bilbao (Bizkaia).

Javier Muñoz Solano

Servicio de Oftalmología.
Hospital Universitario Donostia.
Donostia-San Sebastián (Gipuzkoa).

Marta Núñez Izquierdo

Servicio de Oftalmología.
Hospital Universitario Basurto. Bilbao (Bizkaia).

Ana Isabel Oca Lázaro

Servicio de Oftalmología.
Hospital Universitario San Pedro. Logroño (La Rioja).

Ramón del Olmo Díaz

Servicio de Oftalmología.
Hospital Universitario Basurto. Bilbao (Bizkaia).

Eduardo Pérez Olivares

Servicio de Oftalmología.
Hospital Universitario Basurto. Bilbao (Bizkaia).

Loiola Prieto Barturen

Servicio de Oftalmología.
Hospital Universitario Basurto. Bilbao (Bizkaia).

Cristina Robles Elejalde

Servicio de Oftalmología.
Hospital Universitario Basurto. Bilbao (Bizkaia).
Clínica de Oftalmología Miranza COI.
Bilbao (Bizkaia).

Ignacio Rodríguez García

Servicio de Oftalmología.
Hospital Universitario Basurto. Bilbao (Bizkaia).

Erika Vázquez Cruchaga

Servicio de Oftalmología.
Hospital Universitario Galdakao-Usansolo.
Galdakao (Bizkaia).
Clínica de Oftalmología Miranza COI.
Bilbao (Bizkaia).

Índice

Prólogo	11
Pedro Fernández Avellaneda	
Capítulo 1. Herramientas de imagen multimodal: principios básicos	13
Sofía Mascareñas Pazos, Xiana Elkoroaristizabal Peleteiro, Eduardo Pérez Olivares, Loiola Prieto Barturen, Ramón del Olmo Díaz y Pedro Fernández Avellaneda	
Capítulo 2. Degeneración macular asociada a la edad	33
Pedro Fernández Avellaneda, Marta Núñez Izquierdo, Cristina Robles Elejalde, Isora Follana Neira e Ignacio Rodríguez García	
Capítulo 3. Paquicoroides	63
Javier Muñoz Solano, Isora Follana Neira y Pedro Fernández Avellaneda	
Capítulo 4. Retinopatía diabética	77
Marta Núñez Izquierdo, Irene Liroz López y Pedro Fernández Avellaneda	
Capítulo 5. Oclusiones vasculares	95
Ana Isabel Oca Lázaro, Ángela Gómez Moreno, Javier Muñoz Solano y Pedro Fernández Avellaneda	
Capítulo 6. Miopía patológica	115
Gonzaga Garay Aramburu, Ane Gibelalde González, Javier Araiz Iribarren y Pedro Fernández Avellaneda	
Capítulo 7. Uveítis y patologías mascarada	135
Alejandro Fonollosa Calduch, Erika Vázquez Cruchaga, Nora Imaz Aristimuño, María Paz Mendivil Soto y Pedro Fernández Avellaneda	
Capítulo 8. Distrofias hereditarias de la retina	171
Cristina Irigoyen Laborra, Paula Blasco Palacio, Ane Gorostiza Ormaeche y Pedro Fernández Avellaneda	
Capítulo 9. Tumores retinocoroideos	207
Erika Vázquez Cruchaga, Irene Liroz López, Javier Araiz Iribarren y Pedro Fernández Avellaneda	

Prólogo

En las últimas décadas, la exploración del fondo de ojo ha experimentado una revolución silenciosa pero imparable. Los avances en los sistemas de imagen multimodal aplicados a la patología retinocoroidea han ampliado de forma extraordinaria nuestra capacidad diagnóstica: desde retinógrafos de campo ultraamplio capaces de capturar la periferia más remota, hasta tomografías de coherencia óptica que ofrecen detalles estructurales tan finos que rozan lo histológico. Siempre, además, buscando técnicas menos invasivas para nuestros pacientes, apareciendo una angiografía por tomografía de coherencia óptica cada vez más precisa, veloz y con un campo en constante expansión, que nos permite asomarnos al entramado vascular con una claridad antes inimaginable. Este progreso continuo no solo transforma la forma de ver la retina, sino también nuestra manera de comprenderla.

En medio de este arsenal de pruebas y modalidades, la práctica clínica se convierte a menudo en un auténtico ejercicio detectivesco. El clínico, frente a cada paciente, reúne pistas, compara patrones y reconstruye historias silenciosas que se esconden en cada imagen. Ese proceso de desmenuzar los hallazgos, de hilar fino hasta encontrar la clave diagnóstica, aporta un componente lúdico y estimulante a un trabajo que, por su rutina diaria, podría volverse monótono. En este libro hemos querido conservar ese espíritu: el disfrute intelectual que nace de mirar con atención y descifrar lo que la retina nos cuenta.

Contamos además con un privilegiado grupo de retinólogos del territorio norte con una experiencia y una casuística excepcional. Su profundo conocimiento, fruto de años de dedicación, estudio y práctica clínica, ha sido esencial para dar forma a esta obra. Cada uno de ellos ha aportado no solo casos e imágenes, sino también la mirada experta que permite contextualizar, interpretar y transmitir lo que no siempre se explica en los manuales.

Este libro ha sido creado con cariño, con entusiasmo y con el firme propósito de convertirse en una herramienta útil para quienes se enfrentan cada día a la complejidad de la patología retinocoroidea. Por ello, espero que estas páginas sirvan tanto para aprender como para disfrutar; para afinar la mirada, para cultivar la curiosidad y para recordarnos que, detrás de cada imagen, hay una historia esperando ser descubierta.

Pedro Fernández Avellaneda

Herramientas de imagen multimodal: principios básicos

Sofía Mascareñas Pazos, Xiana Elkoroaristizabal Peleteiro, Eduardo Pérez Olivares, Loiola Prieto Barturen, Ramón del Olmo Díaz y Pedro Fernández Avellaneda

Introducción

En los últimos años, el diagnóstico por imagen en oftalmología ha experimentado una auténtica revolución gracias al desarrollo de técnicas multimodales que permiten explorar la retina y la coroides con una precisión sin precedentes. La tomografía de coherencia óptica (OCT) ha mejorado notablemente en definición y en profundidad, aportando detalles estructurales finos que facilitan la detección precoz de alteraciones. La incorporación de la angiografía por OCT (OCT-A) ha permitido estudiar la microvasculatura retinocoroidea de manera no invasiva, ofreciendo información dinámica y complementaria a la imagen estructural. Además, los sistemas de campo amplio han ampliado el área accesible a la exploración, permitiendo evaluar regiones periféricas tradicionalmente poco visibles. Todo ello ha consolidado la imagen multimodal como una herramienta esencial en las consultas de oftalmología para el diagnóstico, seguimiento y comprensión de múltiples patologías oculares.

Retinografía. Subtipos. Concepto de campo amplio

La retinografía es una prueba diagnóstica no invasiva, barata y sencilla que consiste en obtener una fotografía en color del fondo de ojo¹.

Es la prueba diagnóstica básica y fundamental para documentar cualquier patología del fondo de ojo.

Puede clasificarse en tres subtipos:²

- Campo central: 30-50° centrales; nervio óptico y polo posterior hasta las arcadas vasculares: polo posterior. Retinógrafo TRC-50DX® (Topcon).
- Campo amplio: 60-100°; desde anterior a arcadas vasculares hasta el borde posterior de las venas vorticosas: periferia media. Retinógrafo Eidon®.
- Campo ultraamplio: 110-220° (80 % de la superficie retiniana); desde el borde anterior de las venas vorticosas hasta la *ora serrata*: periferia extrema. Retinógrafos Clarus® (Zeiss) y Optomap® (Optos).

La retinografía de **campo central** proporciona una imagen de 20-30-45° (a veces hasta 55°) que permite la

exploración del nervio óptico y el polo posterior (fig. 1A). Su principal aplicación en la actualidad se encuentra en el cribado de la retinopatía diabética y en la valoración de patologías con afectación macular como la degeneración macular asociada a la edad (DMAE). Puede ser midriática o no midriática³.

Sin embargo, la retina periférica está afectada en muchas patologías retinianas. Las imágenes de **campo amplio** (*widefield*) o **ultracampo amplio** (*ultra-widefield*) han revolucionado el mundo de la imagen retiniana, ya que con una sola captura es posible obtener desde 133° (fig. 1B, Clarus® [Zeiss]) hasta 200° (Optomap®, Optos)².

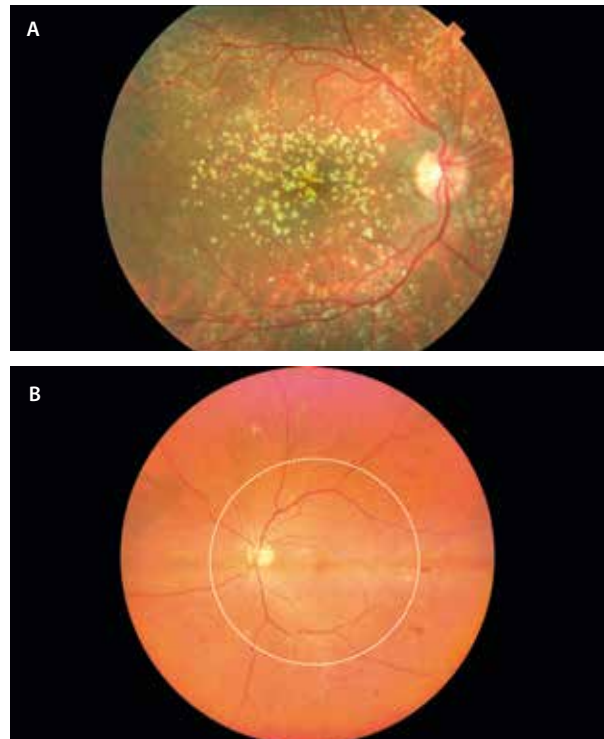


Figura 1. A) Retinografía de 50° obtenida con el retinógrafo de Topcon TRC-50DX®, donde se observan drusas cuticulares en el polo posterior que se extienden más allá de las arcadas vasculares. B) Retinografía de 133° obtenida con el retinógrafo de Zeiss Clarus® 500. Se aprecia cómo los principales signos de la retinopatía diabética en esta paciente se encuentran más allá de los 55° centrales (línea discontinua blanca).

Aun así, casi todos los dispositivos disponen de herramientas de montaje de cara a aumentar el campo de visualización. Por ejemplo, con dos imágenes de Clarus® se obtiene una imagen de 200°.

Los sistemas de campo amplio han resultado ser muy útiles en la evaluación de casos de uveítis posteriores, tumores retinocoroideos, patología vascular —como la retinopatía diabética y oclusiones venosas— y en patología traccional-regmatógena —como retinosquias, desgarros y desprendimientos de retina—. Asimismo, merece destacar su uso para la exploración de enfermedades retinianas infantiles, donde la Retcam® (Clarity Medical Systems) con sus 130° ha resultado vital para la exploración de niños prematuros o con mala colaboración (bajo sedación), pudiendo valorarse patologías como la retinopatía de la prematuridad o enfermedades hereditarias de la retina.

Además de obtener imágenes en color del fondo de ojo, también se adquieren imágenes de angiografía con fluoresceína (AGF), angiografía con verde de indocianina (AVI) y autofluorescencia (AF) de fondo de ojo.

Retinografía mediante sistemas confocales⁴

Se trata de una herramienta diagnóstica útil en muchas ocasiones.

Los retinógrafos pueden utilizar desde cámaras fotográficas con *flash* de luz blanca hasta sistemas oftalmoscópicos

confocales, que permiten eliminar la luz dispersa o difusa, y mejorar el contraste y la resolución de la imagen:

- **Láser confocal multispectral o de longitud de onda múltiple: multicolor⁴.** La plataforma Spectralis Multicolor® de Heidelberg Engineering es el mejor representante de oftalmoscopia de láser confocal de barrido multispectral; utiliza tres fuentes de láser monocromáticas simultáneas (infrarroja, azul y verde), de ahí su denominación de multicolor (fig. 2):

- Luz azul (486 nm): destaca las capas superficiales de la retina, como la capa de fibras nerviosas.
- Luz verde (518 nm): resalta estructuras de la retina media, sobre todo estructuras vasculares y cambios en la capa plexiforme.
- Luz infrarroja (815 nm): penetra hasta capas profundas, resaltando cambios en el epitelio pigmentario de la retina (EPR) y en la coroides.

Una de las ventajas de la plataforma multicolor Spectralis® es la mínima dispersión por opacidad de medios (se filtra la luz dispersa), ofreciendo un mayor contraste de las estructuras objeto de análisis. Además, no precisa dilatación pupilar. Sin embargo, no es un color real, sino que es un falso color.

- **Sistemas confocales con luz blanca.** La plataforma Eidon® de Centervue, iCare, utiliza tecnología confocal pero de luz blanca (en este caso no es un láser), haciendo las imágenes más similares a las de un retinógrafo clásico, pero con mayor contraste y definición (fig. 3).

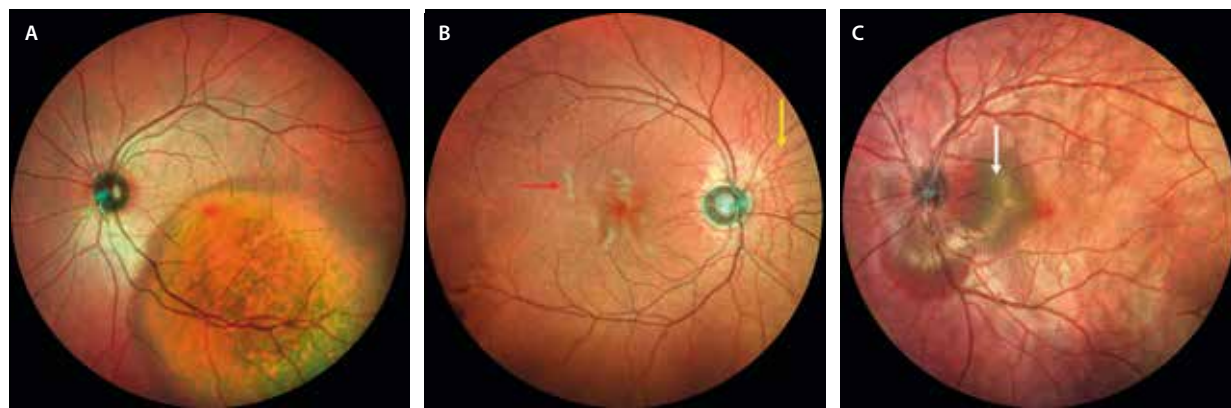


Figura 2. Tres ejemplos de aplicación de la plataforma multicolor de Spectralis®. A) Metástasis coroidea que se aprecia de color rojo, profunda. B) Estrías angioides rojizas (flecha amarilla) y exudados blandos azul-verdosos (flecha roja) en un cuadro de isquemia por anemia por células falciformes. C) Desprendimiento de neuroepitelio multilobulado verdoso (flecha blanca) asociado a múltiples pliegues retinocoroideos rojizos en un cuadro de esclerosis posterior.

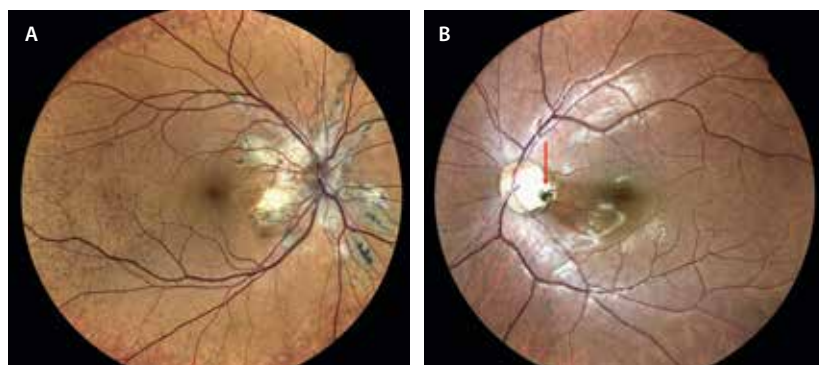


Figura 3. A) Pseudoxantoma elástico donde se aprecian las estrías angioides peripapilares con gran contraste y definición, así como el depósito cálcico amarillento de la *peau d'orange*. B) Foseta peripapilar perfectamente delimitada en el margen temporal papilar.

El hecho de utilizar una luz blanca permite obtener imágenes en color real.

No precisa dilatación pupilar y las imágenes son de 60°, pudiendo llegar a imágenes de 120° haciendo un montaje.

Imagen de reflectancia azul, verde y rojo. Concepto y principio básico. Indicaciones

La retinografía con filtros o fotografía de reflectancia espectral permite obtener detalles de las diferentes capas de la retina en función de la longitud de onda de cada filtro.

Características principales:

- La retinografía con filtros ofrece mejores resultados en blanco y negro, destacando la reflectividad de las diferentes estructuras retinianas en función del filtro empleado.
- Los filtros monocromáticos (de un solo color) aclaran los objetos de su mismo color y oscurecen los del color complementario. Por ejemplo, el filtro verde oscurece y resalta en negro las hemorragias y los vasos retinianos rojos (color complementario al verde).
- La luz penetra a diferentes niveles de la retina según la longitud de onda: la longitud más corta (490 nm, filtro

azul) penetra menos, mientras que la longitud más larga (640 nm, filtro rojo) penetra más⁵.

Los **filtros** ayudan a resaltar distintas estructuras del fondo de ojo (fig. 4):⁴

• Filtro azul:

- Longitud de onda de 490 nm.
- Facilita la visualización de las capas **internas** de la retina: la luz azul es altamente reflejada en la capa de fibras nerviosas de la retina (CFNR) (fig. 5) y de la retina interna, no llegando a penetrar a la retina externa ni la coroides.
- Es útil para valorar patologías de la interfase vitreo-retiniana (por ejemplo, membranas epirretinianas) y para estudiar defectos en la CFNR (glaucoma).

• Filtro verde:

- Longitud de onda de 540-575 nm.
- También se conoce como luz aneritra, filtro libre de rojo o *red-free*.
- La luz verde es absorbida por la hemoglobina (vasos sanguíneos) pero reflejada por el EPR, facilitando la visualización de la vascularización retiniana y los signos que aparezcan en las capas medias.
- Es útil en casos vasculares, donde las hemorragias se verán oscuras (fig. 6), a diferencia de los exudados duros o algodonosos, que se verán blancos. Igualmente, es muy útil para detectar un subtipo de drusa como los depósitos drusenoides subretinianos, o para

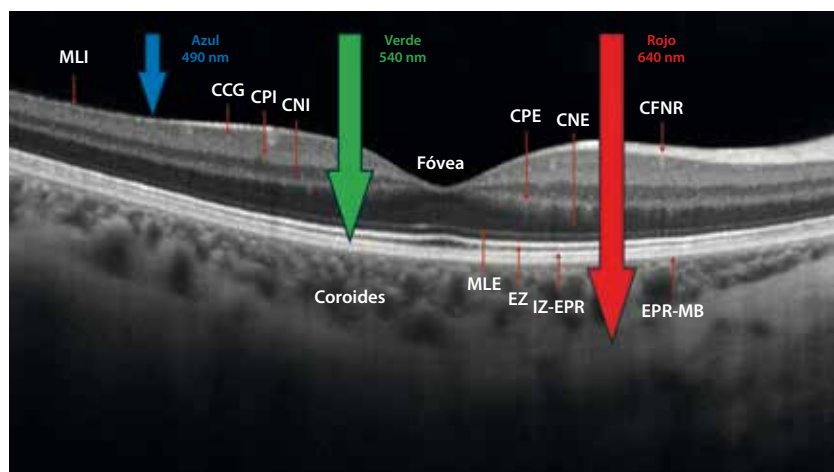


Figura 4. Representación esquemática de los filtros monocromáticos con sus respectivas longitudes de onda.

CCG: capa de células ganglionares; CFNR: capa de fibras nerviosas de la retina; CNE: capa nuclear externa; CNI: capa nuclear interna; CPE: capa plexiforme externa; CPI: capa plexiforme interna; EPR: epitelio pigmentario de la retina; EZ: zona de elipsoides; IZ: zona de interdigitación; MB: membrana de Bruch; MLE: membrana limitante externa; MLI: membrana limitante interna.

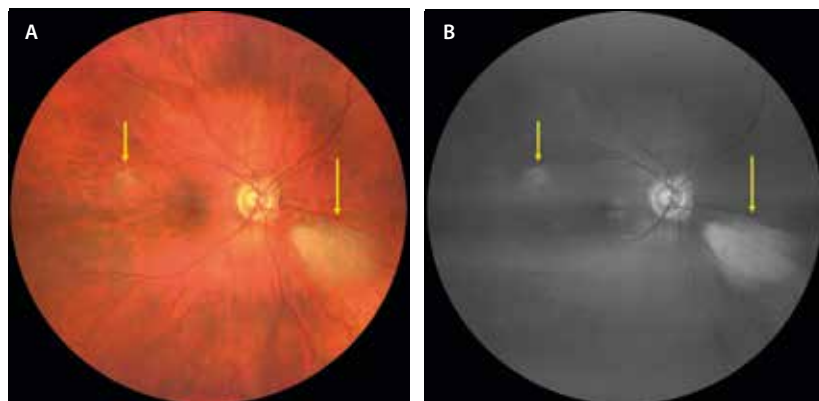


Figura 5. A) Retinografía a color de fibras de mielina (flechas amarillas). B) En la retinografía con filtro azul se ven resaltadas las fibras de mielina (flechas amarillas).

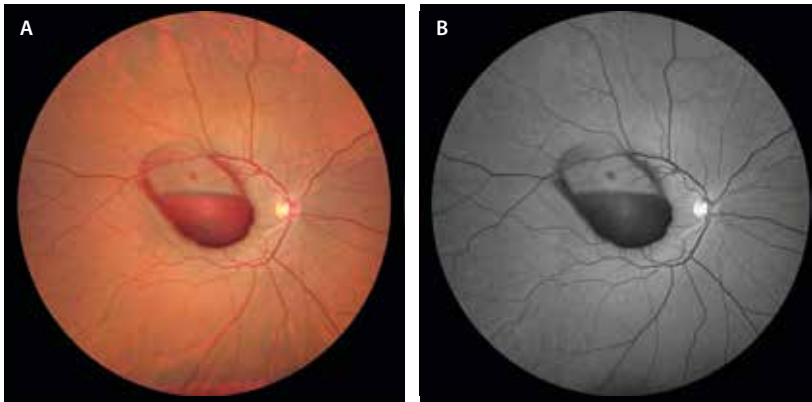


Figura 6. Hemorragia subhialoidea y submembrana limitante interna tras maniobra de Valsalva intensa (A) que se ve oscura al aplicar el filtro monocromático verde (B).

lesiones hiperreflectivas en capas externas de origen inflamatorio (fig. 7), que se apreciarán como áreas blanquecinas bien delimitadas en el polo posterior.

• **Filtro rojo:**

- Longitud de onda de 615-640 nm.
- La luz roja atraviesa la retina y el EPR y llega a la coroides, siendo reflejada por la esclera. Esto ofrece muy poco contraste de los vasos sanguíneos y del nervio óptico, pero permite una exploración con más detalle de la coroides.
- Resulta de utilidad para la detección de lesiones pigmentadas benignas (nevus) (fig. 8) y malignas (melanomas), y de lesiones vasculares tumorales (hemangiomas).

Resumen:

- Filtro azul: interfase vitreoretiniana y CFNR.
- Filtro verde: vascularización y otras estructuras retinianas (capas medias, externas).
- Filtro rojo: coroides.

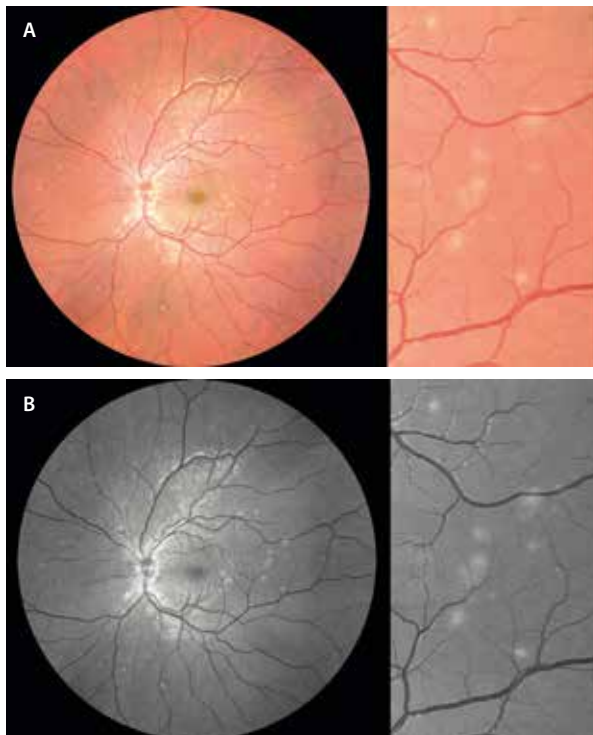


Figura 7. Cambios amarillentos multifocales por fotorreceptoritis en un caso de síndrome de múltiples puntos blancos evanescentes (A) que se ven como focos blanquecinos al aplicar el filtro monocromático verde (B).

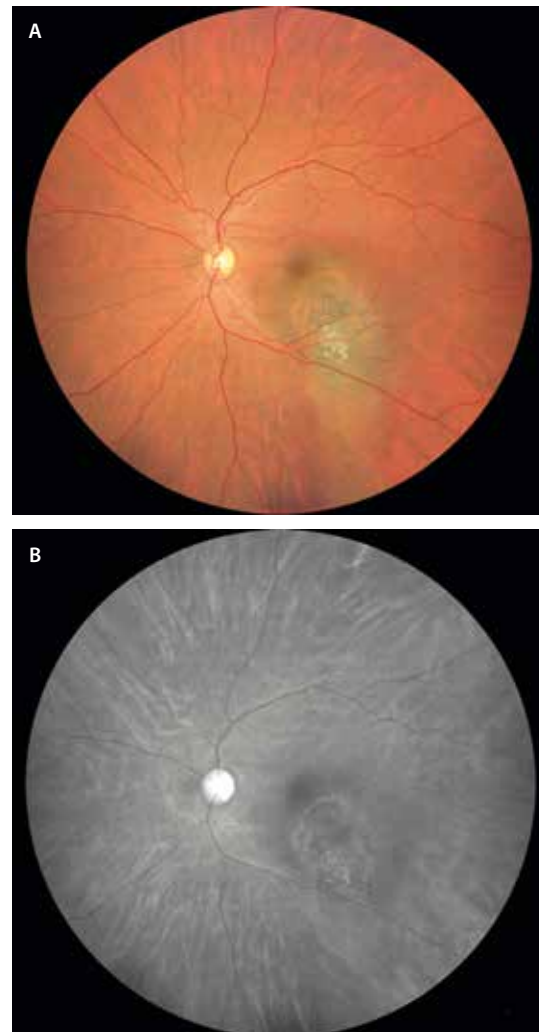


Figura 8. Nevus con poco contenido melánico atípico y con factores de riesgo (A) que se observa como un área oscura profunda con cambios blanquecinos (drusas) usando el filtro monocromático rojo (B).

Autofluorescencia. Concepto y principio básico. Subtipos

Concepto⁶⁻⁸

La AF retiniana es una técnica no invasiva que aprovecha la capacidad de ciertos componentes de la retina de absorber luz de una determinada longitud de onda y emitirla en una longitud de onda superior⁶⁻⁸.

Ofrece información sobre el estado *in vivo* de los fluoróforos del fondo de ojo de manera fisiológica o en situaciones patológicas. Estos fluoróforos, principal fuente de autofluorescencia, están representados fundamentalmente por los gránulos de lipofuscina (LF) localizados en las células del EPR.

Existe de manera fisiológica un acúmulo progresivo de la LF en el EPR, signo principal del envejecimiento retiniano. Esta LF procede de la fagocitosis de los discos de los segmentos externos de los fotorreceptores. Sin embargo, componentes de la LF como el fluoróforo A2-E resulta tóxico, ya que inician una cascada de inflamación celular-apoptosis mediada por el sistema del complemento.

Solo en situaciones patológicas, la LF se acumula en el espacio subretiniano o intrarretiniano. Ello se debe a la degradación incompleta de los segmentos externos de la retina.

Por otro lado, en ausencia de EPR, la autofluorescencia se debería a fluoróforos presentes en la elastina y colágeno de las paredes de los vasos coroideos profundos y de la esclera.

Por todo ello, la AF es una prueba que puede servir de marcador de actividad en diferentes enfermedades que afecten a las capas externas de la retina y al EPR.

Principio básico

Se obtienen imágenes mediante tres pasos, en el siguiente orden⁷:

1. Excitación: se envía luz azul (en el rango de 488-490 nm) a través de un filtro excitador, o bien luz infrarroja cercana (~787 nm) en modalidades específicas.
 - La LF exhibe autofluorescencia cuando es excitada con luz ultravioleta o luz azul (máxima eficiencia con 480-510 nm).
 - La melanina, sin embargo, exhibe autofluorescencia cuando es excitada con longitudes de onda cercanas al infrarrojo (790 nm).

2. Emisión: los fluoróforos (como la LF o la melanina) absorben esa luz y reemiten en longitudes mayores, entre 520-530 nm (verde) o > 800 nm (infrarrojo).
3. Filtrado óptico: un filtro barrera elimina la luz de excitación, capturando únicamente la emisión. El resultado es una imagen donde las zonas con mayor concentración de fluoróforos aparecen más brillantes (hiperautofluorescencia), mientras que las zonas con menos emisión son más oscuras (hipoautofluorescencia).

Subtipos (tabla 1)⁶⁻⁹

Autofluorescencia de onda corta

- Excitación: luz azul de 488-500 nm; luz verde de 535-580 nm; emisión: 500-750 nm, pico ~520-630 nm.
- En función de la excitación, por tanto, la AF será:
 - De luz azul: se caracteriza por mostrar una fovea hipoautofluorescente (hipo-AF) (fig. 9). Los pigmentos maculares como la melanina a nivel foveal absorben la luz azul.
 - Contraste: no valora el estado foveal en casos de atrofia por DMAE. La atrofia mostraría un área hipo-AF al perderse las capas externas y el EPR, y como la fovea es hipo-AF con la AF azul, no se podría valorar si hay atrofia foveal o no.
 - Dispositivos de AF mediante oftalmoscopio de láser de barrido confocal. Son menos pupilo-dependientes y la presencia de opacidad de medios (catarata) no influye tanto.
 - De luz verde: en este caso, la fovea no es hipo-AF (fig. 9). Resulta, por tanto, más útil para valorar el estado foveal en casos de DMAE.
 - Dispositivos de AF mediante cámara fundoscópica. Son más pupilo-dependientes y funcionan peor si hay opacidad de medios.
- Monitoriza la LF ocular *in vivo*.

Autofluorescencia cercana al infrarrojo⁹

- Excitación: ~787 nm; emisión: > 800 nm, captada a más de 810 nm.
- Refleja principalmente la distribución de melanina y melanilipofuscina en el EPR y la coroides.
- Fovea hiperautofluorescente.
- Monitoriza la melanina ocular *in vivo*.

Tabla 1. Comparativa entre subtipos de autofluorescencia

Característica	Autofluorescencia de onda corta	Autofluorescencia cercana al infrarrojo
Fuente de excitación	Luz azul (~488 nm)	Infrarrojo cercano (~787 nm)
Fluoróforo principal	Lipofuscina	Melanina/melanilipofuscina
Emisión detectada	500-750 nm	> 800 nm
Indicaciones clínicas	Enfermedades asociadas a acumulación de lipofuscina, atrofias del EPR	Evaluación de melanina/EPR funcional, patrones protectores

EPR: epitelio pigmentario de la retina.

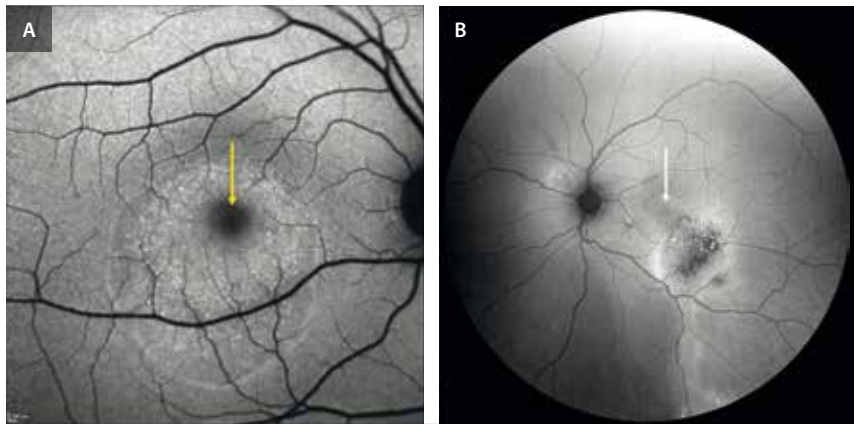


Figura 9. Diferencias entre autofluorescencia azul y autofluorescencia de espectro verde. **A)** Se trata de un ejemplo de autofluorescencia azul del sistema Spectralis® HR2, perfecto para ver los puntos hiperautofluorescentes correspondientes a fotorreceptores cargados de lipofuscina en un caso de coriorretinopatía serosa central subaguda. Obsérvese que la fovea es hipoautofluorescente por el bloqueo por parte de los pigmentos maculares a nivel foveal. **B)** Muestra un ejemplo de autofluorescencia de espectro verde del aparato Clarus® de Zeiss, donde la fovea no es hipoautofluorescente debido a que la longitud de onda verde no es absorbida por los pigmentos maculares, siendo muy útil para cambios de epiteliopatía. Se trata de un caso de coriorretinopatía serosa central crónica con cambios hipoautofluorescentes en el epitelio pigmentario de la retina y un reguero de fluido hiperautofluorescente.

Interpretación

- **Hiper-AF:**
 - Aumento de la actividad metabólica de los segmentos externos de los fotorreceptores.
 - Incapacidad del EPR para fagocitar los discos de los segmentos externos.
- **Hipo-AF:**
 - Baja actividad de los fotorreceptores.
 - Pérdida de tejido (atrofia).

Aplicaciones clínicas⁶

- Detección precoz de enfermedades retinianas: pérdida de hipo-AF en casos de telangiectasias maculares tipo 2 utilizando AF azul. Hay una reducción de pigmento macular precoz y por tanto una absorción menor de la AF azul, mostrando cierta iso-AF/hiper-AF foveal.
- Marcador de enfermedad y progresión:
 - Importante en casos de atrofia en miopía, DMAE o uveítis. Hipo-AF progresiva por desaparición de tejido.
 - Actividad en casos de coriorretinitis y fotorreceptoritis. Hiper-AF por aumento de metabolismo en las capas externas.
- Mapa: permite servir como diferencial.
 - Respeto peripapilar en la enfermedad de Stargardt.
 - Respeto foveal en casos de distrofias mitocondriales.
 - Anillo de hiper-AF en casos de distrofias de tipo cono-bastón.
 - Áreas de fluido en casos de coriorretinopatía serosa central (CSC): permite determinar la localización (central o peripapilar) y la focalidad (unifocal o multifocal).

- Correlación funcional: sobre todo para casos de CSC, DMAE y distrofias hereditarias de la retina. Es útil para correlacionar con microperimetría.
- Enfermedades donde es más útil:
 - DMAE.
 - CSC.
 - Distrofias hereditarias de la retina: enfermedad de Stargardt, distrofia en patrón, enfermedad de Best, distrofias de bastones-conos.
 - Síndromes paraneoplásicos.
 - Linfoma vitreoretiniano primario.
 - Uveítis: síndromes de puntos blancos.
 - Nevus coroideo.
 - Toxicidad retiniana: cloroquina/hidroxicloroquina.

Tomografía de coherencia óptica. Concepto y principio básico

Introducción

La OCT ha revolucionado el diagnóstico en oftalmología desde su introducción en 1991¹⁰. Ofrece imágenes en alta resolución de la retina de manera no invasiva y en tiempo real. Permite obtener, por tanto, una imagen transversal microscópica y pseudohistológica de la retina.

Se ha convertido en una herramienta fundamental para el especialista en retina, ya que facilita el diagnóstico precoz, permite una mejor monitorización del tratamiento y una comprensión más profunda de las enfermedades retinianas¹¹. A lo largo de los años, el avance en las tecnologías de OCT ha contribuido al incremento notable en la resolución, la velocidad de adquisición y la reducción de artefactos.

Concepto general y principio físico

El principio físico fundamental detrás de la OCT es la interferometría de baja coherencia, que permite reconstruir el perfil de reflexión del tejido en profundidad sin necesidad de contacto físico¹². Para ello, utiliza luz de manera similar a como la ecografía utiliza ondas de sonido, con la diferencia de que la luz permite una resolución mucho mayor.

La interferometría consiste en emitir una luz externa y medir el tiempo de retardo y la intensidad de la luz reflejada desde diferentes capas de la retina (fig. 10). Es decir, detecta los cambios del índice de refracción de los distintos materiales biológicos. La visualización de las capas de la retina de forma independiente se debe a que cada una tiene propiedades ópticas diferentes, según su composición, y por lo tanto generan un patrón específico de reflectividad¹³.

Toda la información se procesa para reconstruir la curva de reflectividad frente a profundidad, el *A-scan* (unidimensional), que posteriormente se convierte mediante un

software determinado en una escala de falsos colores o tonos de gris¹³. La combinación de múltiples *A-scan* capturados en puntos retinianos adyacentes mediante un mecanismo de escaneo transversal da lugar a una imagen bidimensional: el *B-scan*. Cuanto mayor sea el número de *A-scan* por milímetro, más detallado será el escaneo transversal o *B-scan* (fig. 11)¹⁴. Asimismo, combinando múltiples *B-scan* mediante escaneo en *raster*, el *software* genera una representación tridimensional del tejido, lo que permite analizar el volumen en los ejes *x*, *y* y *z*.

Adquisición de imágenes con Spectralis® OCT¹²

El sistema **Spectralis® OCT + High Resolution Angiography (HRA)** combina OCT con oftalmoscopia de láser confocal de barrido. La parte de oftalmoscopia de láser confocal de barrido ofrece diversas fuentes láser que proporcionan diferentes longitudes de onda y esquemas de detección. Estos incluyen imágenes de reflectancia cercana al infrarrojo, en el rango de longitudes de onda

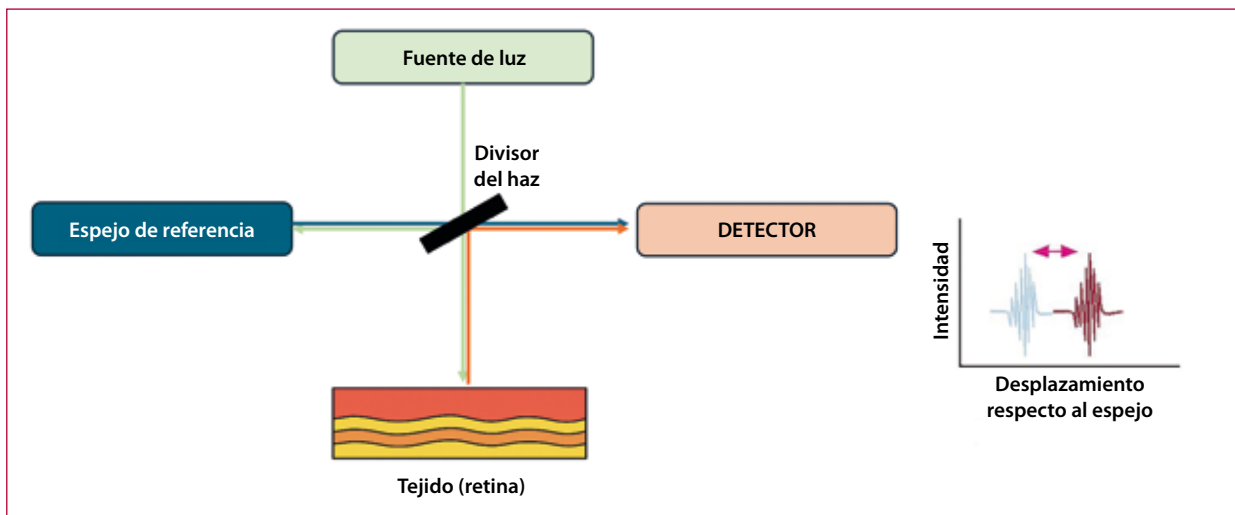


Figura 10. Interferometría en la tomografía de coherencia óptica.

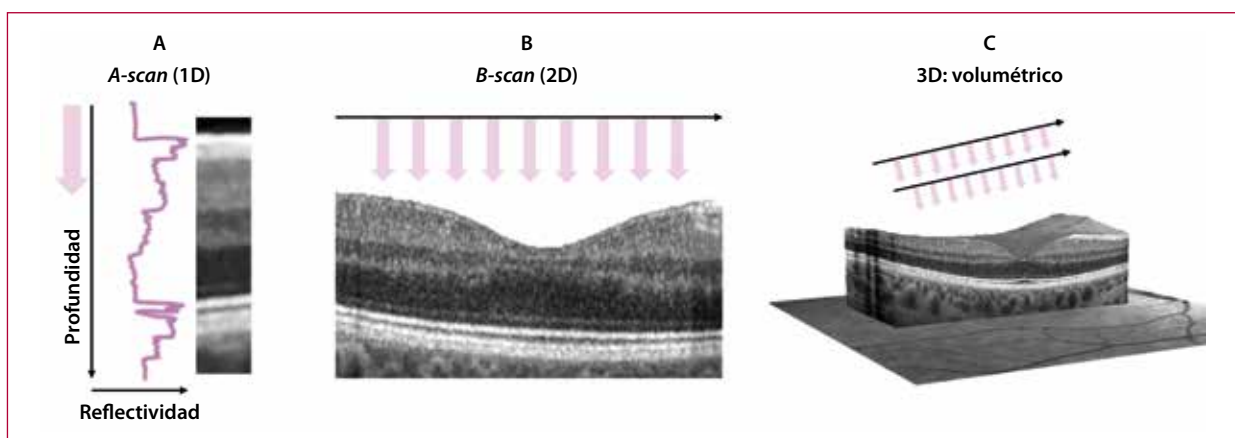


Figura 11. A) *A-scan*: representa una única línea de datos de reflexión en función de la profundidad (gráfica de reflectividad frente a distancia). B) *B-scan*: al reunir múltiples *A-scans* adyacentes, se genera una imagen en dos dimensiones (sección transversal). C) Volumen 3D: combinando múltiples *B-scans*, se puede construir un volumen tridimensional de la retina o del polo posterior.

verde y azul, imagen multicolor, así como modos de imágenes de angiografía (AGF y AVI) y de AF (azul e infrarrojo cercano). Lo más común es combinar la OCT con imágenes de reflectancia cercana al infrarrojo (NIR), ya que ello ayuda a localizar y enfocar la región de la retina que se desea analizar.

Gracias a esta tecnología también es posible obtener imágenes *en face*. Estas no son más que una sección coronal o frontal de la retina. Tras la reconstrucción tridimensional de la retina, el *software* extrapola un plano o «banda» a una profundidad concreta (por ejemplo, la capa de los fotorreceptores) y crea una imagen bidimensional *en face* de ese plano, mostrando los detalles horizontales (paralelos a la superficie del ojo)^{12,13}. Destaca también la función *enhanced depth imaging*, que mejora la visibilidad de capas profundas como la coroides.

Protocolos de adquisición:

- Línea simple de alta resolución (fig. 12).
- Líneas paralelas (cubo, FAST, *dense, detail*): la distancia entre líneas es inversamente proporcional a la densidad del análisis; son útiles para generar mapas de grosor y para hacer un barrido general del polo posterior.
- Líneas radiales: son útiles para casos de alteración de la interfase vitreoretiniana, como membrana epirretiniana o agujero macular.

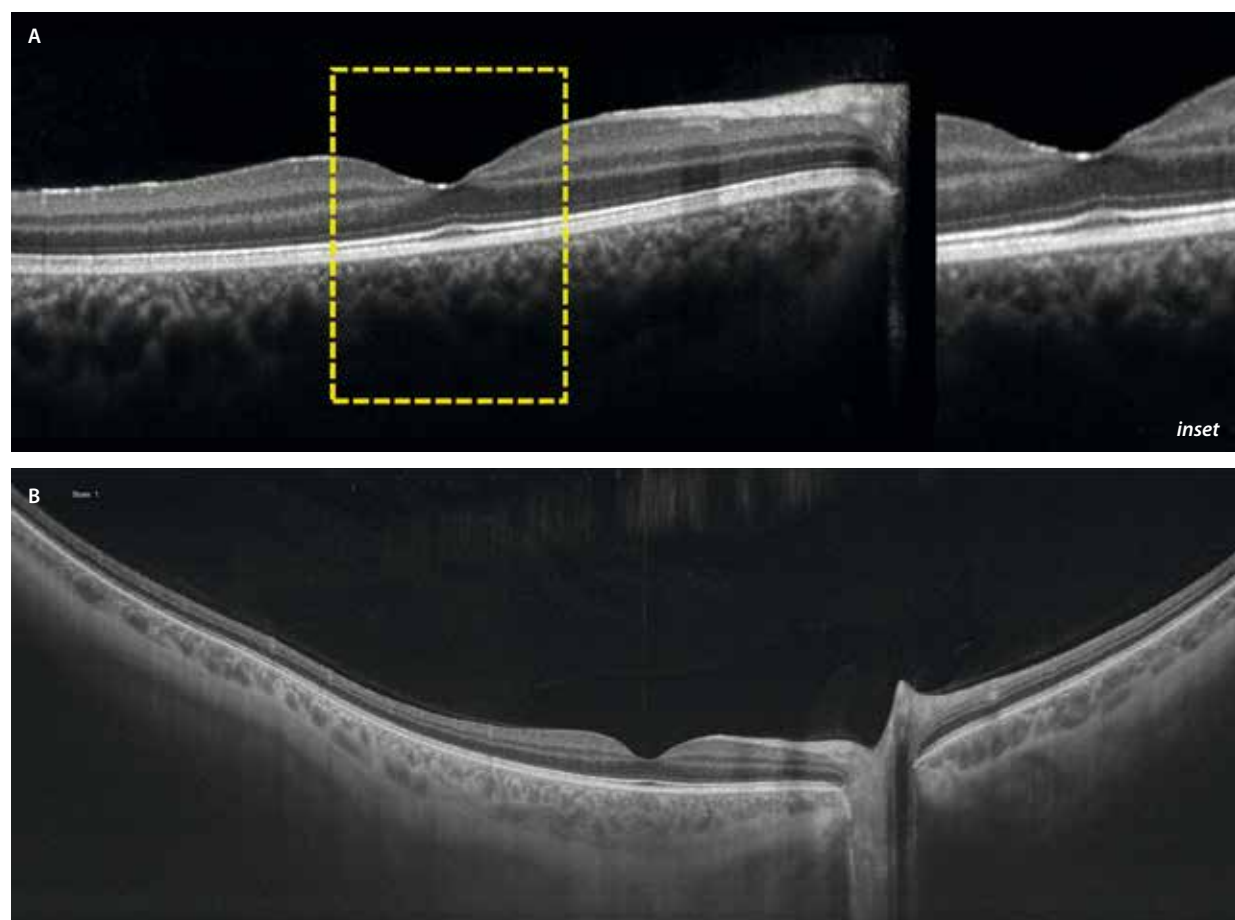
Tomografía de coherencia óptica macular: anatomía

Como guía general, basándose en la reflectividad relativa, las capas retinianas y coroides se dividen en zonas (áreas con estructuras reflectantes específicas, pero que no se distinguen fácilmente por márgenes bien definidos y carecen de evidencia histológica comprobada), y bandas o capas (áreas discretas y bien definidas, con una correlación histológica comprobada) (tabla 2 y fig. 13)¹⁵.

Tabla 2. Lista de zonas y su reflectividad

Bandas hiperreflectivas	Vítreo cortical posterior, MLI, CFNR, CPI, CPE, MLE, complejo EPR-membrana de Bruch
Zonas hiperreflectivas	Zona elipsoide, zona de interdigitación
Bandas hiporreflectivas	CCG, CNI, CNE, segmentos externos de FR
Zonas hiporreflectivas	Zona mioide
Unión coroidoescleral	Zona de reflectividad variable

CCG: capa de células ganglionares; CFNR: capa de fibras nerviosas de la retina; CNE: capa nuclear externa; CNI: capa nuclear interna; CPE: capa plexiforme externa; CPI: capa plexiforme interna; EPR: epitelio pigmentario de la retina; FR: fotorreceptores; MLE: membrana limitante externa; MLI: membrana limitante interna.



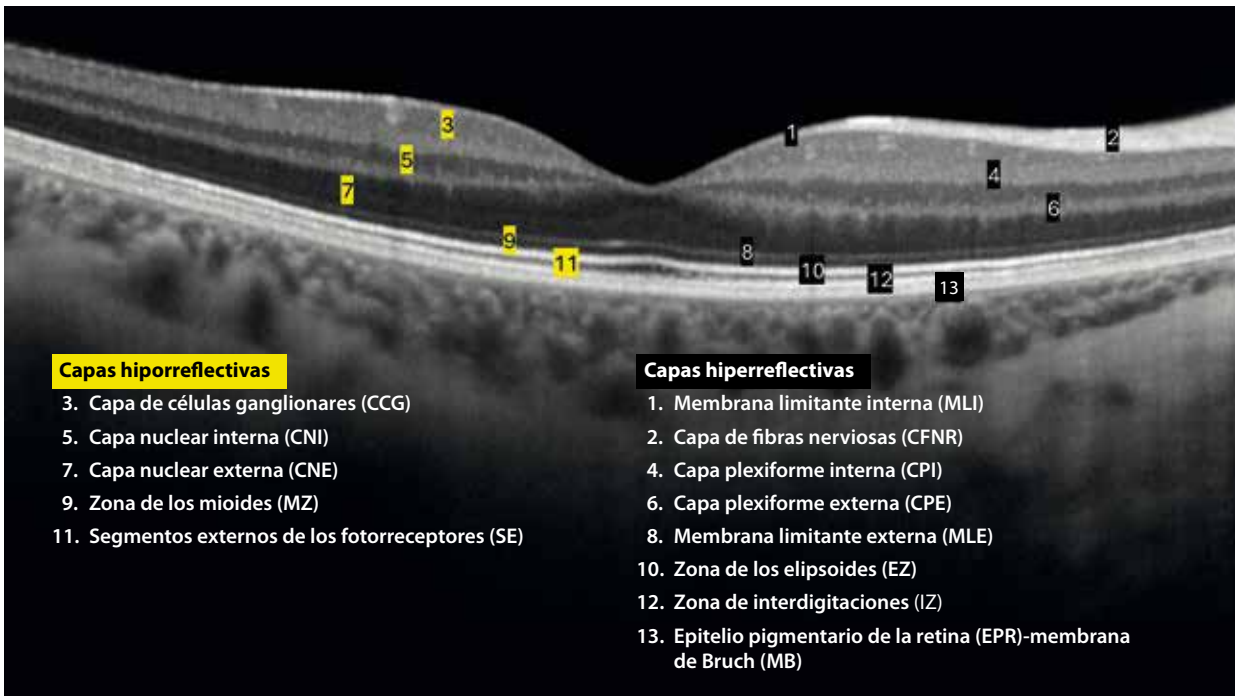


Figura 13. Capas de la retina en la tomografía de coherencia óptica.

Como regla general, las capas cargadas de axones son hiperreflectivas y las capas con los cuerpos celulares (núcleos) hiporreflectivas, a excepción del cuerpo celular de las células ganglionares, que contiene muchas mitocondrias y tiene una reflectividad media. En la tabla 3 se mencionan las principales causas de cambios de reflectividad patológicos.

Tabla 3. Causas comunes de reflectividad alterada en la tomografía de coherencia óptica

Reflectividad disminuida	Fluido (FSR, FIR, sub-EPR), espacios degenerativos, depósitos (silicona, lípidos, PFC). Indirecta por bloqueo
Reflectividad aumentada	Lípidos, mineralización, hemorragia, fibrosis, isquemia/inflamación, neovascularización, depósitos (drusas, viteliforme), pigmento. Indirecta por atrofia

EPR: epitelio pigmentario de la retina; FIR: fluido intrarretiniano; FSR: fluido subretiniano; PFC: perfluorocarbono.

Angiografía por tomografía de coherencia óptica. Concepto y principio básico

Introducción

La OCT-A es una técnica de imagen no invasiva que permite visualizar la microvasculatura retiniana y corioidea con gran resolución sin necesidad de una inyección intravenosa de colorante.

Entre las virtudes de la OCT-A destaca la posibilidad de visualización de los plexos capilares superficial (PCS), intermedio (PCI) y profundo (PCP) con detalle de manera aislada. En el caso de la AGF, el PCS se superpone al resto de los plexos, no pudiéndose analizar de manera independiente^{16,17}.

Otra de las ventajas es que se acompaña de un *B-scan* de OCT correlacionando flujo y estructura conjuntamente (fig. 14).

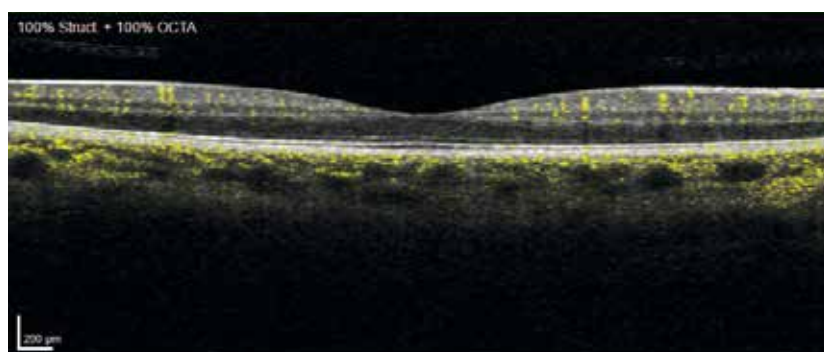


Figura 14. La señal de flujo (amarillo) sobre el *B-scan* estructural representa los cambios de la señal de la tomografía de coherencia óptica en el tiempo.

Concepto general y principio básico de funcionamiento

La OCT-A es una modalidad de imagen derivada de la OCT estructural que detecta el flujo sanguíneo a partir de diferencias en la señal óptica entre escaneos consecutivos a gran velocidad.

Al igual que la OCT, la OCT-A utiliza la interferometría de baja coherencia, pero enfocada en detectar movimiento: logra diferenciar entre el tejido estático y la sangre que fluye por este, valorando el cambio que se produce en las señales enviadas repetidamente sobre un mismo punto o pixel de la retina¹⁸. Estos cambios se procesan mediante algoritmos específicos, siendo uno de los más utilizados el *split-spectrum amplitude-decorrelation angiography* (SSADA) presentado por Jua *et al.* en 2012. Este algoritmo analiza la decorrelación entre escaneos sucesivos, aislando las zonas con flujo y generando mapas vasculares tridimensionales con alta resolución, al reducir significativamente los ruidos e interferencias en la señal y mejorando la sensibilidad al flujo. Existen otros algoritmos como OMAG (Zeiss), OCTARA (Topcon) o Spectralis® OCTA (Heidelberg), que se comercializaron en 2016.

El resultado es una imagen tridimensional de la circulación, con capacidad para segmentar capas específicas de la retina y la coroides, lo que proporciona un análisis estratificado de la red vascular ocular con una resolución axial de micras¹⁸.

Métodos de adquisición y procesamiento de imágenes

La adquisición de imágenes en la OCT-A implica la realización de escaneos repetidos en la misma área para detectar diferencias en la señal causadas por el flujo sanguíneo¹⁸.

Procedimiento recomendado (fig. 15)¹⁹:

- Extracción de *B-scan* consecutivos en el tiempo del mismo punto de la retina mediante aparatos capturadores. Se repite el procedimiento en posiciones sucesivas para general un conjunto de datos volumétricos (cubo de datos) en diferentes momentos consecutivos.
- Después, se calculan las diferencias entre las imágenes correspondientes al mismo punto espacial en diferentes

momentos temporales y se obtiene la señal de flujo. Los datos de decorrelación se combinan para obtener un nuevo cubo tridimensional, del que se extraen las imágenes de sección transversal de la OCT-A con resalte del flujo en amarillo (*B-scan*).

- La generación de la OCT-A final únicamente requiere «recolectar» estos puntos que forman las regiones de los vasos sanguíneos y representarlos en el plano perpendicular a una profundidad establecida *en face* OCT. De ahí se extraen las imágenes *en face* OCT-A en las capas deseadas.

Segmentación de capas vasculares

Una de las características más potentes de la OCT-A es la capacidad de segmentar las imágenes de los diferentes plexos de manera independiente (tabla 4) (fig. 16).

Tabla 4. Correlación entre la tomografía de coherencia óptica y la angiografía por tomografía de coherencia óptica

Segmentación basada en la OCT estructural	Capas retinianas	Segmentación basada en la señal de flujo de la OCT-A	
Plexo capilar superficial	CFNR	Plexo capilar radial peripapilar	Complejo vascular superficial
	CCG	Plexo vascular superficial	
	CPI		
Plexo capilar profundo	CNI	Plexo capilar intermedio	Complejo vascular profundo
	CPE	Plexo capilar profundo	
Complejo avascular	CNE, FR, EPR	Complejo avascular	
Coriocapilar	Coriocapilar	Coriocapilar	
Vasos coroideos	Coroideos	Vasos coroideos	

CCG: capa de células ganglionares; CFNR: capa de fibras nerviosas de la retina; CNE: capa nuclear externa; CNI: capa nuclear interna; CPE: capa plexiforme externa; CPI: capa plexiforme interna; EPR: epitelio pigmentario de la retina; FR: fotorreceptores; OCT: tomografía de coherencia óptica; OCT-A: angiografía por tomografía de coherencia óptica.

Modificada de Campbell *et al.*²⁰.

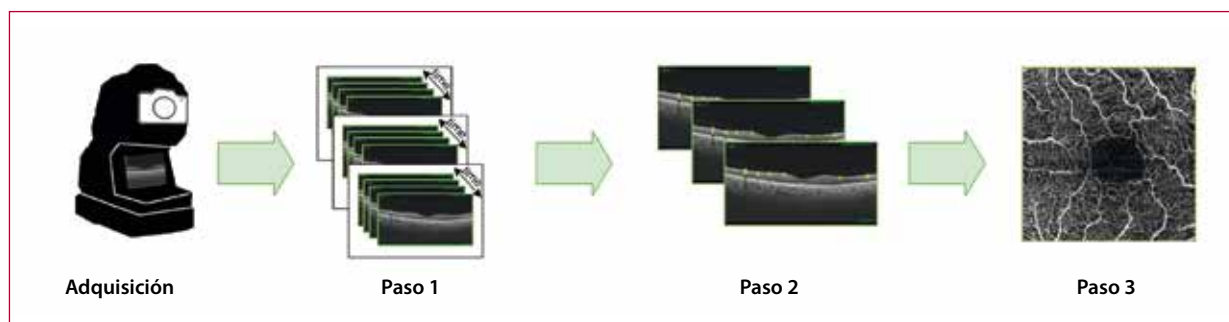


Figura 15. Pasos en la adquisición de imágenes en la angiografía por tomografía de coherencia óptica.

Tomada de: Díaz M, Díez-Sotelo M, Gómez-Ulla F, Novo J, Penedo MFG, Ortega M. Automatic visual acuity estimation by means of computational vasculariry biomarkers using OCT angiographies. *Sensors* (Basel). 2019;19(21):4732.

Además, los *softwares* también pueden segmentar la zona avascular foveal (ZAF) (fig. 16) relevante en enfermedades isquémicas, así como el complejo vascular externo o avascular (fig. 16C1), donde se detectan las membranas neovasculares tipo 2.

Es muy importante, a la hora de valorar una OCT-A, correlacionar siempre los hallazgos en la imagen *en face* OCT-A con la imagen estructural *en face* OCT y con el *B-scan* OCT-A (fig. 17).

Artefactos en la angiografía por tomografía de coherencia óptica²¹

La OCT-A presenta diversas limitaciones técnicas que afectan a la interpretación de las imágenes:

- **Límite de sensibilidad** (predefinido): impide detectar flujos muy lentos (por ejemplo, microaneurismas o pólipos) o discriminar niveles altos de flujo (umbral de saturación), lo que afecta a la precisión diagnóstica.

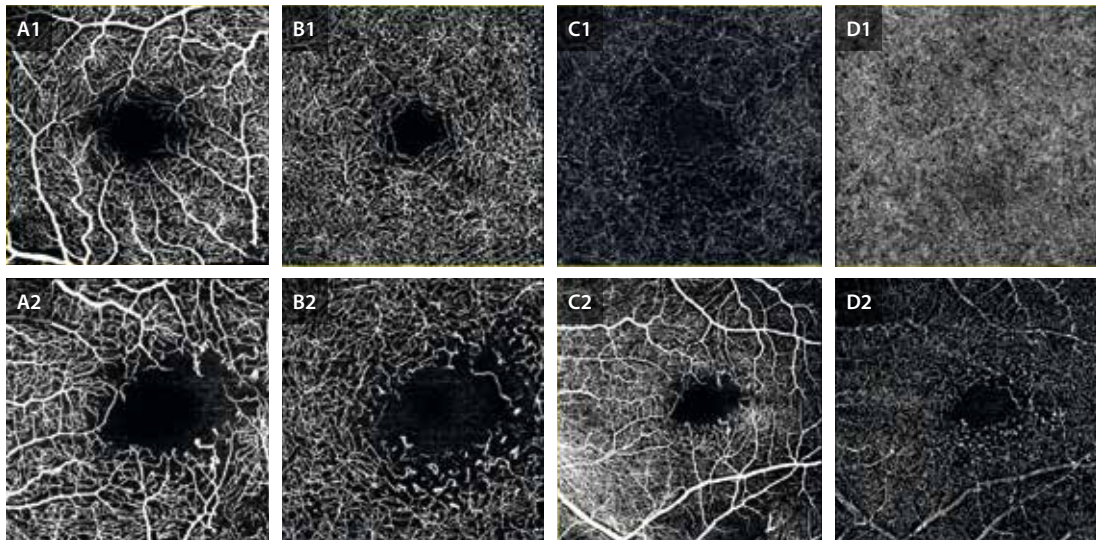


Figura 16. Paciente con telangiectasias maculares oclusivas unilaterales. **A1-D1)** Representan los cortes de imagen *en face* (axiales) de la angiografía por tomografía de coherencia óptica de 3 x 3 mm del plexo capilar superficial (**A1**), complejo capilar profundo (**B1**), que engloba el plexo capilar intermedio y profundo, plexo avascular (**C1**) y coriocalipar (**D1**) del ojo derecho normal. **A2-D2)** Representan los cortes de imagen *en face* de la angiografía por tomografía de coherencia óptica del ojo izquierdo. **A2** y **B2** muestran cortes de 3 x 3 mm con más detalle. **A2** evidencia el plexo capilar superficial con agrandamiento de la zona avascular foveal y dilataciones aneurismáticas. **B2** muestra cambios similares a nivel del complejo capilar profundo, más significativos. **C2** y **D2** representan cortes de 6 x 6 mm con los mismos hallazgos pero con mayor campo. Se pierde resolución y aparecen artefactos de proyección como los vasos de mayor tamaño del plexo capilar superficial que se proyectan sobre el plexo capilar profundo del ojo izquierdo del mismo paciente.

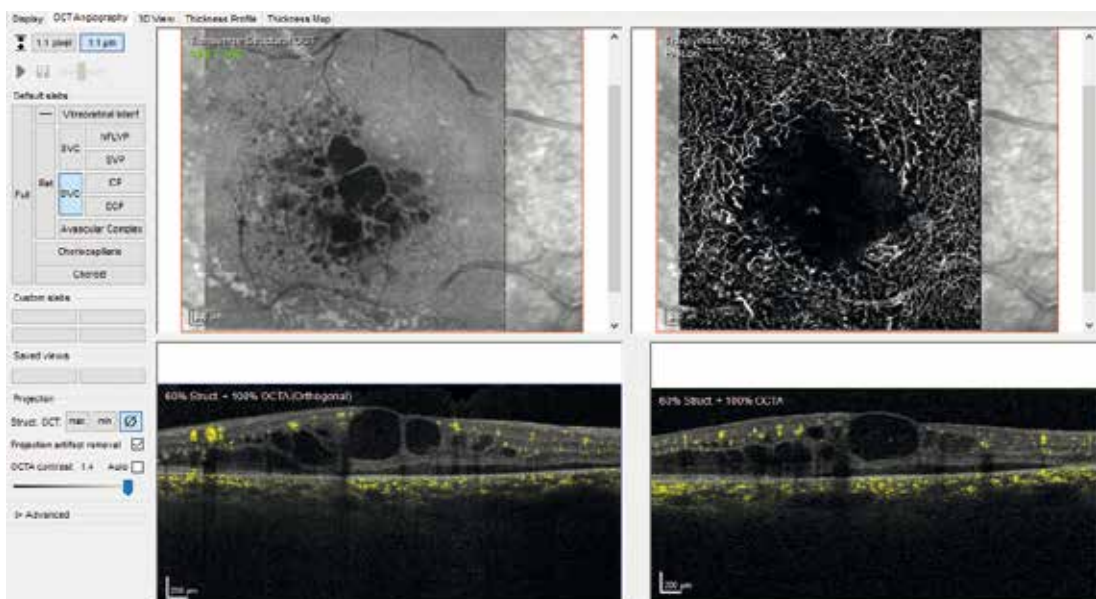


Figura 17. Pantalla de visualización de la angiografía por tomografía de coherencia óptica (OCT-A) en Heidelberg Spectralis® HRA + tomografía de coherencia óptica: interpretar siempre la imagen *en face* de la OCT-A al lado de la imagen *en face* de la OCT estructural y del *B-scan* de la OCT-A y, si es necesario, ajustar las medidas de las capas manualmente.

- **Artefactos de proyección:** especialmente desde el plexo superficial hacia capas profundas; pueden simular flujo donde no lo hay (se proyectan los vasos superficiales). Aunque existen algoritmos para mitigarlos (*projection artifacts removal*) (fig. 18), es necesario complementar el análisis *en face* con imágenes *B-scan* de flujo (fig. 4). Además, la representación bidimensional (*en face*) puede distorsionar la realidad tridimensional, subestimando la perfusión o fusionando estructuras vasculares.
- **Artefacto de segmentación:** es frecuente en retinas con arquitectura alterada (miopía, edema, membranas neovasculares [MNV] de gran altura, atrofia).
- **Artefactos de movimiento** (oculares o pulsátiles): generan falsas señales, especialmente en estructuras hiperreflectivas como pueden ser los bordes de los desprendimientos del epitelio pigmentario (DEP) y del edema macular cistoide, los depósitos de lípidos o dentro de algunas colecciones de fluido intrarretinianas de alta densidad (*suspended scattering particles in motion*).

Ventajas y limitaciones

En la tabla 5 se muestra un resumen detallado de las ventajas y limitaciones de la OCT-A²².

Tabla 5. Ventajas y limitaciones de la angiografía por tomografía de coherencia óptica

Ventajas	Limitaciones
Rápida	No detecta filtración o extravasación (limita el estudio de permeabilidad)
No invasiva	Artefactos
Repetibilidad	Campo de visión limitado
Alta resolución	Dificultad para la visualización de vasos coroideos profundos
Tridimensional	Dependencia del operador
Segmentación por capas	Dependencia del <i>software</i> de segmentación
Cuantificación	
Detección temprana de neovascularización	

Aplicaciones clínicas

La OCT-A ha demostrado ser útil, como parte del estudio por imagen multimodal, en el diagnóstico y seguimiento de diversas enfermedades oculares²³.

- **DMAE:**
 - Diagnóstico precoz de MNV, especialmente de tipo 1, que pueden pasar desapercibidas en la AGF por enmascaramiento del EPR.
 - Resulta útil ante hallazgos sospechosos en la OCT estructural, como la presencia de material hiperreflectivo subretiniano (SHRM) en presencia de un DEP plano irregular (SIRE, del inglés *shallow RPE elevation*), pudiendo corresponder a MNV quiescentes.
 - En la forma polipoidea, los pólipos muestran poco flujo en la OCT-A y son difíciles de identificar, no así la rama vascular (MNV de tipo 1), aunque la AVI sigue siendo la técnica de elección en estos casos.
- **Retinopatía diabética:**
 - Detecta precozmente microaneurismas y pérdida de densidad capilar, sobre todo en el plexo capilar profundo, además de cambios sutiles en la ZAF.
 - Es útil para diferenciar anomalías microvasculares intrarretinianas de neovascularización.
- **Oclusiones vasculares retinianas:**
 - En oclusiones venosas, permite cuantificar áreas de no perfusión y cambios en la ZAF, siendo comparable a la AGF.
 - En oclusiones arteriales, evidencia una perfusión capilar reducida y mayor irregularidad en la ZAF.
- **CSC crónica:** permite detectar MNV de tipo 1 asociada a DEP planos e irregulares y analizar la reducción de flujo en la coriocapilar secundario a la compresión de esta por los grandes vasos de la capa de Haller (paquicoroides).
- **Miopes altos:** aunque el estafiloma dificulta la adquisición, la OCT-A puede ayudar a diferenciar entre hemorragia espontánea y MNV secundaria.
- **Telangiectasias maculares:** caracteriza patrones vasculares anómalos en el plexo capilar profundo, y detecta la presencia de complicaciones como la MNV secundaria y la anastomosis retinocoroidea.
- **Uveítis:** destaca por su capacidad para diferenciar entre lesiones inflamatorias activas, neovasculares y fibróticas inactivas.

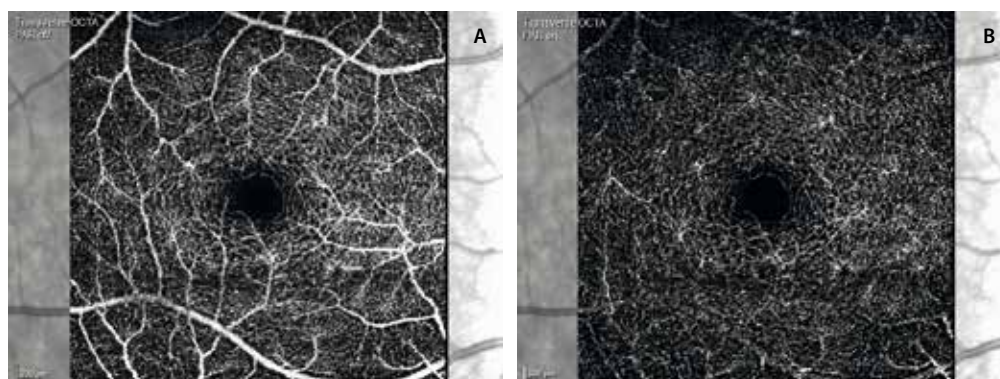


Figura 18. Plexo capilar profundo sin activar la retirada de artefactos de proyección (A) y activando la retirada de artefactos de proyección (B).

Angiografía con fluoresceína. Concepto y principio básico. Subtipos. Indicaciones y contraindicaciones

Introducción²⁴⁻²⁶

La AGF es una técnica diagnóstica invasiva clave para evaluar patologías de la retina y la coroides. Introducida en los años 60 del siglo xx, permite visualizar la circulación vascular mediante imágenes seriadas obtenidas tras la inyección intravenosa de fluoresceína sódica. Brinda información sobre el nervio óptico, la retina, el EPR y la coroides.

Subtipos

Angiografía con fluoresceína intravenosa (estándar):

- Forma más común y tradicional.
- En adultos se inyectan 5 mL de fluoresceína sódica al 10 % o 2 mL al 25 % en una vena periférica.
- En edad pediátrica: 7,7 mg/kg (máximo: 500 mg).

Angiografía con fluoresceína por vía oral:

- Alternativa no invasiva especialmente para niños, pacientes sin acceso venoso o en situaciones especiales.
- Se administra fluoresceína por vía oral (20-30 mg/kg).
- Produce imágenes de menor calidad y resolución temporal que la intravenosa.
- Se pueden obtener imágenes a partir de los 10-15 minutos, aunque en muchos casos se recomienda esperar 20 minutos.
- Es útil para obtener información básica, pero limitada, y para detectar fugas sutiles o detalles vasculares finos.

Equipos

- **Cámaras digitales.**
- **Sistemas de escaneo de láser.**
- **Campo estándar y campo amplio o ultraamplio (UWF)** que permite examinar hasta 200° de campo, útiles para retina periférica.
- **Sistemas de escaneo de láser confocal (c-SLO):** equipo de alta resolución, menos dependiente de la dilatación pupilar y menos afectado en casos de opacidad de medios. Existen versiones *widefield* y *ultra-widefield*.

Técnica²⁴

- Se utiliza una cámara de fondo de ojo equipada con filtros de excitación (azul, 465-490 nm) y de barrera (amarillo-verde, 520-530 nm).
- El contraste (fluoresceína sódica) se inyecta por vía intravenosa, generalmente en una vena antecubital.
- Tras la inyección, las moléculas libres de fluoresceína absorben la luz azul y emiten luz verde-amarilla, que es captada por la cámara.

- Se obtienen imágenes desde el momento de la inyección hasta unos 10 minutos después, según la patología evaluada.

Interpretación del angiograma

Fases del angiograma normal²⁴⁻²⁶

- **Fase coroidea/prearterial** (10 segundos): flujo coroideo. Aproximadamente 10 segundos después de la inyección, la fluoresceína entra en el sistema vascular coroideo a través de las arterias ciliares posteriores. La aparición inicial de la fluoresceína es transitoriamente heterogénea, parcheada, aunque un llenado irregular prolongado es un signo de isquemia coroidea. Mientras que los vasos coroideos mayores son impermeables a la fluoresceína, el endotelio de la coriocapilar es fenestrado.
- **Fase arterial** (12 segundos): llenado arterial retiniano. Las arteriolas retinianas suelen llenarse entre 1 y 2 segundos después de la coroides (aproximadamente a los 12 segundos). La fase arterial dura hasta que las arterias retinianas se llenan completamente.
- **Fase arteriovenosa** (16-30 segundos): capilares + relleno laminar venoso. En la fase arteriovenosa temprana, se produce el llenado completo del lecho capilar retiniano. Termina cuando las venas retinianas comienzan a llenarse, marcándose la pared de las mismas, fase conocida como **venosa laminar**.
- **Fase venosa** (31-40 segundos): llenado completo de las venas. En este momento, se alcanza la máxima fluorescencia vascular. Es esta fase venosa el **momento en que mejor se visualiza la red capilar perifoveal**.
- **Fase de recirculación** (3-5 minutos): disminuye la intensidad. La fluoresceína se reduce de manera relativamente homogénea en arterias y venas, a medida que el colorante se elimina gradualmente de la circulación retiniana. Si hubiera fuga o tinción tempranas, serían evidentes en esta fase.
- **Fase tardía** (7-15 minutos): eliminación del colorante. En esta fase ocurre la eliminación gradual del colorante de la vasculatura retiniana y coroidea. Si existiera tinción tardía patológica, sería visible en este momento. Es la fase de comprobación de las fugas.

Barreras hematorretinianas

- **Barrera hematorretiniana interna:** se trata de una barrera formada por las uniones endoteliales de los capilares y arteriolas procedentes de la arteria central de la retina. Se extiende a los dos tercios internos de la retina.
- **Barrera hematorretiniana externa:** esta barrera la conforman las células del EPR. Es la coriocapilar, dependiente de las arterias ciliares, la que se encarga de perfundir el EPR y el tercio externo de la retina.

Ambas barreras son impermeables y no presentan fugas, salvo situaciones en las que aumente la permeabilidad capilar en el caso de la barrera hematorretiniana

interna y/o se produzcan dehiscencias o discontinuidades en el EPR en el caso de la barrera externa.

Hallazgos anormales²⁴⁻²⁶

Los patrones anormales se describen en términos de **hipofluorescencia** e **hiperfluorescencia**:

• Hipofluorescencia:

- **Por bloqueo:** opacidades que interfieren con la fluorescencia (hemorragia vítrea, intrarretiniana o subretiniana, presencia de pigmento o fibrosis) (fig. 19B).
- **Por defecto del llenado vascular:** isquemia, como en oclusiones arteriales o venosas (fig. 19A).

• Hiperfluorescencia:

- **Fuga o difusión (leakage):** tiñe en tiempos precoces, aumenta de intensidad y se extravasa rebasando los límites de la lesión:
 - Por neovascularización coroidea o subretiniana, o por neovascularización prerretiniana (fig. 20B) en la retinopatía diabética proliferativa.

- Formas de vasculitis activa.
- Edemas maculares inflamatorios.
- **Tinción (staining):**
 - Aumento de fluorescencia desde los momentos iniciales con bordes definidos.
 - Puede observarse en estructuras normales (nervio óptico) o patológicas (drusas [fig. 20C], cicatriz-fibrosis glial).
- **Acumulación (pooling):** acúmulo progresivo de fluoresceína en espacios retinianos:
 - Sub-EPR en casos de desprendimientos serosos del EPR.
 - Subretiniano en casos de desprendimiento del neuroepitelio como la CSC (fig. 20A).
- **Defecto de transmisión (efecto ventana):**
 - Aumento de fluorescencia desde la fase coroidea por ausencia del EPR sin difusión posterior, que pierde intensidad sin alterar el tamaño o la forma. Es el ejemplo de la atrofia (fig. 20D).
 - Se presenta desde fases tempranas y se desvanece sin alterar el tamaño o la forma.

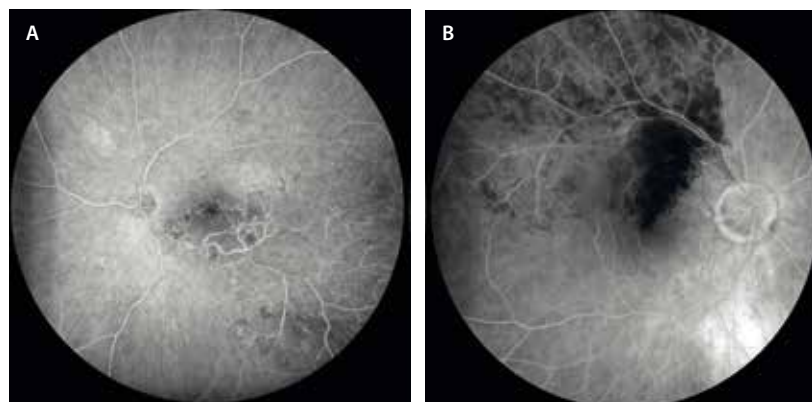


Figura 19. Ejemplos de hipofluorescencia. **A)** Isquemia en un caso de oclusión de la rama venosa temporal inferior con afectación macular. **B)** Hemorragia que produce bloqueo en un caso de obstrucción de la rama venosa temporal superior.

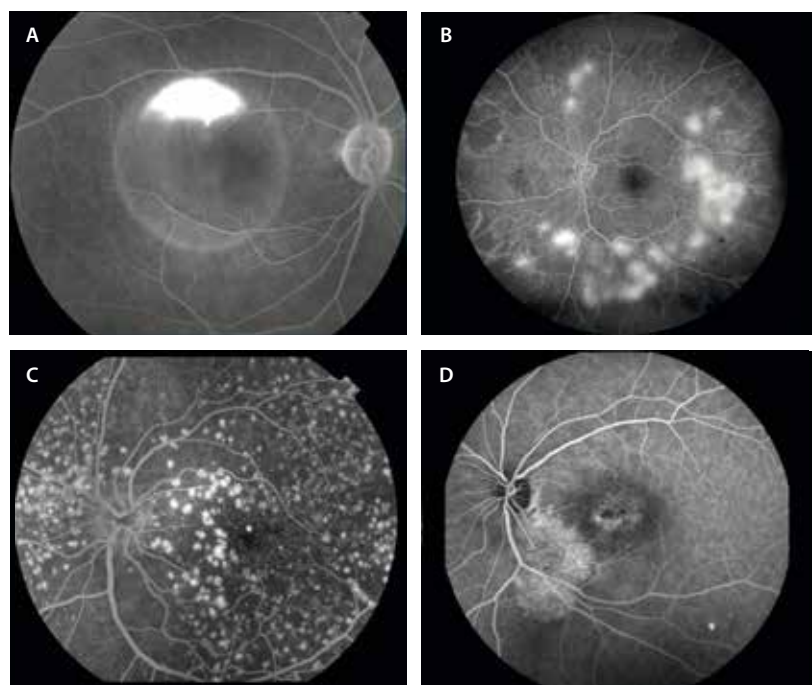


Figura 20. Situaciones de hiperfluorescencia. **A)** Desprendimiento del neuroepitelio con imagen de acúmulo de colorante bien definido de manera circunferencial y con fuga de colorante en tiempos tardíos con patrón en humo de chimenea en un caso de coriorretinopatía serosa central aguda. **B)** Fuga o extravasación de colorante en áreas de neovasos prerretinianos multifocales en un caso de retinopatía diabética proliferativa. **C)** Ejemplo de tinción de colorante en un caso de drusas cuticulares con imagen de «cielo estrellado». **D)** Efecto ventana por atrofia de capas externas en un caso de coriorretinopatía serosa central crónica con fluido de larga duración peripapilar inferior.

Principales indicaciones

Evaluación y seguimiento de:

- Pérdida visual de causa no clara.
- Retinopatía diabética: para valorar la presencia de isquemia, edema macular (focal o difuso) y neovasos.
- Oclusiones vasculares: para diferenciar tipos y observar áreas no perfundidas.
- Uveítis: coroiditis, coriorretinitis, vasculitis, edema o isquemia.
- Tumores coroideos: melanoma, hemangioma.
- Retinopatías pediátricas (retinopatía de la prematuridad, enfermedad de Coats, vitreorretinopatía exudativa familiar, retinoblastoma).
- CSC: evaluación de puntos de fuga.

Efectos adversos²⁴⁻²⁶

Aunque es una técnica generalmente segura, pueden presentarse:

- **Reacciones leves:** náuseas (3-15%), vómitos (7%), prurito.
- **Reacciones moderadas:** urticaria, fiebre, tromboflebitis, síncope.
- **Reacciones graves (raras):** necrosis tisular por extravasación del contraste, anafilaxia, paro cardíaco, broncoespasmo.
- **Otros:** coloración amarilla de la piel, orina amarilla durante 24-36 horas.

Se recomienda siempre obtener el consentimiento informado del paciente y contar con equipos de reanimación.

Contraindicaciones

- Embarazo (categoría C).
- Lactancia (la fluoresceína se excreta en la leche).
- Antecedente de reacciones alérgicas graves.

Precauciones

En pacientes con insuficiencia renal, hay limitada experiencia y se recomienda no reducir la dosis; sin embargo, en pacientes dializados sí es preciso reducir la dosis a la mitad (2,5 mL).

Conclusión

La AGF sigue siendo la **técnica de referencia** para evaluar la función vascular retinocoroidea. A pesar del avance de tecnologías como la OCT y la OCT-A, su capacidad para revelar fuga, tinción, isquemia y otras alteraciones sigue siendo insustituible en muchos escenarios clínicos.

Angiografía con verde de indocianina. Concepto y principio básico. Subtipos. Indicaciones y contraindicaciones

Definición y principios básicos²⁷⁻²⁹

La AVI es una técnica de imagen que permite estudiar la circulación coroidea.

El verde de indocianina se une a proteínas plasmáticas (98%), lo cual limita su difusión a través de la coriocapilar, permitiendo una mejor visualización de la arquitectura coroidea. Se puede visualizar en el espectro de luz infrarroja (780-805 nm), hecho que hace que sufra menor bloqueo y se aprecie mejor en caso de pigmento, hemorragia, fluido o fibrosis retiniana.

Ventajas frente a la angiografía con fluoresceína

- Mejor delineación de los vasos coroideos.
- Menor fuga del colorante y, por tanto, mayor precisión anatómica.
- Mejor en enfermedades donde hay **fluido o hemorragia subretiniana, como MNV de tipo 1, y/o aneurismáticas, donde hay DEP serohemorrágicos extensos en ocasiones.**

Equipo y técnica

- **Cámaras:**
 - *Flash* digital (por ejemplo, Topcon, Zeiss).
 - Láser confocal (*scanning laser ophthalmoscope*) como Heidelberg Spectralis[®], que permiten AVI dinámica.
- **Dosis estándar:** 25 mg de verde de indocianina en 3-5 mL (adultos).
- **Fases de la AVI:**
 - **Temprana (0-1 minutos):** llenado de las arterias coroideas.
 - **Temprana-intermedia (1-3 minutos):** llenado de las venas coroideas.
 - **Intermedia-tardía (3-15 minutos):** disminución de la tinción vascular coroidea.
 - **Tardía (15-60 minutos):** tinción de tejidos extra-coroideos, mientras que los vasos coroideos se ven hipocianescentes.

Indicaciones clínicas principales²⁷⁻²⁹

- **DMAE exudativa:**
 - MNV de tipo 3 o retinopatía angiomasosa proliferativa (RAP), identificándose un ovillo vascular o punto caliente (*hot spot*) en el centro normalmente de un DEP seroso hipocianescente.

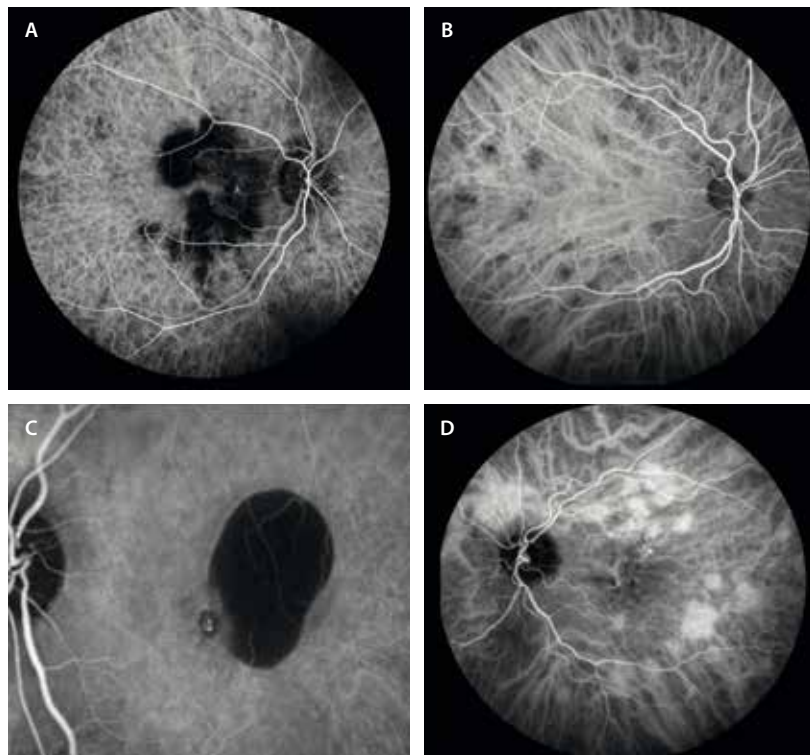


Figura 21. Casos donde la angiografía con verde de indocianina es muy útil. **A)** Isquemia coroidea como áreas hipocianescentes multifocales en zonas de inflamación en un cuadro de enfermedad serpiginosa-like por tuberculosis. **B)** Áreas hipocianescentes multifocales que corresponden a un caso de granulomas coroideos por sarcoidosis. **C)** Caso de membrana neovascular de tipo 1 aneurismática con un pólipo (área hiperfluorescente o *hot spot*) en el margen de un desprendimiento del neuroepitelio extenso en el borde de la lesión. **D)** Caso de epitelio patía paquicoroidea con la característica hiperpermeabilidad multifocal demostrada por múltiples zonas hiperfluorescentes.

- MNV de tipo 1 aneurismática o vasculopatía coroidea polipoidea (VCP), donde se aprecian puntos calientes (pólipos) normalmente en el borde del DEP seroso o serohemorrágico (fig. 21D). Además, se identifica una placa hiperfluorescente correspondiente a la rama vascular polipoidea.
- **CSC y paquicoroideas:**
 - Detecta las áreas de hiperpermeabilidad (fig. 21C), signo insignia de las patologías paquicoroideas.
 - Diana terapéutica en caso de terapia fotodinámica: son esas zonas de hiperpermeabilidad las áreas que se deben tratar.
- **Tumores coroideos:**
 - Melanoma coroideo: permite observar la vascularización intrínseca característica en tiempos precoces.
 - Hemangioma coroideo circunscrito: típicamente produce hiperfluorescencia precoz con un efecto lavado tardío.
- **Uveítis:** inflamación coroidea/infiltración coroidea (fig. 21A y 21B). Se aprecian áreas hipocianescentes desde fases precoces que pueden aumentar en número a medida que avanza la prueba. Se pueden ver en casos de síndrome de múltiples puntos blancos evanescentes, tuberculosis, sarcoidosis, coriorretinopatía *birdshot*, síndrome de Vogt-Koyanagi-Harada o linfoma coroideo, entre otras muchas patologías.

Contraindicaciones²⁷⁻²⁹

Seguridad:

- Es bien tolerada en general.
- Reacciones leves (náuseas, prurito): 0,15%.

- Reacciones moderadas (urticaria, fiebre): 0,2%.
- Reacciones graves (anafilaxia, broncoespasmo): 0,05%.

Contraindicaciones absolutas:

- Reacción alérgica previa al verde de indocianina.
- Alergia al yodo o al marisco. Siempre se debe preguntar al paciente.

Contraindicaciones relativas:

- Insuficiencia renal terminal, uremia.
- Enfermedad hepática grave, ya que el metabolismo del verde de indocianina se lleva a cabo en el hígado (bilis).
- Embarazo (categoría C).
- Lactancia.

Ecografía ocular. Quién, cómo y cuándo

Fundamentos generales³⁰

La ecografía ocular es una herramienta diagnóstica no invasiva que utiliza ondas ultrasónicas para generar imágenes del globo ocular y la órbita. Funciona mediante una sonda que emite ultrasonidos de alta frecuencia; estas ondas atraviesan los tejidos oculares y son reflejadas de vuelta. La intensidad y el tiempo de retorno de estos ecos varían según la densidad y estructura de los tejidos atravesados. Esta información se transforma en imágenes que permiten estudiar la anatomía interna del ojo, incluso en situaciones donde los medios ópticos (como la córnea o el cristalino) están opacos.

Dado que el ojo es un órgano superficial y de tamaño reducido, se emplean frecuencias elevadas (generalmente entre 8 y 20 MHz), lo que permite obtener una alta resolución espacial a costa de una menor penetrancia. Cuanto mayor es la frecuencia, menor es la capacidad de penetración, pero mayor precisión muestra para diferenciar estructuras cercanas entre sí (mejor resolución axial).

La **ganancia** es un parámetro ajustable del ecógrafo que permite amplificar la intensidad de los ecos. Un nivel bajo de ganancia mejora la visualización de estructuras posteriores (como retina y coroides), mientras que una ganancia alta optimiza el estudio del vítreo o las zonas anteriores.

Principios de óptica y ultrasonido en oftalmología³⁰

En ecografía oftálmica, los principios ópticos básicos, como la **reflectividad**, la **atenuación** y la **interferencia**, desempeñan un papel esencial. La reflectividad depende de la diferencia en impedancia acústica entre tejidos: cuanto mayor sea esta diferencia, mayor será la energía reflejada y más brillante (hiperecogénica) será la imagen en pantalla:

- **Tejidos densos o sólidos** (como la esclera o una masa tumoral calcificada) reflejan gran parte del haz ultrasónico, generando una imagen hiperecogénica.
- **Tejidos líquidos o con bajo contenido celular** (como el humor vítreo) reflejan poca energía, produciendo una imagen hipocogénica o anecoica.
- Las **sombras acústicas** aparecen detrás de estructuras muy reflectivas o atenuantes (como cuerpos extraños metálicos o calcificaciones) debido a la absorción del ultrasonido.

Estos principios son fundamentales para interpretar adecuadamente una ecografía ocular, en especial al diferenciar masas, membranas, hemorragias o desprendimientos de retina.

Modos de la ecografía³⁰

Modo A (amplitud)

Se trata de un escaneo unidimensional que representa la intensidad del eco como picos sobre una línea base. Cada pico corresponde a una interfaz tisular con diferente reflectividad. La retina y la esclera generan picos altos, mientras que el vítreo, al ser mayoritariamente líquido, da lugar a señales débiles. Se utiliza especialmente para mediciones axiales y para analizar la reflectividad de lesiones:

- Pico I: inicial.
- Picos A y P: cápsula anterior y posterior del cristalino.
- Pico R: retina.
- Pico S: esclera.
- Picos de O: grasa orbitaria.

Modo B (brillo)

Proporciona una imagen bidimensional basada en la intensidad de los ecos, representados en distintos niveles de gris. Es el modo más común en oftalmología. Permite visualizar la anatomía ocular en tiempo real, diferenciando zonas hipocogénicas (retina normal) de áreas hiperecogénicas (membranas, masas, hemorragias).

Técnica de exploración ecográfica³⁰

- **Preparación:** se recomienda aplicar anestesia tópica para permitir la exploración con el ojo abierto y de este modo evitar la pérdida de señal que se produce si los párpados interfieren. Los ecógrafos tienen una marca en la sonda que ayuda a identificar la orientación de la imagen.
- **Exploraciones transcorneales:**
 - **Axial:** se coloca la sonda directamente sobre la córnea con el ojo en posición primaria. Esta técnica centra el nervio óptico y el cristalino, facilitando la interpretación, aunque puede verse limitada por la atenuación causada por el cristalino, especialmente si hay una lente intraocular.
 - **Paraaxial:** es similar a la axial, pero se desvía ligeramente el haz hacia regiones peripapilares. Es útil para valorar lesiones cercanas al nervio óptico.
- **Exploraciones transesclerales:** permiten evitar el paso del haz ultrasónico por el cristalino, mejorando la calidad de la imagen. Existen dos tipos principales:
 - **Longitudinal:** el marcador de la sonda se orienta hacia la hora del reloj correspondiente al área que se desea explorar. El transductor barre el segmento posterior en un plano radial, proporcionando una imagen que muestra la extensión anteroposterior de una lesión. Es ideal para analizar membranas adheridas al disco óptico o a la mácula.
 - **Transversal:** la sonda se orienta perpendicular al meridiano horario de interés. El transductor se mueve en paralelo al limbo, generando una imagen que cubre una sección circunferencial del globo ocular. Permite evaluar la extensión lateral de lesiones como masas o desprendimientos de retina.

Evaluación detallada de lesiones³⁰

- **Ecografía topográfica:** tras identificar una lesión con *B-scan*, se estudia su localización y forma mediante exploraciones transversales y longitudinales. Las axiales son útiles para situar la lesión respecto al nervio óptico.
- **Ecografía cuantitativa (*A-scan* diagnóstico):**
 - **Reflectividad:** se mide la altura del pico. Una reflectividad alta sugiere lesiones sólidas (por ejemplo, hemangioma), mientras que una reflectividad baja puede indicar desprendimiento de retina.
 - **Estructura interna:** las lesiones homogéneas tienen un patrón uniforme de picos, a diferencia de las heterogéneas, que muestran variabilidad.

- **Atenuación:** determina si una lesión bloquea parcialmente los ecos. Se mide como una disminución progresiva de la señal (ángulo κ).

- **Ecografía cinética:**

- **Movilidad:** se evalúa el movimiento de las membranas o el vítreo cuando el paciente mueve brusca-mente los ojos.
- **Vascularidad:** observación del «parpadeo ecográ-fo» en lesiones vasculares.
- **Convección:** movimiento lento de partículas dentro del vítreo (sugiere hemorragia o inflamación crónica).

Utilidad de la ecografía en patología retiniana³⁰

La ecografía ocular representa una herramienta funda-mental en la evaluación de la retina, especialmente en situaciones donde los medios ópticos están opacos (hemorragia vítrea, catarata densa, edema corneal, etc.) y no es posible realizar una exploración directa mediante oftal-moscopia o retinografía.

Casos en los que es particularmente útil:

- **Vítreo:**

- Hialosis asteroide: opacidades puntiformes altamente ecogénicas.
- Hemorragia vítrea: puntos de ecogenidad variable. Juzgar siempre en el contexto de la etiología más probable. Interesa descartar desprendimiento de retina asociado.

- Endoftalmitis: puntos densos de ecogenidad alta.
- Persistencia de vasculatura fetal: línea que une el cristalino y el nervio óptico en cortes longitudinales. En cortes axiales solo se vería un punto.

- **Retina:**

- Desprendimiento de retina: pico de reflectancia único en el 100 % de los casos en modo A. En modo B, se aprecia una membrana hiperreflectiva con forma variable, seguida de un área de baja reflectividad. Suele ser una lesión móvil en fases precoces. Característicamente, la retina se adhiere al nervio óptico (diferencia con el desprendimiento de coroides).
- Retinoblastoma: masas irregulares con calcio intra-lesional que genera ecos altos.
- Drusas del nervio óptico (fig. 22C): ecos altos focales en la zona del nervio óptico. Pueden mostrar sombra acústica posterior.
- Enfermedad de Coats: desprendimiento de retina exudativo periférico como lesión hipoecogénica.
- Osteoma corioideo (fig. 22B): placa hiperecogénica normalmente bilateral, peripapilar y con sombra posterior.

- **Coroides:**

- Desprendimiento de coroides: con dos picos en el modo A. En el modo B, se aprecia como una línea hiperreflectiva convexa seguida de una bolsa hipo-reflectiva cupuliforme no móvil. Pueden observarse varias bolsas que pueden llegar a contactar (*kissing*). No se insertan en el nervio óptico, a diferencia del desprendimiento de retina. Si es seroso, la reflectancia

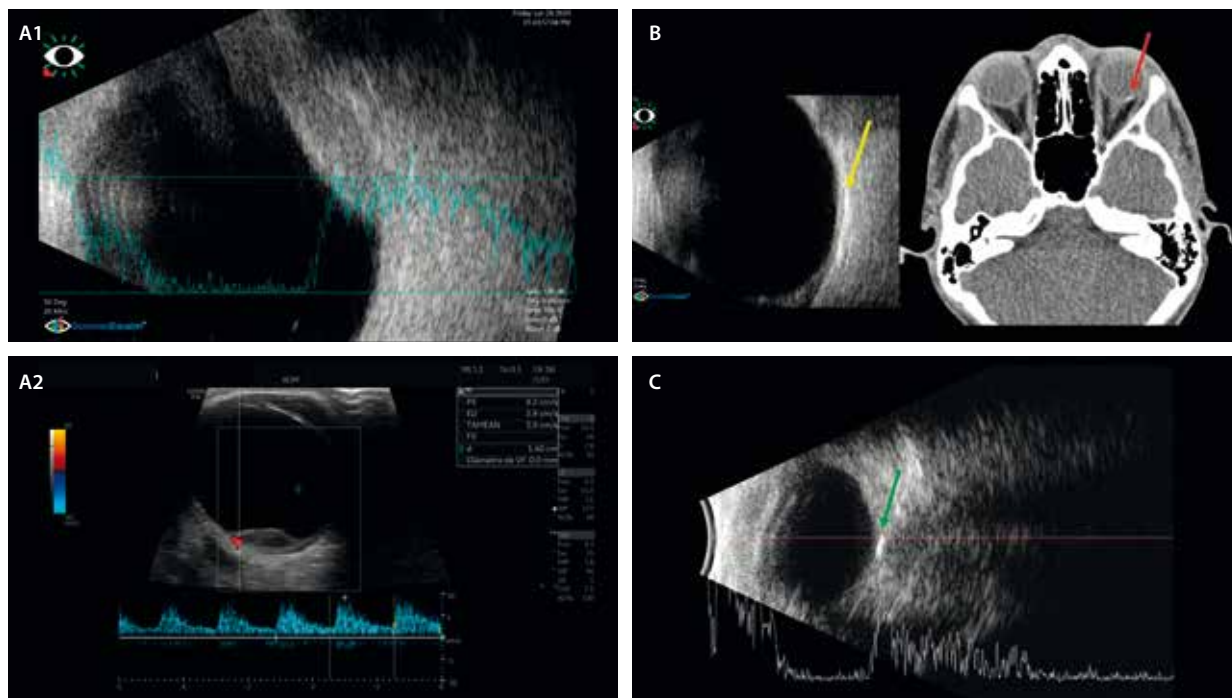


Figura 22. Ejemplos donde la ecografía es útil. **A1 y A2)** Imagen ultrasónica de una metástasis ocular con eco alto en modo A y ecos internos de reflectividad medio-alta. En el modo B, se observa una imagen nodular de reflectividad media-alta sin excavación corioidea. Puede mostrar vascularización en el Doppler. **B)** Ecografía en modo B de un osteoma corioideo donde el tejido «óseo» se observa como una placa hiperecogénica peripapilar (flecha amarilla). Se corresponde como un área hiperdensa en la tomografía computarizada. **C)** Evaluación ecográfica de unas drusas del nervio óptico que se aprecian como una lesión hiperreflectiva en el modo B (flecha verde), correspondien-do con un pico hiperreflectivo en el modo A.

será baja, mientras que si es hemorrágico presentará ecos en su interior (coágulos) y será menos móvil. Es útil para determinar el momento de su drenaje.

- Melanoma coroideo: reflectividad media-baja, cupuliforme y de estructura regular. Si rompe la membrana de Bruch, es típica la forma en champiñón.
 - En el modo A se puede visualizar una caída de la reflectividad en el seno del melanoma, conocida como ángulo κ .
 - Asimismo, se produce una atenuación de la coroides peritumoral por la densidad del melanoma, conocida como excavación coroidea.
 - En el modo Doppler presentan alto flujo vascular en la base del tumor.
 - Pueden asociar desprendimiento de retina seroso. La ecografía es útil en tamaños > 2 mm. En casos

de tamaño < 2 mm, la probabilidad de melanoma es baja y esta técnica podría estar sobrestimando el tamaño de la lesión, siendo mejor la medición por OCT.

- Hemangioma coroideo: reflectividad alta y regular.
- Metástasis coroidea (figs. 22A1 y 22A2): reflectividad media-alta, pero estructura y superficie irregulares. Forma más aplanada. Suelen asociar un desprendimiento de retina exudativo desproporcionado al tamaño de la lesión. Pueden ser múltiples.

Concluyendo, gracias a su capacidad para visualizar el segmento posterior del ojo en tiempo real, incluso a través de opacidades densas, la ecografía permite detectar, caracterizar y monitorizar diversas patologías retinianas con alta sensibilidad y especificidad.

Bibliografía

1. Abràmoff MD, Garvin MK, Sonka M. Retinal imaging and image analysis. *IEEE Rev Biomed Eng.* 2010;3:169-208.
2. Choudhry N, Duker JS, Freund KB, Kiss S, Querques G, Rosen R, et al. Classification and guidelines for Widefield imaging: Recommendations from the International Widefield Imaging Study Group. *Ophthalmol Retina.* 2019;3(10):843-9.
3. Murgatroyd H, Ellingford A, Cox A, Binnie M, Ellis JD, MacEwen CJ, et al. Effect of mydriasis and different field strategies on digital image screening of diabetic eye disease. *Br J Ophthalmol.* 2004;88(7):920-4.
4. Tan ACS, Fleckenstein M, Schmitz-Valckenberg S, Holz FG. Clinical application of multicolor imaging technology. *Ophthalmologica.* 2016; 236(1):8-18.
5. Stanga PE, Bravo FJV, Reinstein UI, Stanga SFE. New 200° single-capture color red-green-blue ultra-Widefield retinal imaging technology: First clinical experience. *Ophthalmic Surg Lasers Imaging Retina.* 2023;54(12):714-8.
6. Sepah YJ, Akhtar A, Sadiq MA, Hafeez Y, Nasir H, Perez B, et al. Fundus autofluorescence imaging: fundamentals and clinical relevance. *Saudi J Ophthalmol.* 2014;28(2):111-6.
7. Schmitz-Valckenberg S, Holz FG, Bird AC, Spaide RF. Fundus autofluorescence imaging: review and perspectives. *Retina.* 2008;28(3): 385-409.
8. Borella Y, Vaidya H, Chhablani J. An update on fundus autofluorescence [Internet]. *Rev Ophthalmol.* 2023 [consultado 17 de septiembre de 2025]. Disponible en: <https://www.reviewofophthalmology.com/article/an-update-on-fundus-autofluorescence>.
9. Taubitz T, Fang Y, Biesemeier A, Julien-Schraermeyer S, Schraermeyer U. Age, lipofuscin and melanin oxidation affect fundus near-infrared autofluorescence. *EBioMedicine.* 2019;48:592-604.
10. Huang D, Swanson EA, Lin CP, Schuman JS, Stinson WG, Chang W, et al. Optical coherence tomography. *Science.* 1991;254(5035):1178-81.
11. Wibbelsman TD, Pandit RR, Xu D, Jenkins TL, Mellen PL, Soares RR, et al. Trends in retina specialist imaging utilization from 2012 to 2016 in the United States Medicare fee-for-service population. *Am J Ophthalmol.* 2019;208:12-8.
12. Aumann S, Donner S, Fischer J, Müller F. Optical coherence tomography (OCT): Principle and technical realization. En: *High Resolution Imaging in Microscopy and Ophthalmology.* Cham: Springer International Publishing; 2019. p. 59-85.
13. Cozzi M, Invernizzi A, Domenico Bianchi C. Optical coherence tomography in retinal diseases [Internet]. Heidelberg: Heidelberg Engineering GmbH; 2016. Disponible en: <https://academy.heidelbergengineering.com/course/view.php?id=514>
14. Cieplucha M, Huemer J, Palkovits S, Findl O. Hanusch retinal OCT training [Internet]. Heidelberg: Heidelberg Engineering GmbH; 2022. Disponible en: <https://academy.heidelbergengineering.com/course/view.php?id=1038>
15. Bhende M, Shetty S, Parthasarathy MK, Ramya S. Optical coherence tomography: A guide to interpretation of common macular diseases. *Indian J Ophthalmol.* 2018;66(1):20-35.
16. Spaide RF, Klancnik JM Jr, Cooney MJ. Retinal vascular layers imaged by fluorescein angiography and optical coherence tomography angiography. *JAMA Ophthalmol.* 2015;133(1):45-50.
17. De Carlo TE, Romano A, Waheed NK, Duker JS. A review of optical coherence tomography angiography (OCTA). *Int J Retina Vitreous.* 2015;1(1):5.
18. Servillo A, Sacconi R, Battista M, Querques G. OCT angiography: Guidelines for analysis and interpretation. En: *OCT and Imaging in Central Nervous System Diseases.* Cham: Springer Nature Switzerland; 2025. p. 45-60.
19. Gómez-Ulla de Irazazábal FJ, Ruiz Moreno JM, Arias Barquet L. Angiografía por tomografía de coherencia óptica. Madrid: Sociedad Española de Oftalmología; 2021. p. 27-129.
20. Campbell JP, Zhang M, Hwang TS, Bailey ST, Wilson DJ, Jia Y, et al. Detailed vascular anatomy of the human retina by projection-resolved optical coherence tomography angiography. *Sci Rep.* 2017;7:42201.
21. Spaide RF, Fujimoto JG, Waheed NK, Sadda SR, Staurengi G. Optical coherence tomography angiography. *Prog Retin Eye Res.* 2018;64:1-55.
22. Moulé E, Choi W, Waheed NK, Adhi M, Lee B, Lu CD, et al. Ultrahigh-speed swept-source OCT angiography in exudative AMD. *Ophthalmic Surg Lasers Imaging Retina.* 2014;45(6):496-505.
23. Rocholz R, Teussink MM, Dolz-Marco R, Holzhey C, Dechent JF, Tafreshi AR, et al. SPECTRALIS Optical coherence tomography angiography (OCTA): principles and clinical applications. Heidelberg: Heidelberg Engineering GmbH; 2018.
24. Weiss SJ, Papakostas TD. Fluorescein angiography. En: Albert DM, Jakobiec FA, editores. *Albert and Jakobiec's principles and practice of ophthalmology.* Cham: Springer Nature Switzerland; 2022. p. 2659-78.
25. Shah VA, Kim LA, Tripathy K. Fluorescein angiography [Internet]. Eyewiki. 2025 [consultado 28 de agosto de 2025]. Disponible en: https://eyewiki.org/Fluorescein_Angiography

26. Ruia S, Tripathy K. Fluorescein angiography [actualizado 25 de agosto de 2023]. En: StatPearls [Internet]. Treasure Island (FL): StatPearls Publishing; 2025. Disponible en: <https://www.ncbi.nlm.nih.gov/books/NBK576378/>
27. Muraleedharan S, Tripathy K. Indocyanine Green (ICG) Angiography [actualizado 25 de agosto de 2023]. En: StatPearls [Internet]. Treasure Island (FL): StatPearls Publishing; 2025. Disponible en: <https://www.ncbi.nlm.nih.gov/books/NBK580479/>
28. Wotipka E, Zubair T, Nazari H. Indocyanine green angiography [Internet]. Eyewiki. 2024 [consultado 28 de agosto de 2025]. Disponible en: https://eyewiki.org/Indocyanine_Green_Angiography
29. Indocyanine green angiography. En: Schmidt-Erfurth U; Kohnen T, editores. Encyclopedia of Ophthalmology. Berlín: Springer-Verlag GmbH; 2021.
30. Singh AD, Lorek BH. Ophthalmic ultrasonography. Amsterdam: Elsevier; 2024.

Degeneración macular asociada a la edad

Pedro Fernández Avellaneda, Marta Núñez Izquierdo, Cristina Robles Elejalde, Isora Follana Neira e Ignacio Rodríguez García

Introducción

La degeneración macular asociada a la edad (DMAE) es la primera causa de pérdida de visión en personas mayores de 55 años, llegando a suponer el 6-9% del total de pacientes con ceguera legal a nivel mundial¹.

Es una enfermedad multifactorial, donde se entrelazan la edad avanzada, la susceptibilidad genética y factores de riesgo ambientales. Entre los factores genéticos, destacan las mutaciones del gen *CFH*, que codifica la proteína factor H del complemento, y del gen *ARMS2-HTRA1*, asociado a formas severas de degeneración macular. Respecto a los factores ambientales modificables, destacan la dieta y el tabaco.

La DMAE afecta principalmente a los fotorreceptores, el epitelio pigmentario de la retina (EPR), la membrana de Bruch (MB) y la coriocapilar (CC). La mayor parte de los cambios acontecerán en la mácula, comprometiéndose principalmente la visión central, aunque la enfermedad no se limita a esta área.

Las lesiones principales típicas de la DMAE son:

- **Drusa blanda:** en función del tamaño de este tipo de drusa, la DMAE se subclasifica en precoz e intermedia. Una drusa blanda grande (> 125 µm) supone un mayor riesgo de formas avanzadas. Su confluencia es el origen del desprendimiento del EPR (DEP) drusenoidal.
- **Cambios en el EPR:** presentar cambios en el EPR ya es un riesgo añadido y clasifica a la DMAE en intermedia directamente.
- **Depósitos drusenoides subretinianos (SDD) o drusas reticulares:** situados en el espacio subretiniano, en contacto íntimo con los fotorreceptores (generalmente bastones), implican un riesgo mayor de formas avanzadas que otro tipo de drusas.
- **Atrofia geográfica:** forma avanzada no exudativa.
- **Neovascularización macular (membranas neovasculares, MNV):** forma avanzada exudativa. La MNV puede ser de tipo 1, 2 o 3.

Etiopatogenia

La etiopatogenia responde a una mezcla entre edad avanzada e inflamación crónica (sobre todo mediada por el

sistema del complemento), lo que conlleva una alteración de la homeostasis normal retiniana a nivel del EPR-MB^{1,2}:

- **Microangiopatía:** con la edad hay una progresiva reducción de flujo en la CC. Esto es cuantitativamente valorable gracias a la angiografía por tomografía de coherencia óptica (OCT-A).
- **Cambios a nivel de la MB:** entre el EPR y la membrana basal del EPR (primera capa de la MB), o simplificando, entre el EPR y la MB (fig. 1), se acumulan

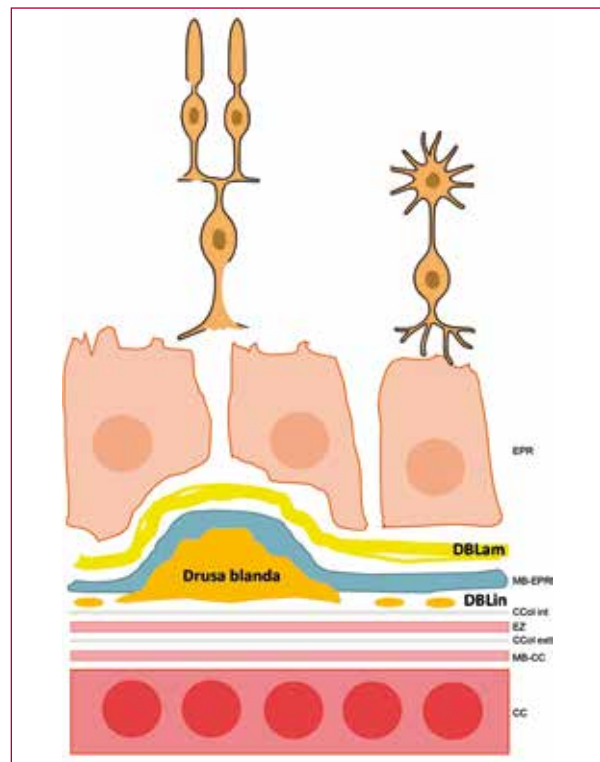


Figura 1. Representación esquemática sencilla de los depósitos basales laminares y los depósitos basales lineales, precursores de las drusas blandas. Esquema donde se detallan en color amarillo los depósitos basales laminares, situados entre el epitelio pigmentario de la retina y la membrana basal de este, es decir, anteriores a la membrana basal. En naranja se representan los depósitos basales lineales, situados entre la membrana basal del epitelio pigmentario de la retina y la capa colágena interna de la membrana basal, es decir, dentro de la membrana basal.

CC: coriocapilar; CCol ext: capa colágena externa; CCol int: capa colágena interna; DBLam: depósitos basales laminares; DBLin: depósitos basales lineales; EPR: epitelio pigmentario de la retina; EZ: zona de los elipsoides; MB-CC: membrana basal coriocapilar; MB-EPR: membrana basal del epitelio pigmentario de la retina.

fibras de colágeno, lipoproteínas ricas en colesterol y detritos, conformando los depósitos basales laminares (DBLam). Estos depósitos pueden visualizarse fácilmente por tomografía de coherencia óptica (OCT) y aparecen desde edades precoces (por debajo de los 55 años). Se pueden evidenciar en el polo posterior, pero también en la periferia media, es decir, están presentes en toda la retina. Son los responsables de las drusas cuticulares, drusas que aparecen en gente joven. No son, por tanto, un tipo de depósito que indique envejecimiento, aunque su presencia aumenta en casos de DMAE.

- **Alteración en el metabolismo lipídico:** los lípidos son los mayores constituyentes de las drusas blandas grandes. La alteración de la homeostasis a nivel del EPR y la membrana basal de la MB facilitan el acúmulo de lípidos peroxidados, colesterol, lipoproteínas, células inflamatorias y detritos celulares, constituyendo los depósitos basales lineales (DBLin). En concreto, se acumulan entre la membrana basal del EPR-MB y la capa colágena interna de la MB, es decir, dentro de la MB. Estos depósitos formados fundamentalmente por lípidos son la base de la drusa blanda, y por tanto el sello de identidad de la DMAE³. Se localizan en el polo posterior y aparecerán generalmente a partir de los 55 años.
- **Alteración de la matriz extracelular.**
- **Estrés oxidativo (radicales libres) + disfunción mitocondrial.**

Todo ello lleva inevitablemente a estadios finales avanzados como la muerte celular o apoptosis de los fotorreceptores (atrofia) y/o la neovascularización⁴.

Clasificación de la degeneración macular asociada a la edad

Hay varias clasificaciones de la DMAE^{1,2}, pero la más aceptada es la de Ferris *et al.*⁵ (tabla 1), que establece la DMAE precoz y la DMAE intermedia en función de la presencia de drusas blandas grandes y cambios en el EPR, relegando a formas avanzadas los casos de atrofia (DMAE avanzada no exudativa, previamente denominada DMAE «seca») y de neovascularización (DMAE exudativa, anteriormente llamada DMAE «húmeda»).

Desde este momento, y para que sea más sencillo entender la patología retiniana, se clasificará la DMAE y sus principales signos, en DMAE no exudativa (no fluido ni hemorragias) y DMAE exudativa.

Degeneración macular asociada a la edad no exudativa

Drusas: subtipos, evolución y pronóstico

Existen diferentes tipos de drusas y depósitos que es preciso conocer en profundidad para entender los riesgos y patrones evolutivos de esta enfermedad⁶.

La tabla 2⁶ resume de una forma sencilla las principales características de imagen multimodal de las drusas.

Drusas duras

- Color: amarillentas, pequeñas y puntiformes.
- Autofluorescencia (AF): variable.
- OCT: se ven elevaciones del EPR < 63 μm de diámetro.
- Microscopia óptica y tinción: contenido denso **hialino**.
- Microscopia electrónica: electrodensas y **homogéneas**.
- No son sinónimo de DMAE.
- Características: bordes verticalizados y **DBLin discontinuos**.

Drusas blandas (fig. 2)

- Color: amarillentas, de bordes poco definidos y localizadas en el polo posterior.
- AF: variable. No es característica.
- OCT: elevaciones del EPR > 125 μm de diámetro con bordes con pendiente suave.
- Microscopia óptica y tinción: contenido **heterogéneo no hialino**.
- Microscopia electrónica: no electrodensas y **heterogéneas (detritos membranosos)**.
- Sello de identidad de la DMAE: implican un riesgo dos veces mayor de progresión hacia formas avanzadas de DMAE.
- Características: bordes con pendiente suave y **DBLin continuos**. Estos depósitos aparecen a partir de los 55 años y se localizan exclusivamente en el polo posterior.

Tabla 1. Clasificación de la degeneración macular asociada a la edad

	DMAE precoz	DMAE intermedia	DMAE avanzada	
			Atrofia geográfica	DMAE exudativa
Definición	<ul style="list-style-type: none"> • Drusas de tamaño mediano (> 63 μm; \leq 125 μm) • Ausencia de cambios pigmentarios 	<ul style="list-style-type: none"> • Drusas grandes (> 125 μm) • Cambios pigmentarios 	<ul style="list-style-type: none"> • Áreas confluentes de ausencia de FR y EPR 	<ul style="list-style-type: none"> • MNV tipo 1: FSR • MNV tipo 2: SHRM • MNV tipo 3: FSR y FIR

DMAE: degeneración macular asociada a la edad; EPR: epitelio pigmentario de la retina; FIR: fluido intrarretiniano; FR: fotorreceptores; FSR: fluido subretiniano; SHRM: material hiperreflectivo subretiniano.

Tabla 2. Características de las drusas⁶

	Drusas pequeñas		Drusas grandes	Depósitos subretinianos
	Drusas duras	Drusas cuticulares	Drusas blandas	Pseudodrusas reticulares
Retinografía color	<ul style="list-style-type: none"> • Pequeñas (< 63 µm) • Blanco-amarillentas y bien definidas • Polo posterior 	<ul style="list-style-type: none"> • Numerosas (> 50) y pequeñas (25-75 µm) • Puntiformes y amarillentas • Polo posterior y periferia media 	<ul style="list-style-type: none"> • Grandes (> 125 µm) • Amarillentas con centro blanquecino y bordes no definidos • Solo polo posterior 	<ul style="list-style-type: none"> • Tamaño variable • Pálidos/blanquecinos • <i>Dot</i>: puntiformes. <i>Ribbon</i>: reticulares • Polo posterior (parafoveal superior). Extrafoveales
BAF	<ul style="list-style-type: none"> • Mínima hipo-AF puntiforme 	<ul style="list-style-type: none"> • Hipo-AF central • Su detección es mejor con filtro Spaide (535-585 µm) 	<ul style="list-style-type: none"> • Discreta hiper-AF 	<ul style="list-style-type: none"> • Discreta hipo-AF en panal de abeja (patrón <i>ribbon</i>-reticular)
OCT	<ul style="list-style-type: none"> • Depósitos minúsculos sub-EPR 	<ul style="list-style-type: none"> • Acúmulos hiperreflectivos entre EPR y MB con bordes verticales • Configuración en «dientes de sierra» 	<ul style="list-style-type: none"> • Depósitos grandes hiperreflectivos sub-EPR (DBLin) con bordes suaves 	<ul style="list-style-type: none"> • Las detecta mejor la NIR • 1: no se aprecia en OCT • 2: depósitos entre EPR y EZ (montículo) • 3: paso de EZ y MLE (triangular)
AGF	<ul style="list-style-type: none"> • Leve hiperfluorescencia 	<ul style="list-style-type: none"> • Prueba más sensible para su detección • Hiperfluorescentes y muy confluentes • Patrón en «cielo estrellado» 	<ul style="list-style-type: none"> • Variable • Mínima hiperfluorescencia tardía 	<ul style="list-style-type: none"> • Normal • Mínima hipofluorescencia
AVI	<ul style="list-style-type: none"> • Hipercianescencia 	<ul style="list-style-type: none"> • Hipercianescencia precoz 	<ul style="list-style-type: none"> • Hipocianescencia 	<ul style="list-style-type: none"> • Hipocianescencia tardía

AGF: angiografía con fluoresceína; AVI: angiografía con verde de indocianina; BAF: autofluorescencia azul; DBLin: depósitos basales lineales; EPR: epitelio pigmentario de la retina; EZ: zona de los elipsoides; hiper-AF: hiperautofluorescentes; hipo-AF: hipoautofluorescentes; MB: membrana de Bruch; MLE: membrana limitante externa; NIR: imagen cercana a la infrarroja; OCT: tomografía de coherencia óptica.

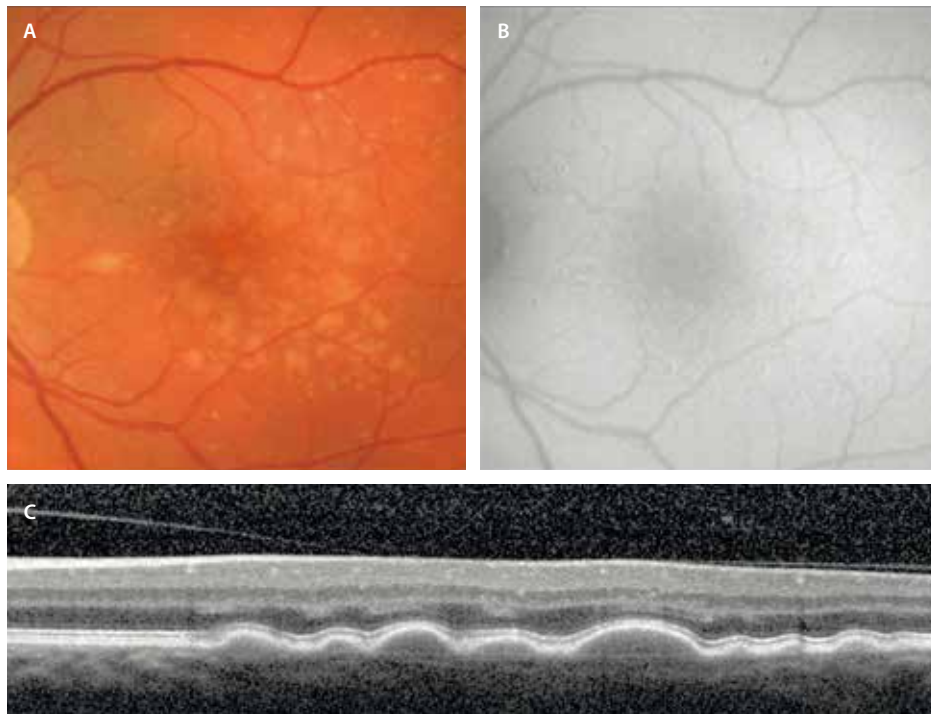


Figura 2. Drusas blandas. A) Amarillentas y de bordes poco definidos en la retinografía a color. B) Autofluorescencia sin grandes cambios. C) Drusas grandes > 125 µm confluentes de contenido isorefectivo y pendiente o bordes suaves (poco elevados).

Imágenes cortesía del Prof. Yannuzzi.

Depósitos drusenoides subretinianos/drusas reticulares/pseudodrusas (fig. 3)^{7,8}

- Color: depósitos blanco-amarillentos que pueden estar en el polo posterior a nivel parafoveal superior (extrafoveales) y alrededor de las arcadas vasculares, teniendo una predisposición topográfica por áreas ricas en bastones.
- AF azul (BAF): aspecto de panel de abejas con patrón de hiperautofluorescencia (hiper-AF) central con un halo hipoautofluorescente (hipo-AF).
- Imagen cercana a la infrarroja (NIR): es una de las mejores pruebas para detectarlos como depósitos hipo-reflectivos.
- OCT: existen diferentes estadios.
 - El estadio 1 no se puede diferenciar en la OCT.
 - El estadio 2 se aprecia como una hiperreflectividad por encima del EPR a nivel de la capa de elipsoides sin traspasar la membrana limitante externa (MLE), dando una apariencia de montículo.
 - El estadio 3 corresponde a depósitos hiperreflectivos redondos o triangulares subretinianos que sobrepasan la MLE y están en contacto directo con los fotorreceptores (capa nuclear externa).
- La imagen *en face* OCT también diferencia bien estos depósitos como estructuras redondas tipo diana.
- Signo guía: nictalopía. Cabe recordar la relación topográfica con los bastones.

- Dos patrones diferenciados:
 - Guirnalda, *ribbon*: aumentan $\times 4$ veces el riesgo de atrofia. Normalmente, este patrón es el típico de los SDD alrededor de las arcadas vasculares.
 - Puntiforme, *dot*: aumentan $\times 2,5$ veces el riesgo de MNV. Este patrón se observa más en SDD del polo posterior.
- Es una lesión típica de DMAE.
- Asociaciones:
 - MNV de tipo 3.
 - Atrofia coroidea relacionada con la edad.
 - Atrofia peripapilar.
 - Glaucoma normotensivo, asociando una retina interna adelgazada.
 - Atrofia macular extrafoveal.

Drusas cuticulares (figs. 4 y 5)⁹

- Color: amarillentas, con bordes definidos, localizadas en el polo posterior y en la periferia media. Característicamente, pueden distribuirse por toda la retina.
- Angiografía con fluoresceína (AGF): hiperfluorescentes, ofreciendo un patrón en «cielo estrellado».
- AF con longitud de onda larga/verde (535-585 nm, filtro de Spaide): es la mejor opción para visualizarlas como puntos hipo-AF dianiformes.
- OCT: elevaciones entre el EPR y la MB con un patrón en «dientes de sierra».

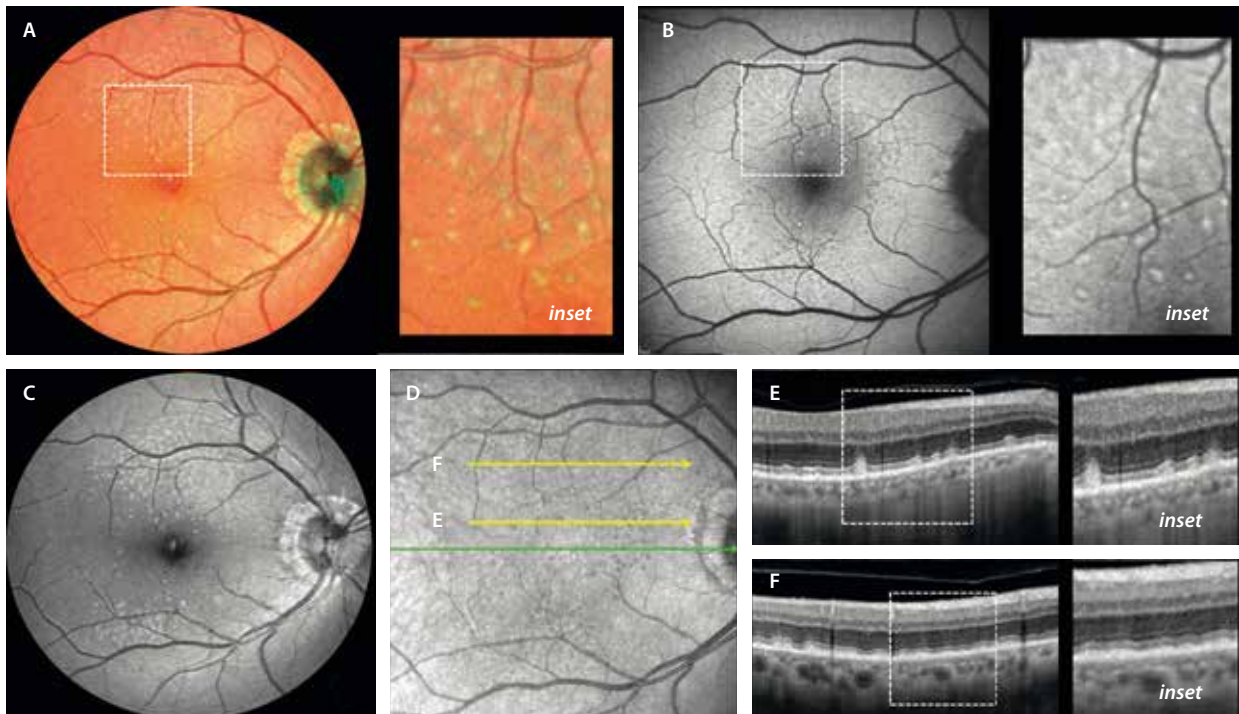


Figura 3. Depósitos drusenoides subretinianos. A) Imagen multicolor donde, gracias al láser monocromático verde, se resaltan los depósitos drusenoides subretinianos. B) Mediante autofluorescencia azul, los depósitos drusenoides subretinianos ofrecen un centro hiperautofluorescente con un halo hipoautofluorescente (*dot*), volviéndose menos definidos y ligeramente hipoautofluorescentes cuando adquieren forma de guirnalda. C) Pueden verse muy bien como lesiones hiperreflectivas con el modo de reflectancia azul. D) En la imagen cercana a la infrarroja se observan como lesiones hiporreflectivas bastante definidas en el caso del patrón «punto» o *dot*, que se ven en la tomografía de coherencia óptica (E) como depósitos hiperreflectivos ovales/triangulares en el espacio subretiniano. Pueden no apreciarse tan claras en la imagen cercana a la infrarroja y corresponder al patrón «guirnalda» o *ribbon*, viéndose en la tomografía de coherencia óptica como pequeños montículos a nivel de la capa de los elipsoides (F).

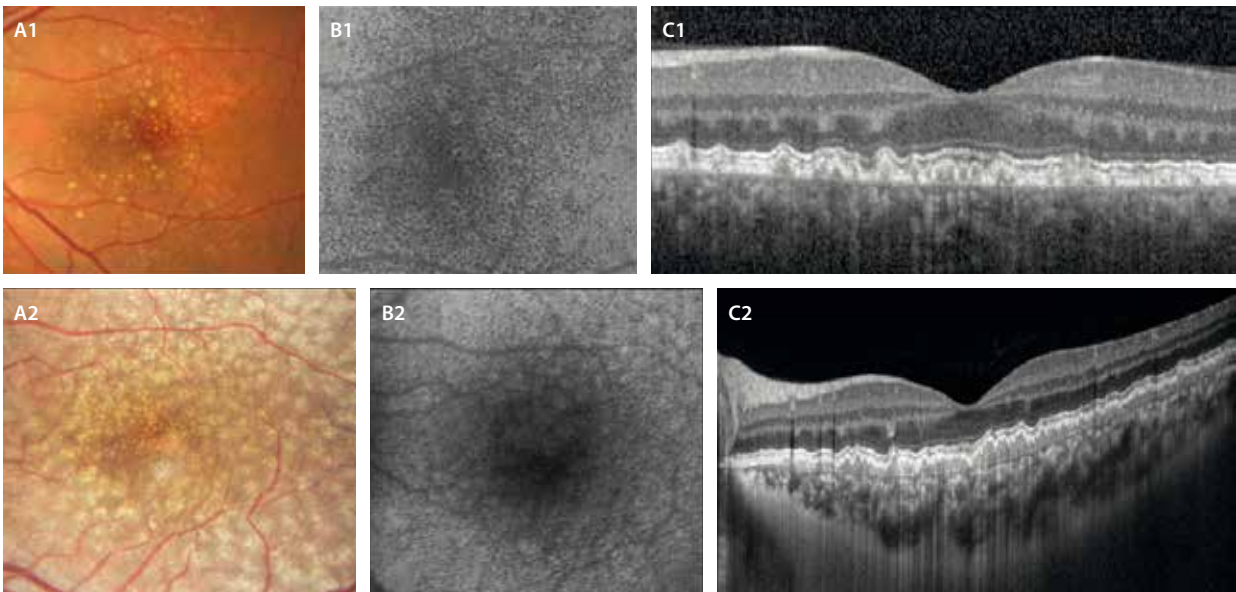


Figura 4. Drusas cuticulares. A1 y A2) Color amarillento. B1 y B2) Muestran hipoautofluorescencia central con halo isoautofluorescente/hiperautofluorescente (dianiforme o *target*) con autofluorescencia verde. C1) En la tomografía de coherencia óptica se ven como lesiones hiporreflexivas verticales entre el epitelio pigmentario de la retina y la membrana de Bruch formando un patrón de «dientes de sierra». C2) En este caso, la tomografía de coherencia óptica muestra la confluencia de drusas cuticulares que destapan un material hiporreflexivo entre el epitelio pigmentario de la retina y la membrana de Bruch que corresponde a los depósitos basales laminares, de ahí que Gass las acuñara como drusas basales laminares.

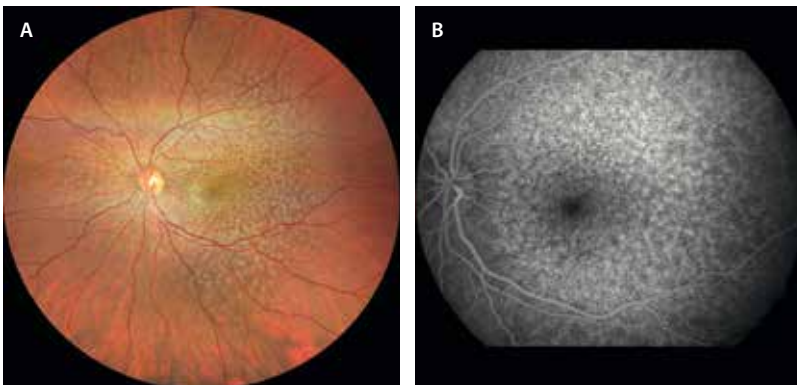


Figura 5. Drusas cuticulares. A) Distribución de drusas amarillentas en el polo posterior y por toda la retina media. B) En la angiografía con fluoresceína característicamente muestran un patrón en «cielo estrellado».

- Microscopía óptica y tinción: contenido **hialino** (similar a las drusas duras).
- Microscopía electrónica: electrodensas y **homogéneas**.
- No representan una DMAE: de hecho, son un subtipo de drusas de aparición precoz en gente joven. Sin embargo, pueden presentarse a edades más avanzadas asociadas a otras drusas (SDD) en el contexto de una DMAE.
- Características: bordes verticalizados y **DBLam**. Gass las llamó drusas basales laminares. Los DBLam aparecen antes de los 55 años e incrementan su tamaño y densidad en casos de DMAE a edades más avanzadas.
- BAF: iso/hiper-AF en el centro con halo hipo-AF.
- NIR: hiperreflexivas con el borde engrosado hiporreflexivo dando un aspecto de dónut.
- OCT: drusas altas verticales e hiporreflexivas.
- Características:
 - Simétricas y bilaterales, ofreciendo un aspecto distrófico (pseudodistrofia).
 - Son un tipo de drusas de aparición precoz en pacientes con menos de 55 años.
 - Se han asociado a problemas renales como la glomerulonefritis membranoproliferativa de tipo 2, siendo importante valorar la función renal.

Drusas coloidales (fig. 6)¹⁰

- Color: amarillentas, redondas y con bordes marcados y engrosados. Se localizan en el polo posterior y sobre todo paramaculares temporales.

Cambios pigmentarios y desprendimiento del epitelio pigmentario de la retina drusenoides

Los cambios en el EPR, así como los DEP drusenoides, son signos típicos de la DMAE^{11,12}. Su presencia permite

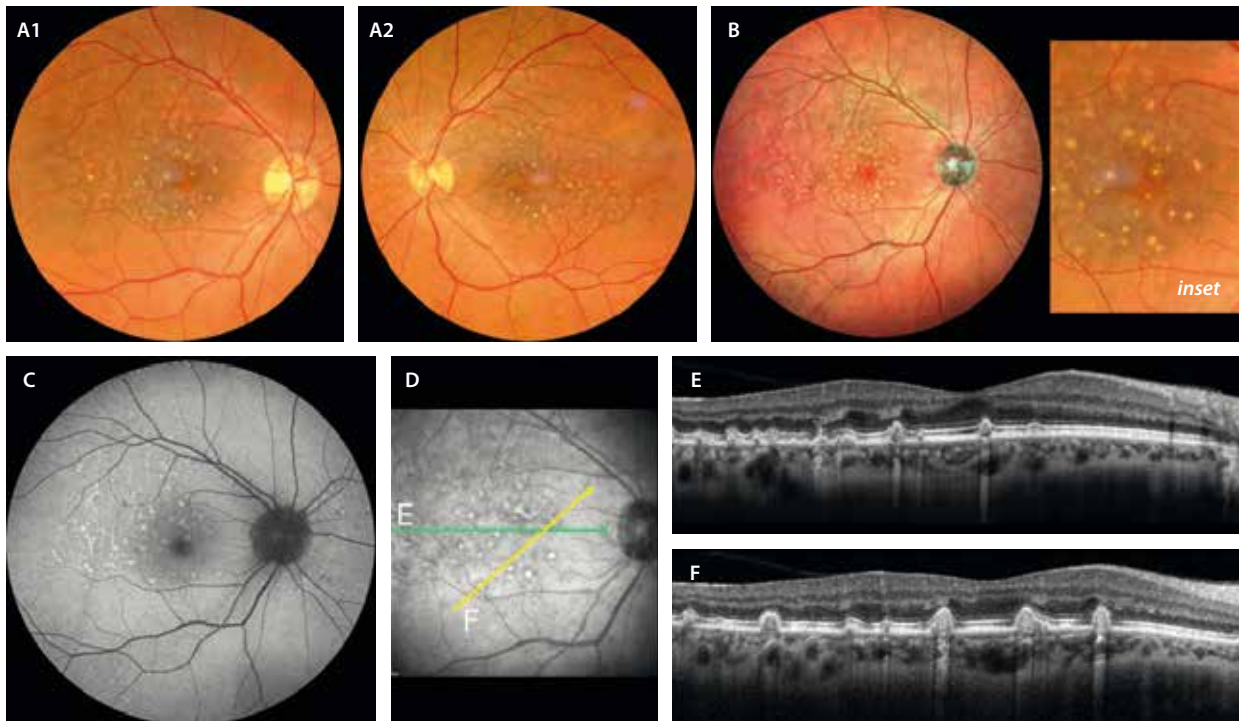


Figura 6. Drusas coloidales. A1 y A2) Color amarillento con borde definido y engrosado (*inset*). Son bilaterales y de distribución simétrica en el polo posterior y paramacular temporal. B) La imagen multicolor destaca los bordes engrosados característicos de estas drusas al utilizar un láser confocal. C) La autofluorescencia azul destaca las drusas como lesiones hiperautofluorescentes. D) Las drusas coloidales se ven en la imagen cercana a infrarrojo como lesiones hiperreflectivas con un borde hiporreflectivo en «patrón en dónut». E y F) Los cortes de la tomografía de coherencia óptica demuestran unas drusas verticales de contenido predominantemente hiporreflectivo y muchas en fase involutiva con hiperreflectividad mayor (mineralizadas) con hipertransmisión posterior.

clasificar la DMAE en intermedia, lo que supone un riesgo relativo aumentado de transformación hacia formas avanzadas. En concreto, el riesgo de DMAE avanzada (atrofia geográfica y/o MNV) es del 30-40% a 5 años según la serie y la raza, siendo mayor en caucásicos que en asiáticos¹².

Hay diferentes tipos de DEP¹³:

- DEP seroso: típico de paquicoroides/corioretinopatía serosa central.
- DEP drusenoidal: característico de la DMAE no exudativa.
- DEP hemorrágico: asociado a paquicoroides neovasculares/DMAE exudativa.
- DEP fibrovascular: típico de paquicoroides neovasculares/DMAE exudativa.

La presencia de cambios en el EPR aislados en el polo posterior son raros. Normalmente se asocian a drusas blandas que coalescen dando lugar a los DEP drusenoides. Sin embargo, su presencia aumenta tres veces la probabilidad de progresión hacia formas avanzadas de DMAE^{11,13}.

Los DEP drusenoides se ven como lesiones amarillentas con bordes suaves y poco precisos, situados característicamente en el polo posterior. En la OCT se ven como DEP de contenido hiperreflectivo, aunque puede ser heterogéneo a medida que involuciona. Pueden presentar gránulos de pigmento en el ápex, tal y como se ha apuntado¹¹. Estos gránulos de pigmento ricos en

melanina y melanolipofuscina suponen una alteración en la barrera hematorretiniana externa, describiendo patrones en la proyección axial en las diferentes imágenes multimodales (fig. 7), y característicamente se ven hiper-AF en la imagen de la BAF, al estar cargados de melanolipofuscina. En la OCT se observan como puntos hiperreflectivos gruesos en el techo del DEP drusenoidal con una señal de bloqueo posterior característica (lo distingue de otros puntos hiperreflectivos en la OCT). A medida que pasa el tiempo, estos gránulos de pigmento pueden crecer en número y tamaño, asociando pequeñas zonas desnudas de EPR en el techo del DEP (microrroturas, dehiscencias del EPR), que se aprecian como áreas de hipertransmisión en la OCT¹¹. Las imágenes de bloqueo por el pigmento y de hipertransmisión por las microrroturas ofrecen al DEP un patrón en «código de barras» que denota una alta probabilidad de colapso inminente del mismo con atrofia posterior (fig. 8)¹¹. Generalmente, pueden quedar restos de DBLam tras la atrofia.

La secuencia clásica del colapso es:

1. Aparición de gránulos de pigmento en el techo.
2. Crecimiento en tamaño y número de gránulos de pigmento + aparición de áreas desnudas de EPR (dehiscencias o microrrotura del EPR).
3. Disminución de la altura con pérdida de la convexidad del DEP y colapso.
4. Atrofia.

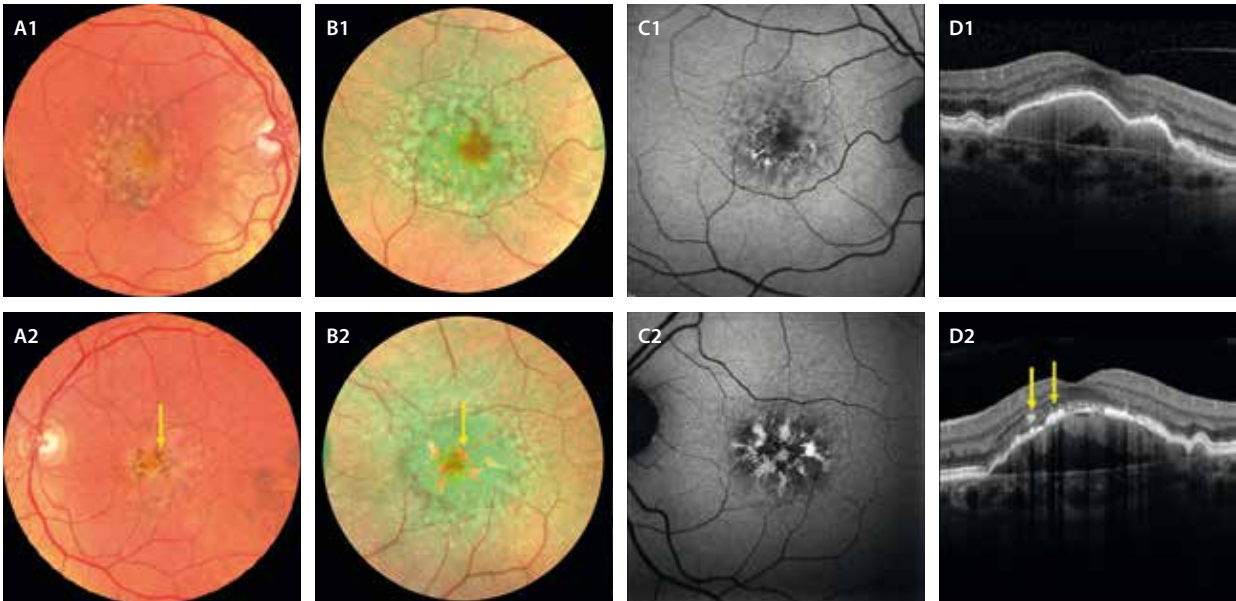


Figura 7. Desprendimiento del epitelio pigmentario drusenoidal. **A1 y A2)** En la retinografía a color se aprecia como una lesión amarillenta por confluencia de drusas blandas a nivel foveal que asocia cambios en el epitelio pigmentario de la retina que describen patrones (flecha amarilla). Estos gránulos de pigmento se observan mejor en la imagen multicolor (**B1 y B2**), ya que se ven de color rojo (flecha amarilla) al tener melanina. **C1 y C2)** En la autofluorescencia azul, ofrecen imágenes en patrón, donde los gránulos de pigmento se ven hiperautofluorescentes. **D1 y D2)** La tomografía de coherencia óptica muestra elevaciones del epitelio pigmentario de la retina de contenido mayoritariamente hiperreflectivo, con puntos hiperreflectivos en el techo (flechas amarillas en **D2**) con el bloqueo de la señal posterior característico.

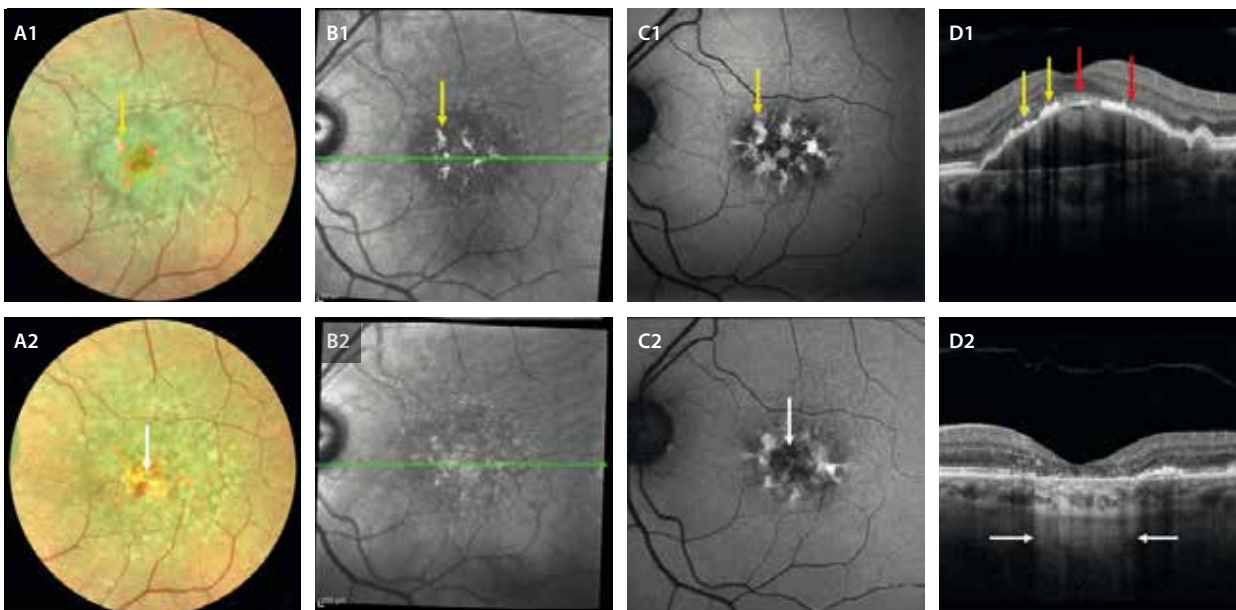


Figura 8. Colapso del desprendimiento del epitelio pigmentario de la retina drusenoidal. **A1-D1)** Muestran las imágenes de un paciente de 85 años. Se aprecian gránulos de pigmento hiperreflectivos e hiperautofluorescentes (flechas amarillas) situados en el techo del desprendimiento del epitelio pigmentario de la retina que asocian áreas de pérdida de epitelio pigmentario de la retina (flecha roja) con ligera hipertransmisión, ofreciendo una imagen de código de barras. **A2-D2)** Las imágenes corresponden al mismo paciente 6 meses después. Se aprecia una pérdida de tejido en la imagen multicolor (la flecha blanca señala colores más cálidos a nivel foveal), se pierde la imagen en patrón en la imagen cercana a la infrarroja (**B2**), la autofluorescencia vira hacia una hipoaufluorescencia central (flecha blanca) (**C2**) y la tomografía de coherencia óptica muestra un colapso del desprendimiento del epitelio pigmentario de la retina con atrofia de capas externas y del epitelio pigmentario de la retina, que se demuestra con la hipertransmisión coroidea de la señal en esa zona (delimitada por las flechas blancas) (**D2**).

El riesgo de colapso, y por tanto de atrofia, en pacientes con DEP drusenoides depende de:

- Diámetro de la base, altura y volumen o área del DEP.
- Aparición de microrroturas con múltiples áreas de hipertransmisión en la OCT: «código de barras».

En otras ocasiones, dado que existe una altura considerable entre la CC y la retina externa, hay una isquemia crónica relativa en los fotorreceptores y en las capas medias que se compensa con la aparición de MNV.

La mayor parte de los casos neovasculares corresponden a MNV de tipo 3 o clásicamente denominada proliferación angiomasosa racemosa (RAP)¹². Aunque hay diferentes teorías, parece que se desarrollan a nivel del plexo capilar profundo (PCP)-capa plexiforme externa y se extienden hacia el espacio subretiniano y sub-EPR. Estas MNV de tipo 3 iniciales, o *nascent*, se aprecian en un principio como puntos hiperreflectivos en el techo del DEP pero con señal de flujo en la OCT-A (a diferencia de los gránulos de pigmento).

En otras ocasiones aparecen neovasos que crecen en el techo del DEP y acaban formando una MNV de tipo 1. Se aprecian en la OCT como DEP heterogéneos con hiperreflectividad en el techo.

Apertura del epitelio pigmentario de la retina

Las aperturas del EPR fueron descritas por Querques *et al.* en casos de DEP drusenoides en ausencia de MNV¹³.

Las principales características son (fig. 9)^{13,14}:

- Se objetivan en la OCT como áreas de ausencia de EPR sin retracción del mismo, al contrario de lo que ocurre en los casos de rotura del EPR, donde el EPR se retrae o se pliega sobre sí mismo.
- Se localizan en el ápex del DEP, a diferencia de las roturas de EPR, que se producen en la base.
- Pueden crecer en diámetro, pero también cerrarse. Sin embargo, el DEP suele permanecer estable sin colapso ni atrofia.
- Pueden asociar fluido persistente por insuficiencia del EPR, que no va a responder al tratamiento intravítreo.

Material viteliforme

Uno de los biomarcadores de actividad más importantes en la DMAE es la presencia de material hiperreflectivo subretiniano (SHRM)¹⁴.

El SHRM es un signo de OCT inespecífico que puede corresponder a material viteliforme, hemorragia, fluido de alta densidad, tejido fibrovascular o MNV, y a gliosis o fibrosis subretiniana. La imagen multimodal es fundamental para determinar de cuál de las situaciones se trata.

En el caso del material viteliforme, las características de la imagen multimodal son:

- Retinografía: material amarillento.
- OCT: material hiperreflectivo subretiniano de reflectividad media/baja y que no enmascara la CC.
- BAF: es un material hiper-AF, siendo la prueba de imagen más característica.
- OCT-A: avascular. No hay señal de flujo (diferencia con la MNV de tipo 2).

El material viteliforme en casos de DMAE se asocia a DEP drusenoides (fig. 10) en la mayor parte de las ocasiones, aunque también se relaciona con la presencia de SDD (fig. 11).

Es importante diferenciarlo de fluido de alta densidad en casos de MNV de tipo 1 exudativas y de MNV de tipo 2, ya que en estos casos responderá al tratamiento con inyecciones de antifactor de crecimiento del endotelio vascular (anti-VEGF), mientras que en el caso del material viteliforme no habría respuesta, permaneciendo igual tras el tratamiento.

Atrofia macular: subtipos, pronóstico y diagnóstico diferencial

Se trata del estadio final de la DMAE, con un adelgazamiento y pérdida tisular irreversible que afecta primero a las capas externas y finalmente al EPR y la CC^{14,15}.

Según el grado de atrofia, el grupo de estudio CAM (Classification of Atrophy Meetings) define cuatro estadios¹⁵:

1. Atrofia de capas externas incompleta (i-ORA).
2. Atrofia de capas externas completa (c-ORA) (fig. 12A-C).

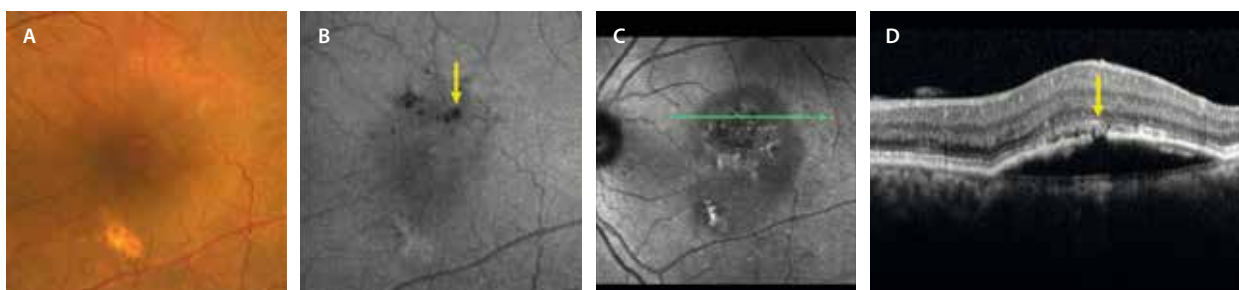


Figura 9. Aperturas del epitelio pigmentario de la retina. Inapreciables en la retinografía a color (A), se ven como áreas hipoautofluorescentes (flecha amarilla) al estar desprovistas de epitelio pigmentario de la retina (B) e hiporreflectivas en la imagen cercana a la infrarroja (C). En el corte de la tomografía de coherencia óptica (D) se aprecia un defecto focal del epitelio pigmentario de la retina en el techo de un desprendimiento del epitelio pigmentario avascular (flecha amarilla) con fluido subretiniano persistente y sin colapso del desprendimiento del epitelio pigmentario de la retina ni retracción de este.

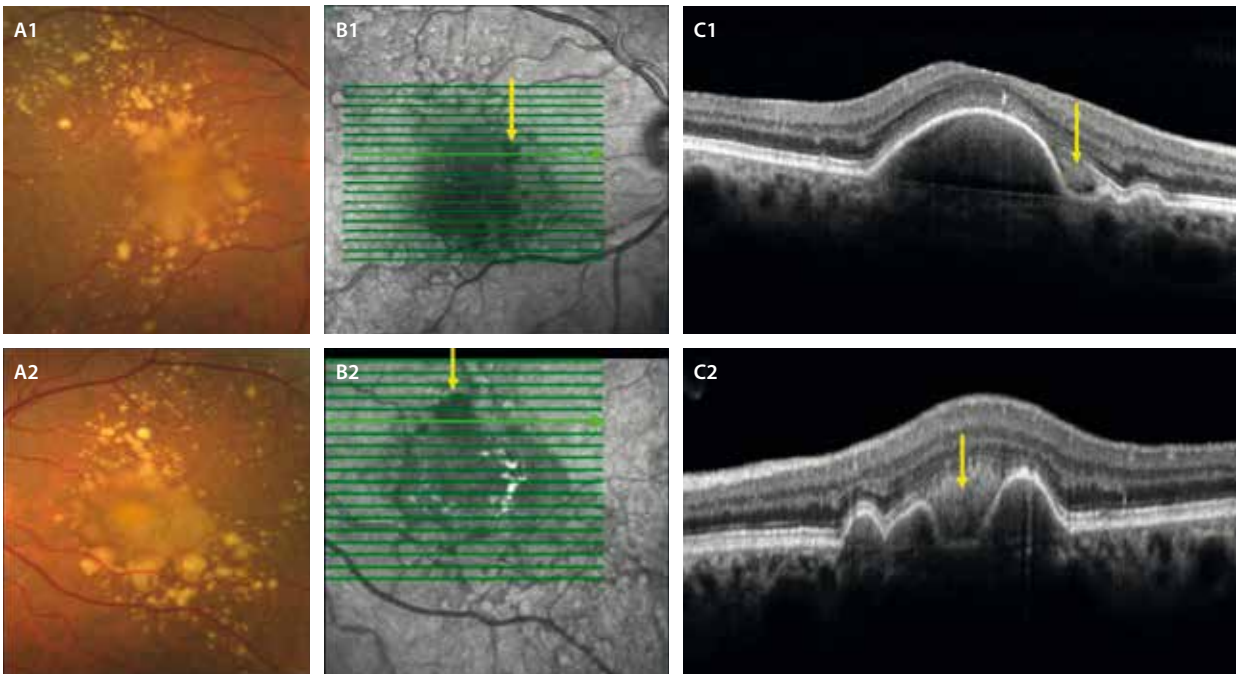


Figura 10. Desprendimiento del epitelio pigmentario de la retina drusenoidal que asocia material viteliforme. **A1 y A2)** La retinografía a color muestra el desprendimiento como lesiones amarillentas de bordes poco definidos rodeados de drusas blandas. El material viteliforme se puede ver como amarillento-anaranjado. **B1 y B2)** En la imagen cercana a la infrarroja se aprecia una hiporreflexividad en las zonas de material viteliforme (flecha amarilla) e hiperreflexividad en las zonas de cambios pigmentarios. **C1 y C2)** La tomografía de coherencia óptica demuestra la presencia de desprendimientos del epitelio pigmentario de la retina cupuliformes con material hiperreflexivo (flecha amarilla) entre el epitelio pigmentario de la retina y la capa de los elipsoides (antiguamente espacio viteliforme). Estos desprendimientos tienen un contenido isorreflexivo normalmente homogéneo.

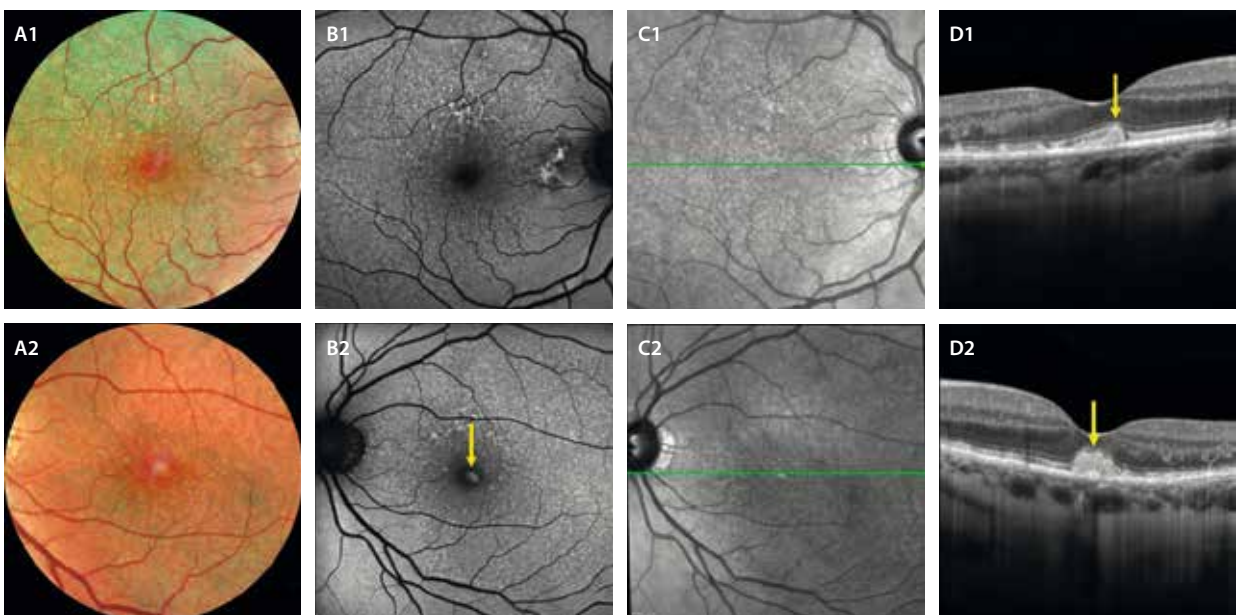


Figura 11. Material viteliforme asociado a depósitos drusenoides subretinianos. **A1 y A2)** La retinografía multicolor permite delimitar perfectamente los depósitos drusenoides subretinianos y detectar la presencia de un material más rojizo a nivel foveal. **B1 y B2)** Este material foveal viteliforme muestra hiperautofluorescencia (flecha amarilla, **B2**). Los depósitos drusenoides subretinianos se ven como un reticulado en «panal de abeja» que también se puede apreciar de forma invertida en la imagen cercana a la infrarroja (**C1 y C2**). **D1 y D2)** Es la tomografía de coherencia óptica que permite ver los depósitos drusenoides subretinianos, que asocian un material foveal hiperreflexivo redondeado a nivel foveal entre el epitelio pigmentario de la retina y la capa de los elipsoides que corresponde al material viteliforme.

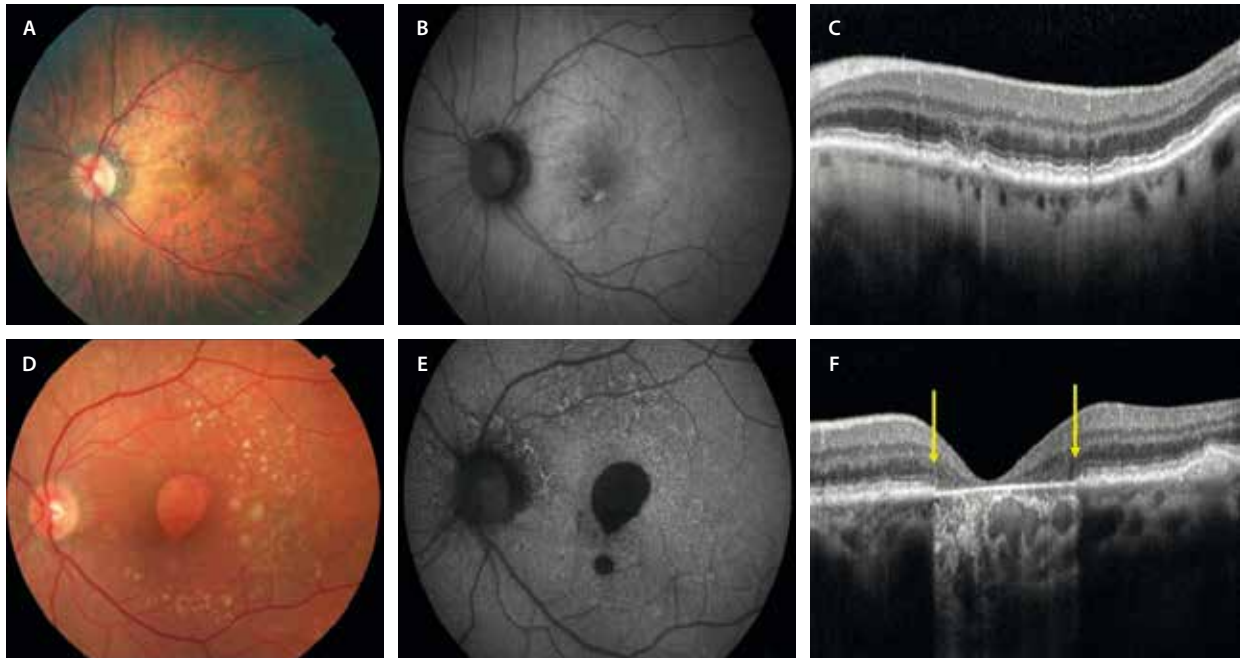


Figura 12. Subtipos de atrofia en función de la afectación de capas externas y del epitelio pigmentario de la retina. A-C) Atrofia de capas externas. D-F) Atrofia de capas externas y del epitelio pigmentario de la retina con hipertransmisión coroidea. Los bordes de la atrofia los delimita el enrollamiento de la membrana limitante externa (flechas amarillas).

3. Atrofia de capas externas y EPR incompleta (i-RORA).
4. Atrofia de capas externas y EPR completa (c-RORA): si existe evidencia de degeneración de fotorreceptores, si hay una ruptura del EPR $> 250 \mu\text{m}$ y una hipertransmisión coroidea $> 250 \mu\text{m}$ (fig. 12D-F).

Tal y como se ha introducido, lo primero que ocurre es una degeneración de los fotorreceptores, o lo que es lo mismo, una atrofia de las capas externas (ORA). Existe una pérdida de la MLE, de la zona de los elipsoides y una pérdida de la zona de interdigitación del EPR, asociando un adelgazamiento de la capa nuclear externa.

Finalmente llega la atrofia del EPR (RORA). Existe, característicamente, un signo que marca una señal de no retorno hacia la atrofia del EPR: el enrollamiento de la MLE.

Cada día, la atrofia alcanza más relevancia en las consultas especializadas debido a la llegada inminente de posibles terapias efectivas para estos pacientes. Es por este motivo, que su caracterización y fenotipado con imagen multimodal son fundamentales para:

- Beneficiarse o no de estas terapias/ensayos clínicos.
- Conocer el pronóstico evolutivo: diferentes patrones de atrofia con distinto ritmo de crecimiento.
- Diferenciar la atrofia de la DMAE de otras patologías, destacando las distrofias o enfermedades hereditarias de la retina.

Existen diversos patrones de atrofia en función de la NIR y la AF. Se clasifica en función de¹⁶:

- Localización:
 - **Foveal/central:** peor pronóstico.

- Extrafoveal o arrañonada: el respeto foveal puede asociar la presencia de una MNV de tipo 1 no exudativa en la OCT-A. Este patrón es típico de pacientes con SDD.

- Focalidad:
 - Focal: suele ser el resultado del colapso de un DEP drusenoidal.
 - **Multifocal:** provocado por drusas blandas que regresan hacia nódulos calcificados y atrofia final. También se ven en casos de SDD. El patrón multifocal tiene mayor riesgo de progresión.
- Patrones de autofluorescencia (fig. 13), de peor pronóstico si hay:
 - **Moteado difuso:** suele verse en casos multifocales.
 - **Halo hiper-AF.**

La atrofia puede ocurrir durante la evolución de la DMAE no exudativa, pero también podría ser el estadio final de casos de DMAE exudativa¹⁴.

En el caso de la DMAE no exudativa, los factores de riesgo de desarrollo de atrofia son¹⁷:

- SDD ($\times 3$).
- Drusas grandes con volúmenes $> 0,03 \text{ mm}^3$: drusas blandas grandes ($\times 2$) o confluentes: DEP drusenoides (42-49% de progresión).
- Nódulos calcificados o drusas hiporreflectivas ($\times 4$).
- Puntos hiperreflectivos (migración de pigmento) ($\times 3$).

En el caso de la DMAE exudativa neovascular, los factores de riesgo de desarrollo de atrofia son:

- Fluido intrarretiniano (FIR).
- Ausencia de fluido subretiniano (FSR).
- MNV de tipo 3 o RAP.
- Atrofia en el ojo contralateral.

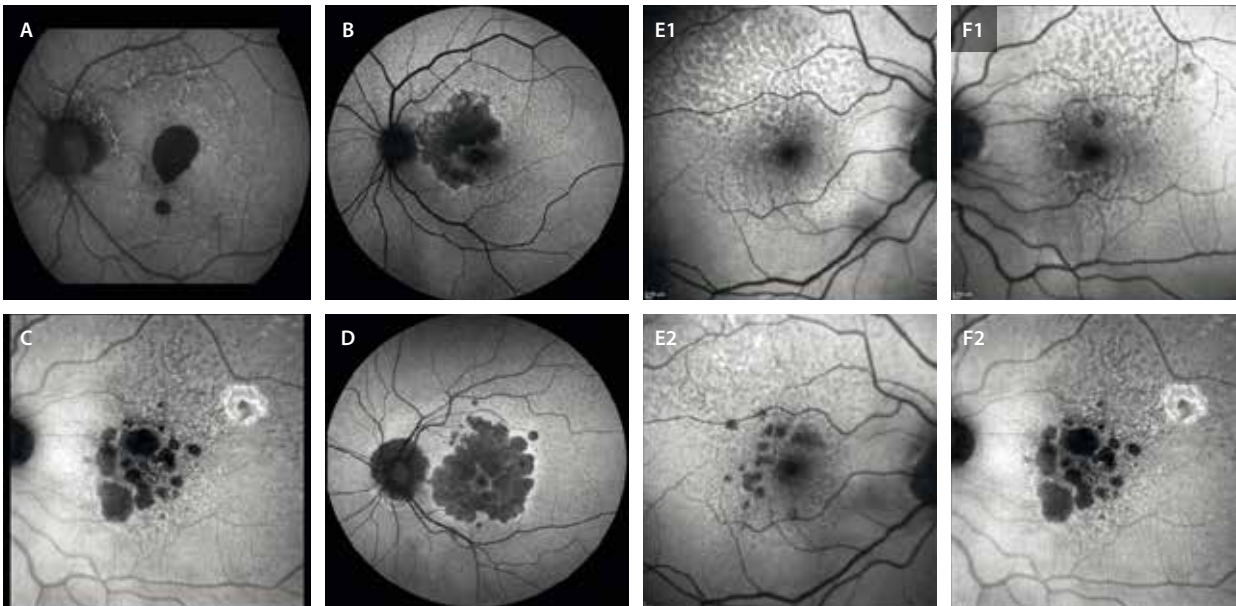


Figura 13. Subtipos de atrofia en función de su localización, focalidad y patrón de autofluorescencia. **A)** Central y focal. **B)** Extrafoveal. **C)** Multifocal y con moteado difuso y depósitos drusenoides subretinianos. **D)** Halo hiperautofluorescente. **E1 y F1)** Representan formas iniciales de atrofia multifocal con patrón difuso asociada a depósitos drusenoides subretinianos. **E2 y F2)** Corresponden al mismo paciente un año después, con un aumento significativo de la multifocalidad.

Otros hallazgos relacionados con la atrofia

- **Nódulos calcificados:** las drusas blandas ricas en lípidos y DBLin se mineralizan progresivamente y van vaciando su contenido hasta regresar y producir atrofia. Estas drusas ricas en fosfatos y calcio son los llamados nódulos calcificados^{14,18}.

Características (fig. 14):

- Se ven como grandes espacios hiporreflectivos en el seno de drusas blandas en la OCT. Hay diferentes estadios, pero el riesgo de progresión hacia la atrofia es evidente cuando el EPR está ausente y la MB adelgazada y cóncava, evidenciándose hipertransmisión coroidea.
- Son isorreflectivas en la NIR.
- La BAF es muy importante, ya que en muchos nódulos calcificados se evidencia ya hipo-AF focal, tal y como ocurre en la atrofia. Es el signo de mayor evidencia del nódulo calcificado como precursor inmediato de atrofia.
- Relacionado con la progresión hacia formas avanzadas de DMAE: atrofia.
- Pueden recibir otros nombres, como «drusas fantasma».

- **Cristales de colesterol:** son precipitados de agregados de colesterol y calcio que se depositan de forma paralela a la MB, conformando en ocasiones depósitos con múltiples láminas o capas, dando lugar al «signo de la cebolla»^{14,17}.

Características (fig. 14):

- Son estructuras con alta reflectividad que se disponen de manera lineal y paralela a la MB en la OCT.
- En la NIR se ven como áreas o agregados hiperreflectivos.

– Pueden generar artefactos lineales verticales en la OCT y la OCT-A debido a la gran hiperreflectividad que presentan.

- **Cuña hiporreflectiva:** corresponde a un espacio hiporreflectivo en forma de «cuña» situado en el borde-límite de la atrofia con la retina sana. En la zona de la cuña hiporreflectiva no hay capas externas y el EPR está ya adelgazado. Podría corresponder a un engrosamiento de los axones neuronales de la capa de fibras de Henle dentro de la capa plexiforme externa, representando células de Müller que podrían estar edematosas en la zona de tránsito o de pre-apoptosis entre la zona atrófica sin EPR y la retina sana con EPR normal (fig. 15)^{14,19}.
- **Plateau:** es frecuente observar una capa hiporreflectiva, en este caso horizontal, en el seno de un área extensa de atrofia geográfica. Característicamente, se cubre por la capa plexiforme externa y corresponde a la persistencia de los DBLam (fig. 16)^{14,20}.
- **Tubulaciones de la retina externa:** estructuras tubulares hiporreflectivas que corresponden a células de Müller cubiertas por la MLE. Tal y como Dolz-Marco *et al.* describieron²¹, parece que el descenso de la MLE en el borde de la atrofia podría ser el precursor de estas lesiones. Es esta MLE la que se va enrollando, dando esa forma tubular. Se sitúan en la capa nuclear externa en zonas desprovistas de EPR e indican una importante neurodegeneración con implicación de las células de Müller, no siendo exclusivas de DMAE. Es muy característico el aspecto «cerebriforme» que adquieren cuando se segmentan y se visualizan mediante imagen *en face* OCT (fig. 17)^{14,21}.
- **Pseudofluido:** quistes localizados en el espacio subretiniano (fig. 18, flecha blanca) como consecuencia de

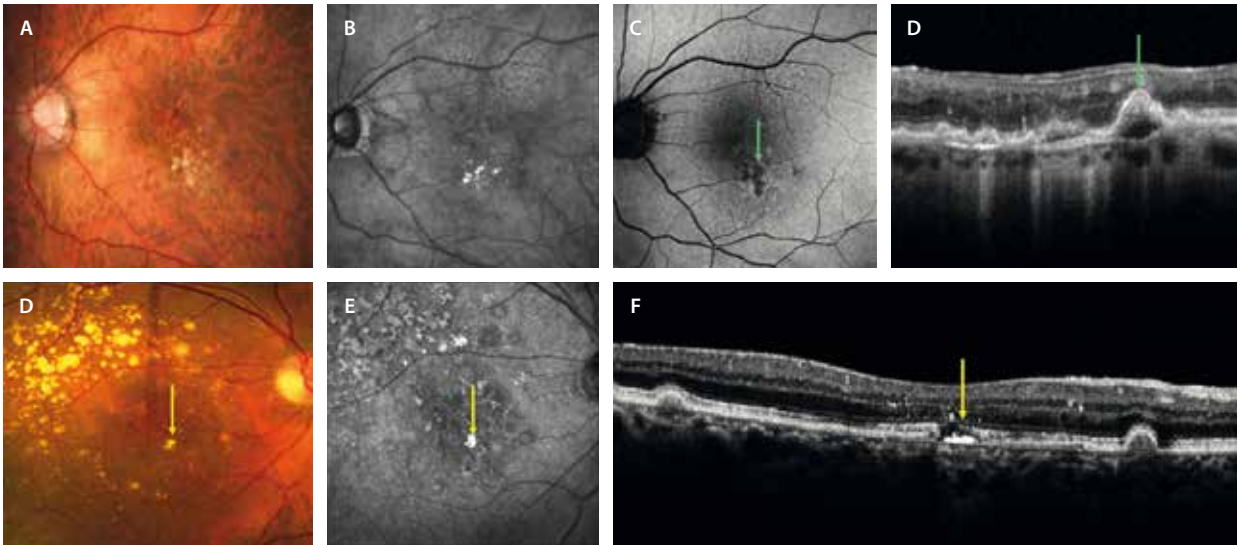


Figura 14. Estructuras mineralizadas relacionadas con la atrofia. **A-D)** Nódulos calcificados. Se corresponden con drusas blandas en regresión en la retinografía en color (**A**), pudiendo mostrar cambios hiperreflexivos en la imagen cercana a la infrarroja (**B**), pero sobre todo se aprecian como áreas de hipoautofluorescencia al corresponder con un inicio de atrofia (flecha verde). En la tomografía de coherencia óptica se ven como estructuras nodulares hiporreflexivas con ausencia de epitelio pigmentario de la retina y una membrana de Bruch debilitada y cóncava. **D-F)** Cristales de colesterol. Se observan como estructuras amarillentas (flecha amarilla) (**D**) y altamente hiporreflexivas (flecha amarilla) (**E**). En la tomografía de coherencia óptica (**F**) se muestran como estructuras hiperreflexivas lineales que se distribuyen paralelas a la membrana de Bruch (flecha amarilla).

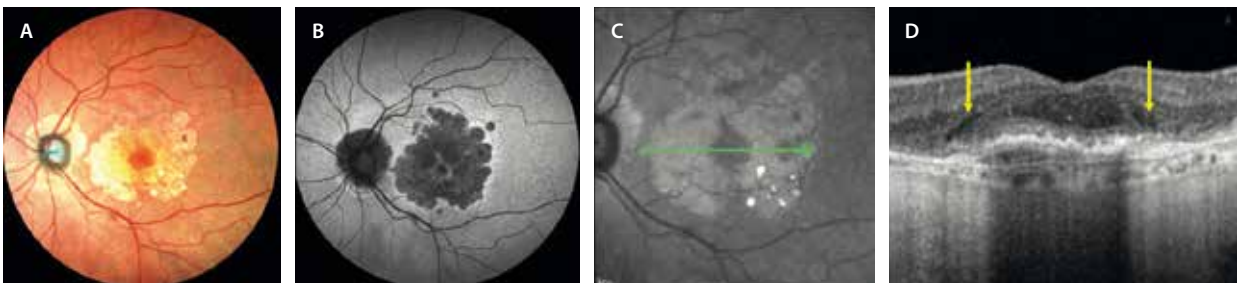

Figura 15. Cuña hiporreflexiva. Signo típico de casos de atrofia geográfica. **A y B)** En la imagen cercana a la infrarroja (**C**) se observa una zona de respeto foveal. En el corte de la tomografía de coherencia óptica (**D**) señalado, se aprecia un área hiporreflexiva cuneiforme en la transición entre atrofia y retina foveal sana (flechas amarillas). Está situada ya en una zona con epitelio pigmentario de la retina adelgazado y con hipertransmisión, lo que lo relaciona con un área de atrofia inminente.

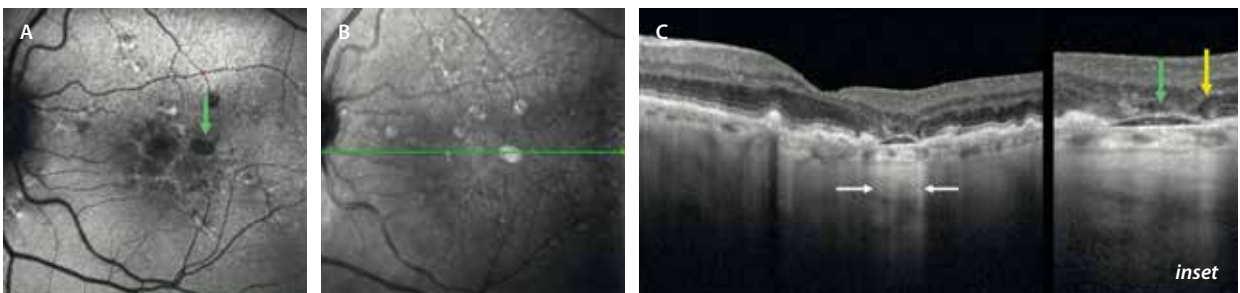


Figura 16. Persistencia de depósitos basales laminares. En una zona de atrofia (hipoautofluorescente [**A**] e hiporreflexiva [**B**]), se aprecia un material hiporreflexivo (flecha verde, **C**) que remeda un desprendimiento del epitelio pigmentario de la retina plano que presenta atrofia de capas externas y epitelio pigmentario de la retina e hipertransmisión corioidea (flechas blancas). En los bordes de la atrofia se aprecia una imagen de cuña hiporreflexiva (flecha amarilla).

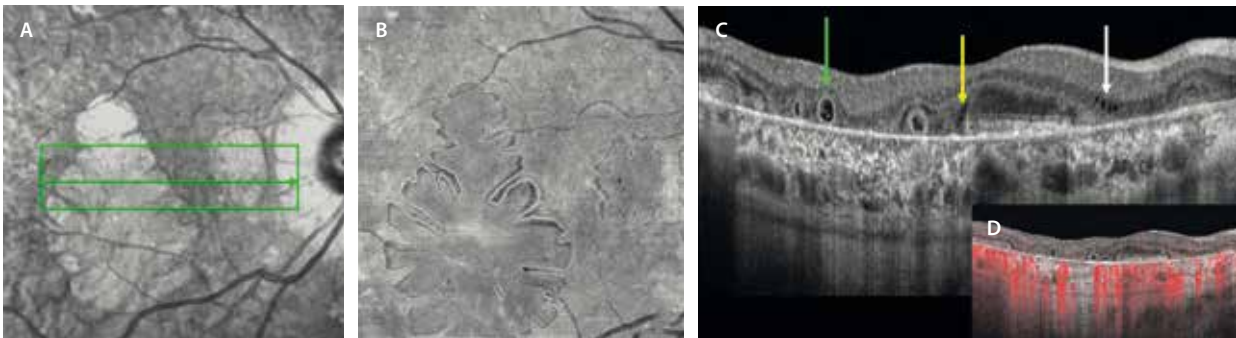


Figura 17. Tubulaciones de capas externas. **A)** Imagen cercana a la infrarroja donde se observa una placa de atrofia a nivel macular con bordes que sugieren la presencia de tubulaciones de la retina externa. **B)** La imagen *en face* de la tomografía de coherencia óptica delimita perfectamente los bordes de las tubulaciones de la retina externa que adquieren esta forma típica cerebroide. **C)** En la tomografía de coherencia óptica se ven como estructuras tubulares hiporreflectivas rodeadas de una línea hiperreflectiva correspondiente a la membrana limitante externa (flecha verde). Se sitúan en el seno del área de atrofia delimitado por la cuña hiporreflectiva (flecha amarilla). En el área de atrofia satélite peripapilar, se aprecia pseudofluido (flecha blanca), que característicamente no se acompaña de una elevación o edema de la retina en esa zona. **D)** Las tubulaciones de la retina externa no presentan señal de flujo en la angiografía por tomografía de coherencia óptica.

un fracaso de la barrera hematorretiniana externa (EPR). No traducen actividad y por tanto no se deben tratar con inyecciones intravítreas de anti-VEGF^{14,22}.

Características (fig. 17, flecha blanca):

- No tienen pared hiperreflectiva.
- No hay un engrosamiento retiniano en la zona en la que están presentes (la retina no se eleva).

Membranas neovasculares no exudativas

Las MNV no exudativas se caracterizan por la ausencia de FSR al menos durante 6 meses, no llegando a etiquetarse como una forma de DMAE avanzada, sino como un subtipo de DMAE intermedia^{23,24}.

En cuanto a la clínica, no suelen cursar con pérdida de visión; sin embargo, pueden producir metamorfopsia.

En la OCT se aprecian como elevaciones planas del EPR a las que se ha otorgado el acrónimo anglosajón SIRE, de *shallow irregular RPE elevation*, que se caracteriza por (fig. 18)²⁴:

- Diámetro horizontal > 1000 µm.
- Altura < 100 µm.
- Elevación irregular.
- Contenido de reflectividad intermedia.

Parece que este tipo de MNV pudieran responder a una isquemia de la CC progresiva con la edad de los pacientes, atravesando los vasos múltiples defectos a nivel

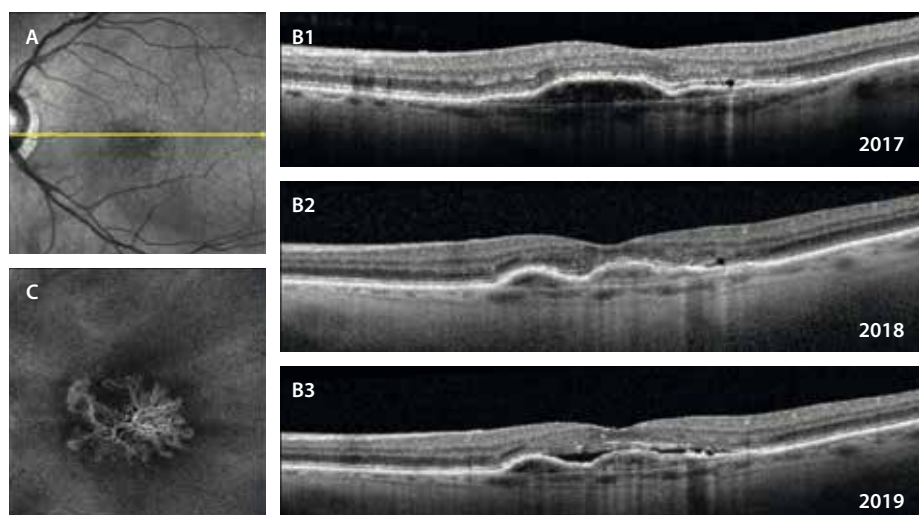


Figura 18. Membranas neovasculares no exudativas. **A)** La imagen cercana a la infrarroja delimita un área de hiporreflectividad granular. En el corte de la tomografía de coherencia óptica (**B1**) se aprecia un desprendimiento del epitelio pigmentario de la retina más ancho que alto, con un techo irregular y un contenido hiporreflectivo que responde a las características de SIRE (*shallow irregular RPE elevation*). Llama la atención que durante más de 6 meses no presenta signos de exudación, tal y como se observa en el mismo corte de la tomografía de coherencia óptica un año después (**B2**). Sin embargo, al ser membranas neovasculares biológicamente activas, acaban exudando y produciendo fluido subretiniano, tal y como se aprecia en el mismo corte de la tomografía de coherencia óptica 2 años después (**B3**).

de la MB y generando una especie de «segunda CC» entre el EPR y la MB, con el objetivo de nutrir de manera más eficiente a los fotorreceptores maculares, tal y como se detalla en estudios de correlación histológicos²⁵.

En la OCT-A se puede detectar la señal de flujo segmentando correctamente el área del SIRE, observando un patrón muy característico. Es la OCT-A la que describe un subtipo de membranas sin actividad exudativa pero biológicamente activas²⁶, con un crecimiento centrifugo en los bordes. Con el tiempo, pueden llegar a exudar; es decir, el hecho de presentar estas MNV no exudativas sí supone un riesgo relativo de transformación a exudativa respecto a otras personas que no las poseen:

- **21,1 % mes 12** frente al 3,6 % en ojos sin MNV de tipo 1 no exudativa (Oliveira *et al.*)²⁷.
- **34,5 % mes 24** frente al 6,3 % en ojos sin MNV de tipo 1 no exudativa (Yang *et al.*)²⁸.

Degeneración macular asociada a la edad exudativa

Hasta ahora se han detallado los signos relacionados con la DMAE no exudativa. Sin embargo, estos signos se pueden acompañar de fluido o hemorragias por la aparición secundaria de vasos que característicamente no son permeables.

La aparición de estos vasos responde a tres causas:

- Engrosamiento y pérdida de la impermeabilidad de la MB.
- Isquemia y atrofia coroidea.
- Aumento de expresión de VEGF, entre otros factores.

La activación de VEGF estimula el crecimiento de neovasos coroides que pasarán a través de roturas o dehiscencias de la MB hasta el espacio sub-EPR o, aprovechando defectos del EPR, al espacio subretiniano.

En otras ocasiones, la hipoxia ocurre en las capas medias y externas de la retina, haciendo que los neovasos surjan de manera intrarretiniana creando patrones verticales de conexión entre el PCP y la coroides.

Estos vasos son frágiles y permeables, condición que conllevará la aparición de cambios exudativos como:

- DEP serosos y DEP fibrovasculares.
- FSR.
- FIR.
- Exudación dura.

Según la localización de los neovasos, serán^{29,30}:

- MNV de tipo 1 (sub-EPR): 39,9 %.
- MNV de tipo 2 (subretinianas): 9 %.
- MNV de tipo 3 (intrarretinianas): 34,2 %.
- Mixtas: 16,9 %.

A continuación, se exponen las principales características de cada una de ellas que se deben conocer, ya que el pronóstico, la evolución y la respuesta al tratamiento serán diferentes.

Membrana neovascular de tipo 1: descripción, pronóstico y asociaciones

Las MNV de tipo 1 son un subtipo neovascular que se origina en la CC y se extiende en el espacio sub-EPR, espacio que hay entre el EPR y la MB^{29,31,32}.

Para el estudio de estas MNV, la OCT es la herramienta diagnóstica que más información aporta.

Dado que los neovasos están situados por debajo del EPR, aparecerán varios signos en la OCT que caracterizan a las MNV de tipo 1:

- **SIRE:** describe un desdoblamiento del EPR y la MB de poca altura y ancho con un techo irregular y un contenido de reflectividad heterogéneo (véase la MNV de tipo 1 no exudativa y figs. 18 y 19).
- **DEP seroso hiporreflectivo** con contenido heterogéneo hiperreflectivo situado sobre todo en el techo (fig. 20C)²⁹.
- **DEP fibrovascular** con más o menos capas hiperreflectivas en función de la maduración de la MNV (fig. 20E)³³.
- **FSR:** la MNV de tipo 1 es una neovascularización que no produce FIR^{29,31}. Si además de FSR se aprecia FIR, hay que pensar en una MNV mixta de tipo 1 + 2 o en una MNV de tipo 3 evolucionada.
- **SHRM:** en ocasiones, el fluido contiene proteínas y material inflamatorio debido a la exudación aguda e intensa que se produce por una alteración marcada de la barrera hematorretiniana y de gran aumento de la permeabilidad vascular. Este tipo 1 de MNV no necesariamente supone un peor pronóstico, siempre y cuando se trate de forma proactiva y precoz (fig. 21).

La OCT-A puede servir de ayuda en estas MNV de tipo 1, ya que, segmentando correctamente, es posible aislar la MNV e identificar una señal de flujo por debajo del EPR entre el EPR y la CC. Normalmente son MNV extensas y con no mucha agrupación de vasos, en comparación con las MNV de tipo 2 (más glomerulares y con vasos agrupados en ovillo). Sin embargo, la OCT-A presenta limitaciones a la hora de evaluar las MNV de tipo 1 asociadas a DEP serosos o DEP de gran altura por los artefactos de segmentación que se originan. En estos casos, es la angiografía con verde de indocianina (AVI) la prueba que más puede definir la placa neovascular^{29,32}.

En cuanto a las pruebas angiográficas con colorantes, en la AGF estos vasos se definen como membranas ocultas o poco definidas. Suele verse un moteado hipofluorescente-hiperfluorescente con una difusión heterogénea. Sin embargo, es la AVI la que mostraría una placa tenue hipercianescente en tiempos tardíos. El grosor de la MNV se correlacionaría con el tamaño de la placa en la AVI^{29,32}.

Particularidades de las MNV de tipo 1:

- Suelen presentar mejor agudeza visual: los neovasos no tienen contacto con los fotorreceptores.
- Suelen evolucionar menos hacia formas severas de peor pronóstico: menos atrofia y menos fibrosis.

En cuanto a las características de peor pronóstico, el mayor riesgo de estas MNV es el de rotura del EPR

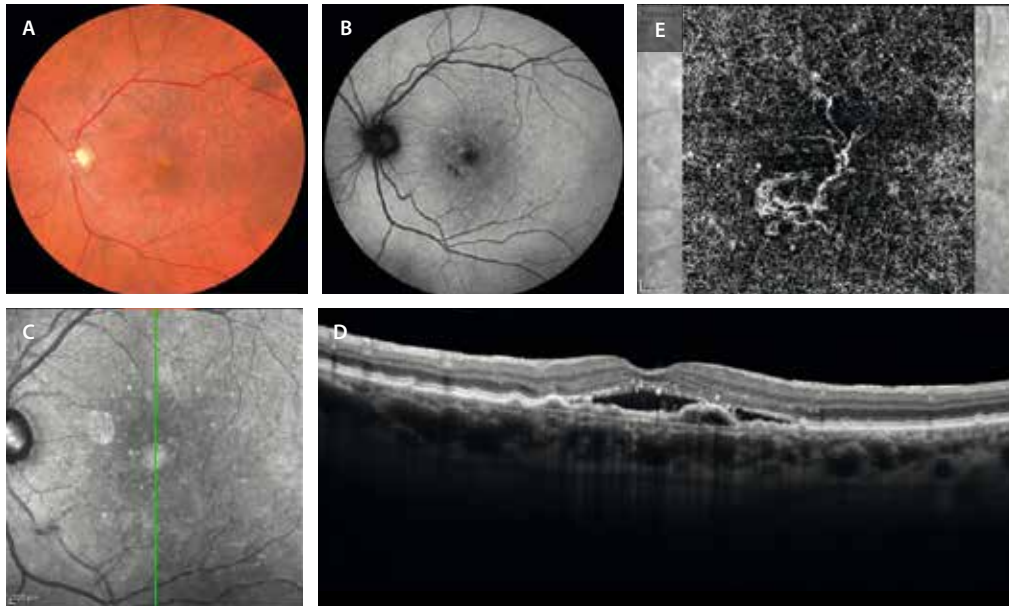


Figura 19. SIRE como presentación de una membrana neovascular de tipo 1. **A)** La retinografía a color muestra drusas en el polo posterior y cambios pigmentarios sutiles en el área perifoveal. **B)** Estos cambios del epitelio pigmentario de la retina podrían verse como pequeñas áreas hipoautofluorescentes en la autofluorescencia azul. **C)** La imagen cercana a la infrarroja destaca un área algo hiporreflectiva foveal (se ven dos artefactos hiperreflectivos). **D)** Esta área coincide en la tomografía de coherencia óptica con un desdoblamiento del epitelio pigmentario de la retina y la membrana de Bruch con un tejido de contenido mixto pero predominantemente hiporreflectivo y plano (SIRE) que asocia fluido subretiniano. **E)** La imagen *en face* de la angiografía por tomografía de coherencia óptica demuestra la presencia de la membrana neovascular de tipo 1 segmentando correctamente a nivel de la coriocalilar.

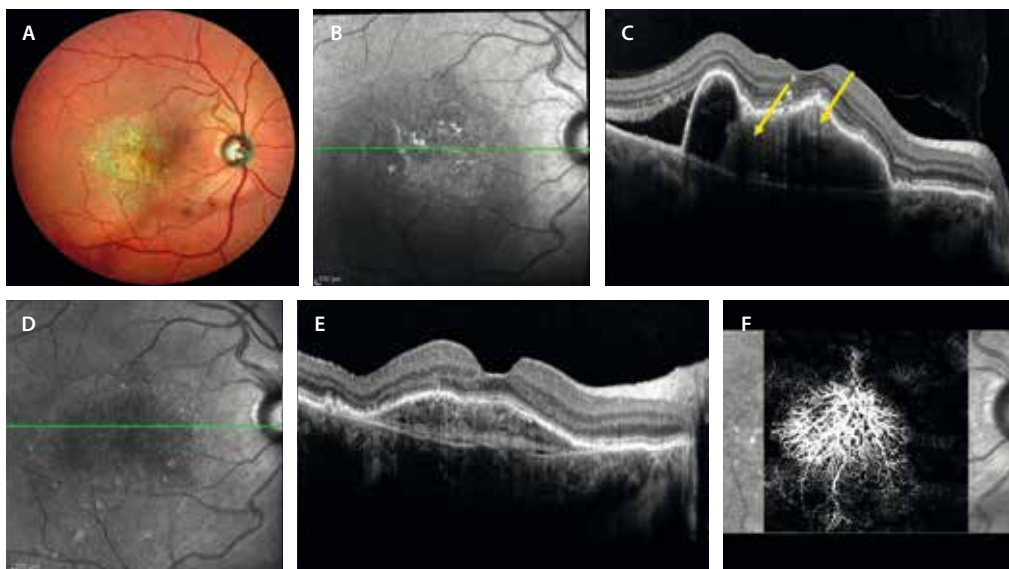


Figura 20. Desprendimiento del epitelio pigmentario de la retina fibrovascular como presentación de una membrana neovascular de tipo 1. **A)** La retinografía multicolor demuestra la presencia de una lesión que ocupa todo el polo posterior con cambios en el epitelio pigmentario de la retina. **B)** La imagen cercana a la infrarroja permite delimitar esa lesión como un área hiporreflectiva con cambios hiperreflectivos aislados. **C)** En la tomografía de coherencia óptica se aprecia un desprendimiento del epitelio pigmentario de la retina seroso con contenido heterogéneo (observar las áreas hiperreflectivas señaladas con las flechas que hacen referencia a los parches de neovasos dentro del desprendimiento), de gran altura y con un techo irregular (ofreciendo riesgo de rotura pretratamiento). Asocia fluido subretiniano. **D)** y **E)** Imagen cercana a la infrarroja y tomografía de coherencia óptica postratamiento, respectivamente. Se evidencia desaparición del fluido subretiniano y cómo los vasos se reagrupan dentro del desprendimiento del epitelio pigmentario de la retina, dando lugar a un desprendimiento del epitelio pigmentario de la retina fibrovascular a modo de «multicapa». **F)** La imagen *en face* de la angiografía por tomografía de coherencia óptica demuestra una membrana neovascular grande y extensa. Este tipo de membrana se va volviendo muy madura con el tratamiento.

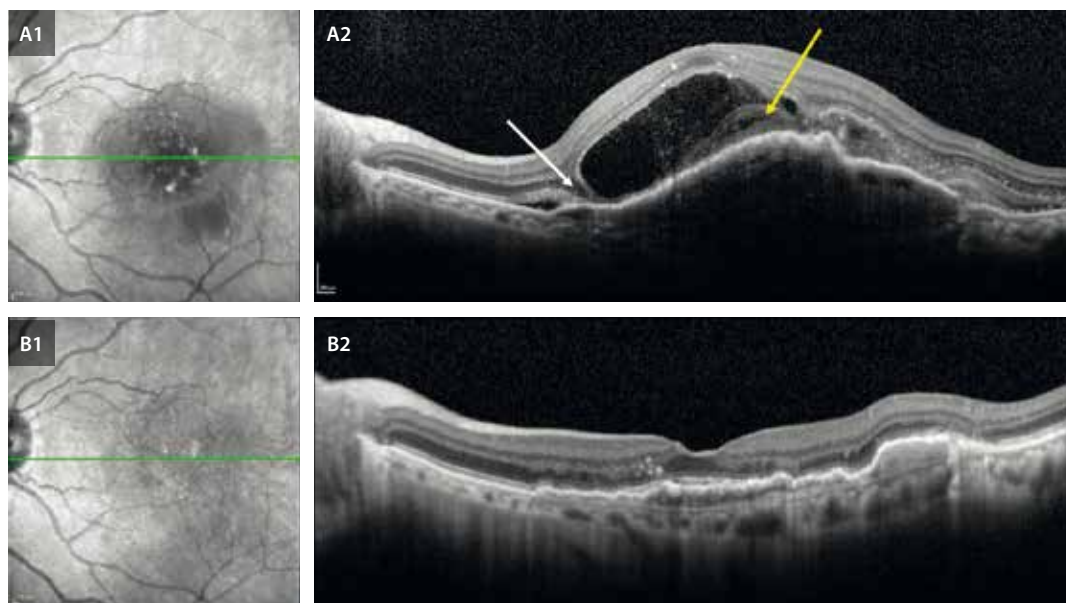


Figura 21. Fluido de alta densidad y desprendimiento bacilar como presentación de una membrana neovascular de tipo 1. **A1)** Imagen cercana a la infrarroja pretratamiento. Demuestra un área de hiporreflectividad correspondiente a la membrana neovascular de tipo 1. **A2)** La tomografía de coherencia óptica muestra la presencia de una membrana neovascular de tipo 1 extensa con fluido subretiniano de baja y de alta densidad (la flecha amarilla señala el material hiperreflectivo subretiniano), que genera una imagen de desprendimiento bacilar (flecha blanca). Esto denota el gran poder exudativo de la membrana neovascular, pero no implica un peor pronóstico necesariamente en estas membranas neovasculares de tipo 1, tal y como se ve en las imágenes **B1** y **B2** postratamiento, sin signos de exudación y con unas capas externas relativamente preservadas.

espontánea o tras tratamiento con inyecciones de anti-VEGF (fig. 22). Ocurre con más frecuencia en DEP vascularizados, concretamente en un 12-20 % tras tratamiento anti-VEGF. Asimismo, las MNV de tipo 1 aneurismáticas o polipoideas y las MNV de tipo 3 evolucionadas también pueden sufrir estas complicaciones.

Los principales factores de riesgo para que esto ocurra son³⁴:

- Altura > 400-550 μm .
- Volumen o diámetro basal grande.
- Irregularidad del techo.
- Duración corta (reciente).
- Parcialmente neovascularizado (hiperreflectividad en el techo del DEP).
- **Cleft precoroideo:** se trata de un espacio ópticamente vacío situado entre la MNV y la MB o, en ocasiones, entre los vasos de la MNV, que denota contractilidad. Los vasos están reagrupados en zonas (techo del DEP o de forma heterogénea) con una tracción tal que tienden a retraer el tejido, arrastrando el EPR y produciendo una rotura de este en muchas ocasiones (fig. 22)³⁵.

Por lo que se refiere al diagnóstico diferencial, es importante distinguir las MNV de tipo 1 en DMAE de las MNV de tipo 1 que aparecen en otras patologías como la paquicoroides. Característicamente, la DMAE presenta otros signos como las drusas y cambios pigmentarios. Sin embargo, en el caso de la paquicoroides, como se estudiará en el capítulo siguiente, no hay drusas, y la coroides es gruesa y con un fenotipo característico. La importancia radica en el tipo de evolución y la respuesta a la terapia anti-VEGF, siendo diferentes entre unas y otras.

Membrana neovascular de tipo 1 aneurismática o vasculopatía coroidea polipoidea

En ocasiones, las MNV de tipo 1 se comportan de manera diferente, y forman entramados vasculares más complejos de entender y con comportamientos más hemorrágicos-exudativos, pudiendo en muchos casos comprometer la visión de manera significativa.

Este subtipo de MNV de tipo 1 fue descrito por Yannuzzi y denominado «vasculopatía coroidea polipoidea idiopática»²⁹⁻³¹.

Patogenia

Es un subtipo de MNV cuya patogénesis aún no está clara²⁹⁻³². Aunque primeramente se describió asociada a mujeres afroamericanas, y siendo la raza asiática una de las más afectadas por esta patología, es menos frecuente en la raza caucásica. Por el contrario, estas razas (afroamericana y asiática) presentan una menor incidencia de DMAE y fibrosis. Y es que parece que este tipo de MNV podría guardar una mayor relación con otros fenotipos vasculares con anomalías coroides como el fenotipo paquicoroideo, con una evolución diferente a lo que ocurre en la DMAE. De hecho, en muchas revisiones se incluye como parte del espectro de patologías paquicoroides.

Se trata de un subtipo de MNV que normalmente crece durante mucho tiempo y va madurando, haciendo que cambie la hemodinámica dentro de estos vasos. Generalmente, hay un tronco maduro central principal, del cual van surgiendo vasos nutrientes que progresan entre el EPR y la MB formando la red vascular ramificada.

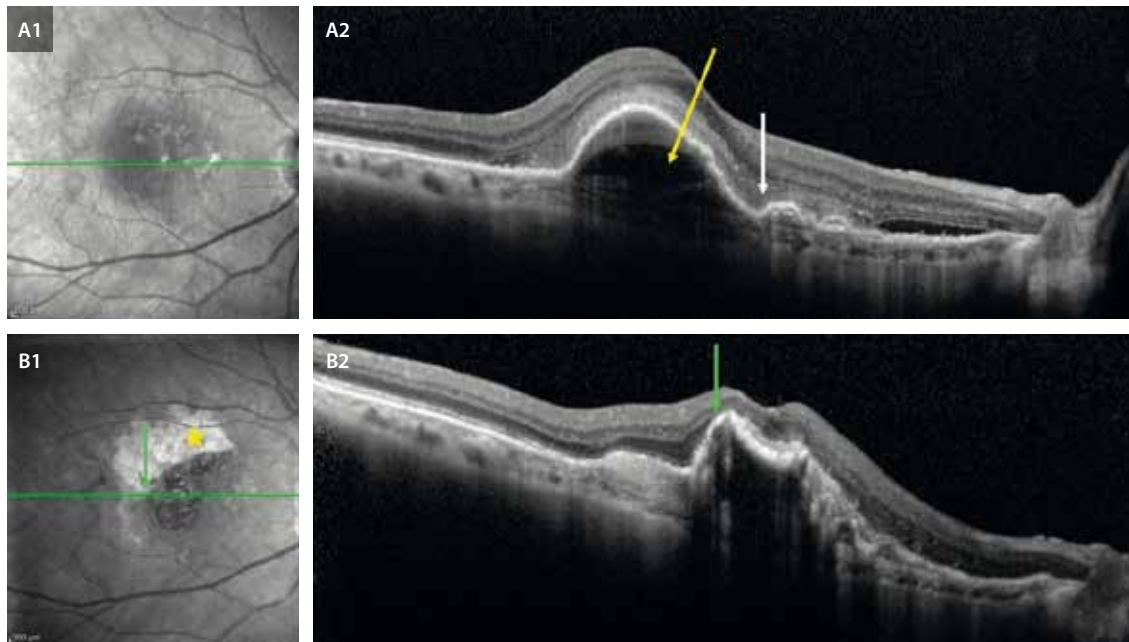


Figura 22. Evolución de un desprendimiento del epitelio pigmentario de la retina fibrovascular hacia la rotura del epitelio pigmentario de la retina. **A1** La imagen cercana a la infrarroja delimita el área de la membrana neovascular como un área hiporreflectiva. **A2** En la tomografía de coherencia óptica se ve un desprendimiento del epitelio pigmentario de la retina fibrovascular de gran altura, contenido heterogéneo y con un *cleft* precoroideo (flecha amarilla) que asocia fluido subretiniano de baja y alta densidad (material hiperreflectivo subretiniano, ver flecha blanca). Se trata de un desprendimiento del epitelio pigmentario de la retina con muchos factores de riesgo para que se rompa este tras el tratamiento (**B1** y **B2**). **B1** En la imagen cercana a la infrarroja se ve la retracción y el repliegue del epitelio pigmentario de la retina sobre sí mismo (flecha verde), quedando un área de retina desnuda de epitelio pigmentario de la retina (estrella amarilla). **B2** En la tomografía de coherencia óptica se observa el epitelio pigmentario de la retina retraído y replegado (flecha verde), conservando en cierto modo la arquitectura retiniana y sin exudación.

Son redes de vasos que crecen centrífugamente y en cuyos bordes surgen dilataciones similares a aneurismas. Se trata de los pólipos clásicos o las recién denominadas dilataciones aneurismáticas. El tronco principal se vuelve con el tiempo más grueso y fibroso, quedando solo los nuevos vasos inmaduros e impermeables susceptibles a tratamiento. Se generan, por lo tanto, unas membranas con un flujo en ocasiones alto y de características pulsátiles, que produce turbulencias y aumento de la presión del lumen vascular en las terminaciones, generando el debilitamiento de su pared y la dilatación de esta²⁹⁻³².

Características demográficas

Son MNV que aparecen a una edad más temprana, entre los 50 y 65 años. En afroamericanos parece existir una mayor incidencia en mujeres. Sin embargo, en asiáticos y caucásicos parece ocurrir más en hombres, aunque la hipertensión arterial puede ser un factor de riesgo en mujeres^{29-32,37,38}.

Clínica

Presentan un comportamiento muy heterogéneo: desde pequeñas dilataciones aneurismáticas no exudativas asintomáticas hasta verdaderas redes vasculares con dilataciones rojo-anaranjadas a nivel peripapilar o macular que

producen hemorragias subretinianas y desprendimientos exudativos extensos^{29-31,37,38}.

En función de este comportamiento, las MNV de tipo 1 aneurismáticas se clasifican en:

- **Quiescentes:** pólipos sin hemorragia ni exudación que no se ven en la retinografía.
- **Exudativas:** DEP normalmente de predominio seroso con FSR y FIR, así como exudación lipídica, pero no presentan hemorragias.
- **Hemorrágicas:** las de peor pronóstico. Sería cualquier hemorragia, desde vítrea (por rotura con paso de la hemorragia a la cavidad vítrea) hasta subretiniana con exudación asociada.

La localización de estas redes vasculares atípicas fue descrita a nivel peripapilar (más común en afroamericanos), pero con mayor frecuencia ocurre a nivel macular (más habitual en asiáticos y caucásicos) y más raramente en la periferia (como causa de la coriorretinopatía exudativa periférica)^{37,38}.

El pronóstico visual en estos pacientes es mejor que en otras formas de DMAE, al no asociar drusas ni tanto componente fibrogliar; sin embargo, no es así en todos los casos, ya que depende de la localización, el tamaño del DEP y el alcance de la hemorragia.

Se trata, además, de una patología remitente-recidivante que puede asociar resangrados^{29-32,37,38}.

Diagnóstico

La retinografía a color permite localizar en muchas ocasiones las ramas vasculares y los pólipos como complejos rojo-anaranjados con dilataciones (figs. 23 y 24). Estos se visualizan mejor si existe cierta atrofia del EPR suprayacente. Como se ha mencionado, permite localizarlos en el área peripapilar, macular o en la periferia. En caucásicos o en asiáticos existe un «oscurecimiento» del fondo del ojo en esa zona causado por la aglutinación de vasos anómalos en la coroides^{37,38}.

Además, es posible identificar signos típicos acompañantes como:

- DEP serohemorrágicos: el 85 % de los DEP serohemorrágicos responden a pólipos.
- Hemorragia subretiniana.
- Exudación lipídica: la presencia de exudación lipídica con grandes circinados hace sospechar este subtipo de MNV.

Sin embargo, la mejor forma de estudiar este tipo de lesiones es mediante AVI, que sigue siendo la prueba diagnóstica *gold standard* en esta patología^{29-32,37,38}:

- En la fase inicial, se rellena la red vascular anómala hipercrianescente que destaca entre la coroides circundante hipocrianescente. Los vasos de la rama vascular corioidea se rellenan de manera más lenta que los retinianos. Posteriormente, se visualizan las dilataciones o pólipos como puntos hipercrianescentes.
- El punto caliente hipercrianescente suele estar en el borde de los DEP serosanguinolentos hipocrianescentes adyacentes a modo de «muesca» (a diferencia de lo que ocurre en las MNV de tipo 3, como se explica más adelante, que se sitúan en el techo o centro de los DEP; fig. 25).
- En la fase media, las lesiones hipercrianescentes se hacen más evidentes, pero el tejido corioideo circundante también gana en hipercrianescentia.

- En la fase tardía, hay una inversión del patrón angiográfico respecto a la fase inicial, siendo el tejido circundante hipercrianescente y la lesión corioidea vascular hipocrianescente. Los pólipos también van perdiendo colorante (clásico *wash out* del pólipo) si no fugan o exudan, pero pueden permanecer hipercrianescentes si están fugando o activos (figs. 23 y 25). Esto es muy importante de cara al tratamiento, ya que serán esos puntos calientes en las fases tardías los que se tratarán en casos de terapia fotodinámica.

Es la AVI la que, al disponer de videoangiografía, ha permitido observar en algunos casos una pulsatilidad clara vascular a nivel corioideo, de modo que es posible diferenciar según esta prueba dos tipos de MNV de tipo 1 aneurismáticas^{29-32,37,38}:

- Vasculopatía corioidea polipoidea de tipo 1: corresponde con la recién reclasificada en MNV de tipo 1 aneurismática, con un tronco principal o vaso nutricio que penetra de forma focal la MB originando la MNV de tipo 1 que madura lentamente, mientras surgen las dilataciones aneurismáticas. Este subtipo no tiene pulsatilidad.
- Vasculopatía corioidea polipoidea de tipo 2: MNV de aparición más abrupta y sin vaso nutricio. Parece que surge directamente de la coroides, donde se forman redes anómalas con *shunts* entre venas y arterias con pulsatilidad clara. Estas van a producir una MNV de tipo 1 con grandes presiones, que puede generar sangrados importantes.

Pese a que la AVI ofrece mucha información, solo con la OCT es posible diagnosticar la mayor parte de los casos de MNV de tipo 1 aneurismáticas. Por este motivo es fundamental saber reconocer los signos que orientan hacia este tipo de MNV (fig. 26)^{29-32,37,38}:

- DEP múltiples.

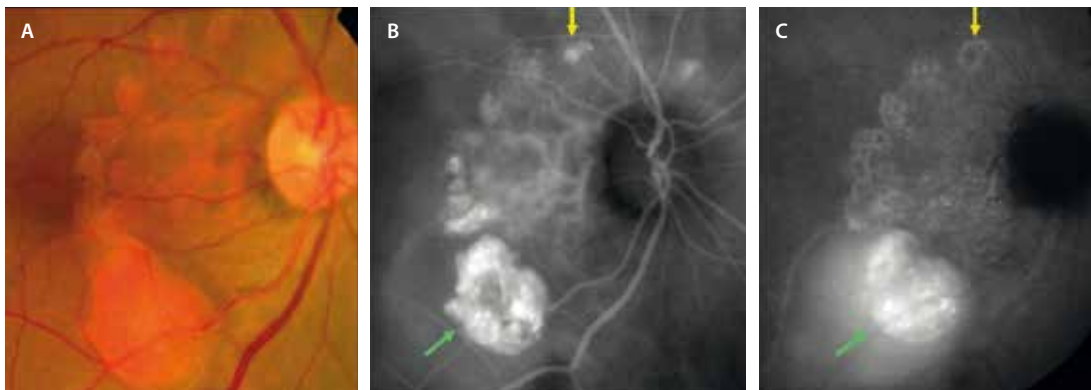


Figura 23. Membrana neovascular de tipo 1 aneurismática peripapilar³. **A)** La retinografía delimita una red neovascular anaranjada peripapilar con grandes dilataciones en los márgenes que corresponden a los pólipos. **B)** Fases precoces de la angiografía con verde de indocianina donde se aprecia la placa de red vascular hipercrianescente con los pólipos hipercrianescentes. **C)** En las fases finales de la angiografía con verde de indocianina se observa cómo muchos pólipos se vuelven hipocrianescentes (lavado o *wash out* del pólipo, flecha amarilla) y solo los activos exudativos permanecen hipercrianescentes (flecha verde) con acumulación exudativa en el área de desprendimiento de neuroepitelio hipercrianescente también.

Imagen cortesía del Prof. Yannuzzi³⁸.

- DEP picudo en forma de «V invertida» o «dedo de guante».
- Muesca clara entre DEP multilobulados: adquieren forma de M o de «doble joroba».
- Signo de la burbuja (del inglés *bubble sign*): presencia de una estructura tipo burbuja o anillo dentro del DEP: lumen hiporreflectivo rodeado de una capa o pared hiperreflectiva.
- Signo de la doble capa (del inglés *double layer sign*): sospechar MNV de tipo 1 o red vascular ramificada. Rastrear a su alrededor para ver DEP que podrían corresponder a los pólipos.
- Corresponde al signo SIRE de las MNV de tipo 1.

La OCT-A es otra de las herramientas útiles a la hora de segmentar la rama vascular de la MNV de tipo 1 aneurismática, pero no así para segmentar los pólipos. Primero, porque en ocasiones son estructuras ovaladas de gran altura o por estar dentro de un DEP de gran altura, y segundo, por ser estructuras vasculares de flujo lento y turbulento con una obstrucción parcial de la luz del vaso³⁷, siendo difícil obtener una señal de flujo.

Es importante la segmentación manual a nivel de la CC e intentar segmentar el DEP de manera independiente para valorar la rama vascular y el pólipo, respectivamente.

En ocasiones, se puede determinar perfectamente el tronco vascular con las ramificaciones vasculares y los pólipos en la parte terminal (fig. 24); sin embargo, sigue siendo una prueba menos sensible que la AVI para detectar los pólipos.

Resumen del diagnóstico:

- OCT: herramienta más útil en general para el diagnóstico y seguimiento.
- AVI (la AGF no es útil): mejor herramienta para observar los **pólipos**.
- *En face* OCT y *en face* OCT-A (siempre junto a *B-scan*): mejores herramientas para detectar la **rama vascular**.

Subtipo coriorretinopatía exudativo-hemorrágica periférica

Se trata de una patología retiniana infrecuente y poco comprendida hoy en día.

Parece que, al igual que ocurría anteriormente, las redes de neovasos crecen lentamente entre el EPR y la MB, y llegan a formar redes periféricas con dilataciones aneurismáticas o pólipos en la periferia que producen los mismos síntomas que a nivel macular o peripapilar: sangrado y desprendimientos exudativos importantes^{37,38}.

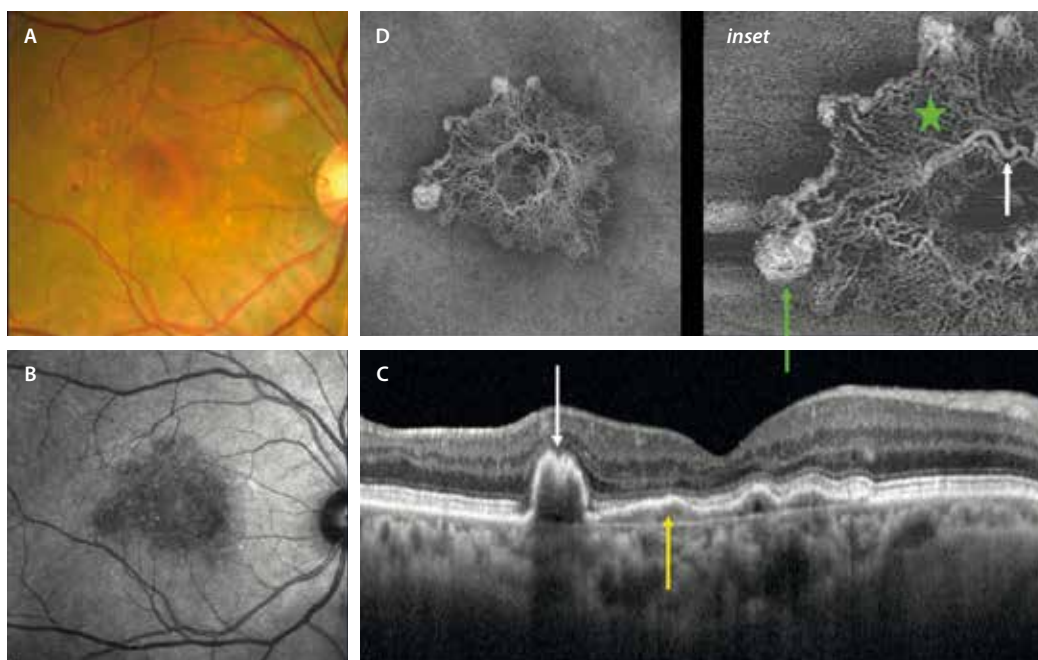


Figura 24. Membrana neovascular de tipo 1 aneurismática macular. **A)** La retinografía a color muestra una red vascular coroidea más acentuada y anaranjada a nivel macular, con cambios de aspecto polipoideo en los bordes que asocian cambios pigmentarios. **B)** La imagen cercana a infrarrojo muestra un área hiporreflectiva en la zona de la membrana neovascular. **C)** La tomografía de coherencia óptica demuestra la presencia de una «doble línea» (flecha amarilla) o «red vascular polipoidea» que corresponde a la propia membrana neovascular de tipo 1 y se ve por la separación del epitelio pigmentario de la retina de la membrana de Bruch por un tejido de reflectividad media. En la terminación de esta red vascular se aprecia un desprendimiento del epitelio pigmentario de la retina con una mella en el techo en forma de «M» (flecha blanca) que sugiere la presencia de un pólipo o dilatación aneurismática. La coroides muestra un grosor marcado, hallazgo que suele corresponderse con este tipo de membranas neovasculares. **D)** Imagen *en face* de la angiografía por tomografía de coherencia óptica que muestra el tronco maduro (flecha blanca, *inset*), la red o entramado vascular (estrella verde) y las dilataciones aneurismáticas o pólipos terminales (flecha verde, *inset*).

Imagen cortesía del Dr. Spaide.

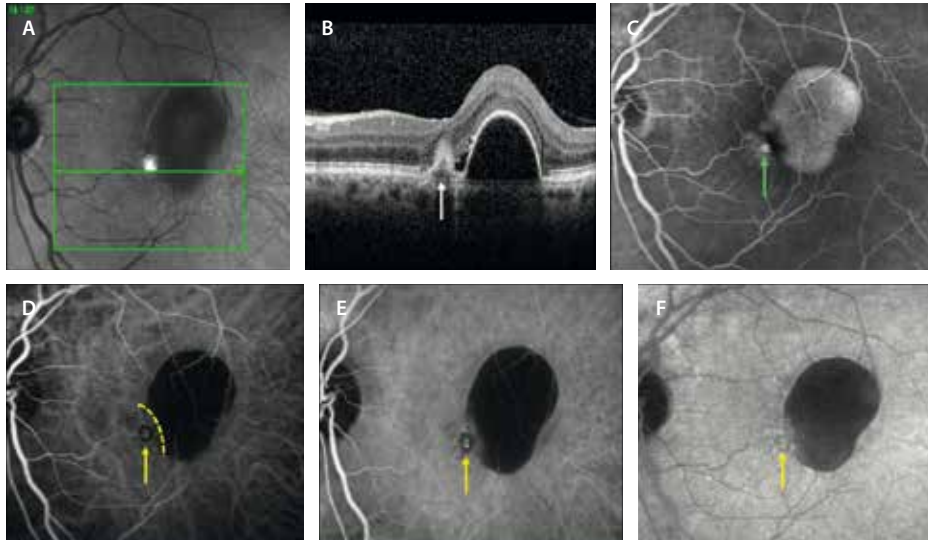


Figura 25. Características de la angiografía con verde de indocianina de la membrana neovascular de tipo 1 aneurismática. **A)** Imagen cercana a la infrarroja con lesión marginal a un desprendimiento del epitelio pigmentario de la retina hiporreflectivo. **B)** En la tomografía de coherencia óptica se ve un desprendimiento del epitelio pigmentario de la retina pequeño en pico en forma de «V» o «dedo de guante» con un contenido más hiperreflectivo (flecha blanca). Adyacente a este, hay otro desprendimiento del epitelio pigmentario de la retina más redondo e hiporreflectivo de tipo seroso. La forma multilobular, así como esta separación brusca entre ambos —conocida como el «signo de la muesca»— son típicos de estas membranas neovasculares. **C)** La angiografía con fluoresceína muestra un punto hiperfluorescente o «punto caliente» (flecha verde) en el margen de un desprendimiento del epitelio pigmentario de la retina que se rellena de colorante (hiperfluorescente). **D-F)** Muestran la etapa precoz, intermedia y tardía de la angiografía con verde de indocianina donde se puede ver un desprendimiento del epitelio pigmentario de la retina seroso hipocianescente separado de un punto hiperfluorescente o «punto caliente» (*hot spot*, flecha amarilla) por una muesca (línea amarilla discontinua). Este punto hiperfluorescente que pierde cierta cianescencia en tiempos tardíos (mínimo lavado o *wash out*) corresponde a una dilatación aneurismática o pólipo.

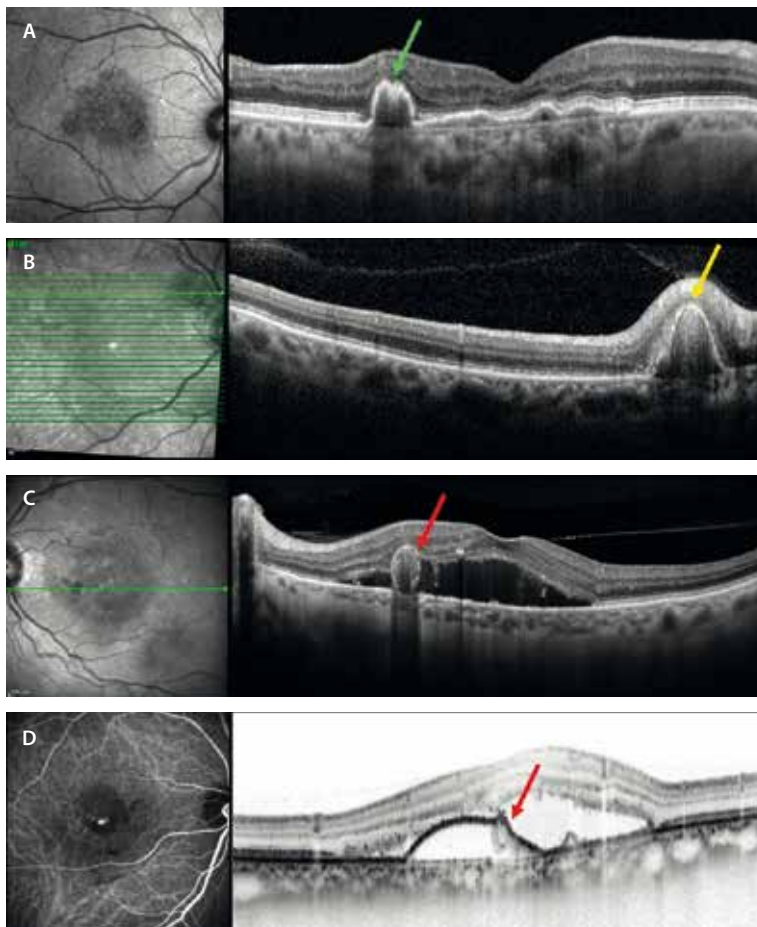


Figura 26. Diferentes signos en la tomografía de coherencia óptica que orientan a membrana neovascular de tipo 1 aneurismática o VCP. **A-C)** La imagen cercana a la infrarroja localiza el componente neovascular como un área hiporreflectiva. **A)** Signo de la «doble línea» que corresponde al desdoblamiento del epitelio pigmentario de la retina de la membrana de Bruch que contiene la red vascular de la membrana neovascular. En su extremo se localizan las dilataciones aneurismáticas o pólipos como un desprendimiento del epitelio pigmentario de la retina con una muesca en el centro adquiriendo forma de «M». **B)** Se aprecia un desprendimiento del epitelio pigmentario de la retina picado en forma de «V» o «dedo de guante» de contenido heterogéneo, pero hiperreflectivo en el techo que corresponde a pólipos peripapilares. **C)** El corte de la tomografía de coherencia óptica hace referencia a un desprendimiento del epitelio pigmentario de la retina seroso con doble pared hiperreflectiva. Esa pared más interna corresponde a la pared del pólipo, siendo el lumen más hiporreflectivo «signo de la burbuja» o *bubble sign*. **D)** En este caso, la tomografía de coherencia óptica corresponde a un corte que pasa por el punto caliente de la angiografía con verde de indocianina y representa un desprendimiento del epitelio pigmentario de la retina seroso con el pólipo en el techo del desprendimiento, que hace que el contorno no sea tan redondeado, sino más lobulado. Se aprecia de nuevo como una estructura circular con su propia pared, denominado «signo de la burbuja» o *bubble sign*.

Se da en casos de personas mayores, normalmente porque está asociada al envejecimiento, y hay ciertos co-factores que pueden favorecer su aparición. Entre ellos destaca la hipertensión arterial. También se ha relacionado con el uso de antiagregantes y anticoagulantes.

El diagnóstico se realiza mediante ecografía, OCT y AVI.

La forma de presentación es variable, de modo que puede ser desde asintomática a producir una pérdida de visión brusca causada por la hemorragia vítrea y/o hemorragia subretiniana con afectación macular. Es típica su presentación como hemorragia vítrea recurrente, con una lesión periférica de tipo masa (hemorragia subretiniana) y una gran exudación lipídica circundante.

Puede, por lo tanto, simular la presencia de un melanoma coroideo y suele ser la segunda causa más frecuente de pseudomelanoma tras el nevus coroideo o el tumor vasoproliferativo, dependiendo de la serie de casos revisada. Por ello, es importante hacer un buen diagnóstico diferencial con los tumores intraoculares³⁹.

Membrana neovascular de tipo 2: descripción, asociaciones y pronóstico

La MNV de tipo 2 es el subtipo menos prevalente de todos en la DMAE. En la mayor parte de los casos, las MNV de tipo 2 suelen ser mixtas (tipo 1 + 2). Sin embargo, existe un pequeño porcentaje de casos que están asociados a SDD (fig. 27)²⁹⁻³².

En las MNV de tipo 2, la neovascularización emerge desde la coroides, rompe el complejo EPR-MB y prolifera

en el espacio subretiniano. Es en este espacio subretiniano donde los neovasos están en contacto íntimo con los fotorreceptores, y donde van a acontecer los signos secundarios a su permeabilidad aumentada: hemorragia subretiniana, FSR y FIR.

Diagnóstico

En la retinografía a color se observan como lesiones poco definidas grisáceas (según el nivel de afectación), normalmente en el polo posterior, pero también peripapilares, que pueden asociar hemorragias y exudados duros (fig. 28A)²⁹⁻³².

La AGF es útil en este subtipo de MNV, mostrando una hiperfluorescencia precoz que delimita la neovascularización, con una fuga tardía, correspondiendo al patrón clásico de clasificación angiográfica de Gass (fig. 28B1 y 28B2). Como se ha indicado, es raro que sean MNV de tipo 2 puras, siendo la AGF una herramienta útil en el caso de MNV mixtas para hablar de predominio clásico u oculto en función del porcentaje de cada patrón (oculto: tipo 1, y clásico: tipo 2)²⁹⁻³².

En la OCT se objetiva²⁹⁻³²:

- SHRM por encima del EPR. Este SHRM suele ser bastante definido y se compone de una mezcla de fibrina, vasos y células inflamatorias (figs. 27 y 28).
- FSR.
- FIR.
- Exudación dura con puntos hiperreflectivos en la capa plexiforme externa.

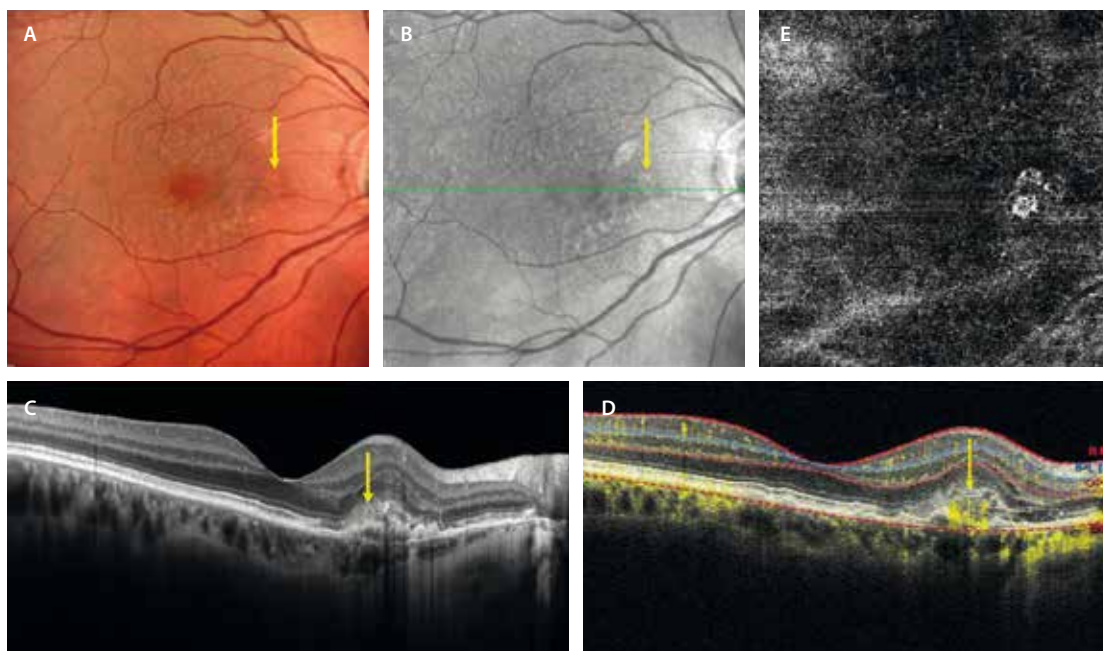


Figura 27. Membrana neovascular de tipo 2 pura. A) En la retinografía multicolor se aprecia una zona de color más rojizo-anaranjado (flecha amarilla) asociada a múltiples cambios puntiformes correspondientes a depósitos drusenoides subretinianos. B) En la imagen cercana a la infrarroja, se ve como una estructura más hiperreflectiva (flecha amarilla). C) En la tomografía de coherencia óptica se observa un material hiperreflectivo subretiniano, que presenta flujo en el B-scan de la angiografía por tomografía de coherencia óptica (D). E) La imagen *en face* de la angiografía por tomografía de coherencia óptica muestra un ovillo compacto de flujo vascular que representa una membrana neovascular de tipo 2.

Imagen cortesía de la Dra. Rosa Dolz-Marco.

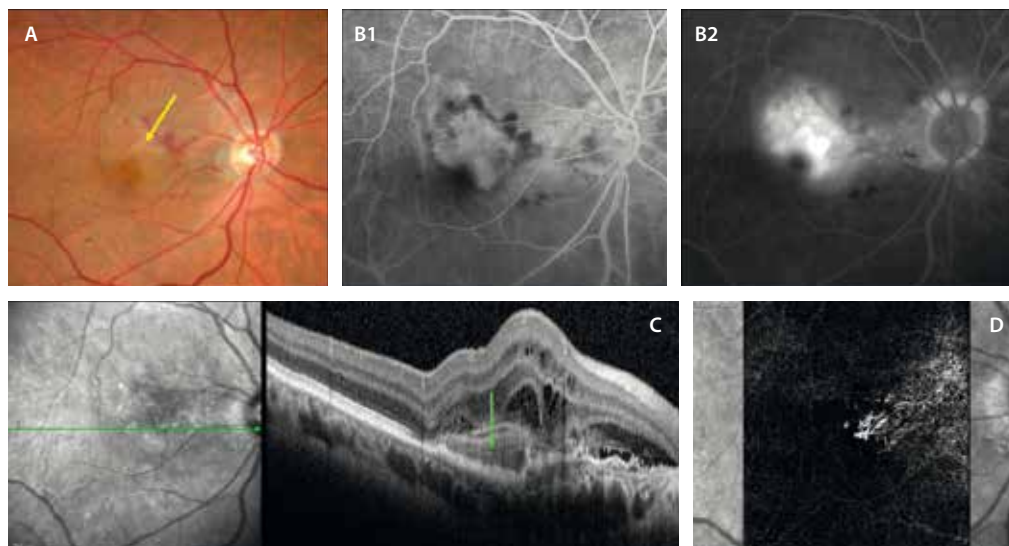


Figura 28. Membrana neovascular mixta de tipo 1 + 2. **A)** Retinografía a color que demuestra la presencia de una lesión grisácea (flecha amarilla) con hemorragias asociadas. **B1)** En la fase precoz de la angiografía con fluoresceína se delimita una placa hiperfluorescente que fuga en tiempos tardíos (**B2**). Es de predominio clásico (tipo 2). **C)** En la tomografía de coherencia óptica se aprecia un material hiperreflectivo subretiniano (flecha verde) definido con fluido subretiniano e intrarretiniano. **D)** La imagen *en face* de la angiografía por tomografía de coherencia óptica segmenta una membrana neovascular con aspecto de glomérulo (tipo 2), pero también un componente de vasos menos agrupados peripapilares (tipo 1).

La OCT, asimismo, permite monitorizar la respuesta al tratamiento de estas MNV. Es muy útil vigilar la conversión de MNV de tipo 2 o mixto (2 + 1) en tipo 1, observando el recubrimiento del EPR sobre el complejo neovascular. Parece que hay una reacción de hiperplasia del EPR que contiene el complejo neovascular y lo aísla de los fotorreceptores, comportándose de ese momento en adelante como una MNV de tipo 1, la cual ofrece mejor pronóstico. Paralelamente, la NIR permite observar esa hiperplasia del EPR en forma de anillo hiperreflectivo⁴⁰.

La OCT-A es muy importante en estos casos, ya que detecta señal de flujo fácilmente al segmentar el SHRM del *B-scan*. Es el único subtipo de SHRM que va a presentar señal de flujo (fig. 27D). Suelen ser MNV pequeñas y concentradas con muchos capilares (tipo glomérulo), a diferencia de las MNV de tipo 1 (menos densas y más amplias, con vasos menos agrupados). Es muy útil para el diagnóstico y para evaluar la respuesta al tratamiento, siendo frecuente la persistencia de señal de flujo pese al tratamiento, con un glomérulo vascular estable o maduro. Es típico de los casos mixtos donde hay una regresión de componente mixto 1 + 2 a solo tipo 1²⁹⁻³².

En la AF, el SHRM no es hiperautofluorescente, lo que permite diferenciarlo del material viteliforme.

Son el subtipo de MNV con peor pronóstico a corto plazo si no se tratan rápidamente. La presencia de FIR y la proximidad de la neovascularización a los fotorreceptores producen daño en las capas externas de la retina. Además, genera una proliferación fibroglial en el espacio subretiniano (disciforme). Todo ello conduce a un extenso daño neurosensorial retiniano²⁹⁻³².

Diagnóstico diferencial

Como ya se ha comentado, las MNV de tipo 2 aisladas son un subtipo muy poco frecuente en la DMAE, lo que debe hacer pensar en otras patologías donde son típicas, como:

- Miopía (consultese la MNV miópica en el capítulo 6).
- MNV asociada a coroiditis *punctata* interna o coroiditis multifocal (véase miopía en el capítulo 6 y uveítis en el capítulo 7).
- MNV inflamatoria.
- Distrofias hereditarias de la retina (véase distrofia de Best, distrofia en patrón y síndrome de incremento de conos-S/Goldman-Favré en el capítulo 8).
- Pseudoxantoma elástico (véanse otras patologías sistémicas en el capítulo 8).

Resumen de diagnóstico:

- OCT: SHRM + FSR + FIR.
- OCT-A: único SHRM con señal de flujo vascular.

Membrana neovascular de tipo 3 o proliferación angiomasosa retiniana

La MNV de tipo 3, también conocida como proliferación angiomasosa retiniana (RAP), es una forma peculiar de DMAE exudativa caracterizada por su origen intrarretiniano, en la retina profunda, y su potencial para formar anastomosis retinocoroideas⁴². Representa entre el 10-15 % de todos los casos de DMAE neovascular^{42,43}, aunque si se asocian las diferentes herramientas de diagnóstico multimodal, parece que el porcentaje es bastante mayor³⁰. Se caracteriza por su relación con SDD, su alta

tasa de bilateralidad y su asociación con atrofia final pese al tratamiento^{29-32,42,43}. La detección precoz, incluso en etapas precursoras, es crucial para optimizar el tratamiento y preservar la visión.

Fisiopatología

Las MNV de tipo 3 se caracterizan por una proliferación neovascular que se origina en el PCP de la retina y evoluciona hacia las capas externas, estableciendo finalmente una anastomosis retinocoroidea a través del EPR⁴¹⁻⁴³. Es, por lo tanto, el único subtipo de origen intrarretiniano.

La expresión de VEGF a nivel de las capas medias puede deberse a varias causas⁴¹⁻⁴³:

- Normalmente, los neovasos intrarretinianos aparecen en zonas con drusas blandas, drusas blandas confluentes o DEP drusenoides, donde hay cambios de adelgazamiento de ORA y/o EPR (RORA). La altura del DEP y la ORA acorta la distancia entre el PCP y el EPR, creando una hipoxia relativa y un aumento de expresión de VEGF. Esto facilita la proliferación vascular a nivel del PCP y, por otro lado, las conexiones entre este y la CC, estableciendo de esta manera la anastomosis retinocoroidea.
- La coroides normalmente es más delgada en estos pacientes, existiendo una hipoperfusión en la CC, siendo un estímulo independiente de producción de VEGF.
- Existe una migración de gránulos de pigmento (células del EPR) hacia las capas externas, sobrepasando la MLE. Estas células podrían conservar la producción de VEGF.

Clasificación por estadios

Tras diferentes clasificaciones, la siguiente resume bien los pasos de la evolución de una MNV de tipo 3^{41,42}:

- Precursor (MNV de tipo 3 naciente o *nascence*): presencia de pequeños focos hiperreflectivos en capas externas de la retina sin exudación ni engrosamiento. Corresponden a gránulos de pigmento en la retinografía a

color, pero que pueden mostrar señal de flujo en el *B-scan* de la OCT-A. Estas lesiones iniciales no requieren tratamiento.

- Estadio 1: se origina una neovascularización intrarretiniana de aspecto angiomaso (*ovillo* o *tuff*) a nivel del PCP que puede asociar FIR o hemorragia. Esta hemorragia suele ser perifoveal y recibe el nombre de hemorragia centinela. Pueden asociar hemorragias, microaneurismas, incluso telangiectasias alejadas de la MNV original. Esto se debe a la expresión de VEGF intrarretiniano. En esta fase es frecuente que se pronuncie el flujo entre el vaso nutricio arteriolar, el ovillo angiomaso y una vénula de drenaje, formándose anastomosis retino-retinianas.
- Estadio 2: progresión de la neovascularización hacia el EPR. En esta etapa se acentúa el edema macular (FIR), pueden aparecer exudados en la capa plexiforme externa y aparece fluido sub-EPR, dando lugar a DEP serosos que recuerdan a una MNV de tipo 1. En ocasiones, en estos DEP hay hiperreflectividad en el techo y muestran señal de flujo en el *B-scan* de la OCT, pudiendo estar parcialmente neovascularizados. Es más rara la asociación de FSR (típica de MNV de tipos 1 y 2).
- Estadio 3: formación de anastomosis retinocoroidea con hemorragia, fibrosis o atrofia geográfica.

Pruebas de imagen

- Retinografía a color^{32,41-44}.
 - Es frecuente ver las MNV de tipo 3 asociadas a algún subtipo de drusas y cambios pigmentarios:
 - SDD.
 - Drusas blandas.
 - DEP drusenoides.
 - Puede verse la hemorragia centinela: típicamente de localización perifoveal (fig. 29). Es importante recordar que son neovascularizaciones extrafoveales.
 - En ocasiones, se aprecia un vaso aferente (arteriola nutricia) y un vaso eferente (vénula de drenaje), evidenciándose una anastomosis arteriovenosa retino-retiniana (véase fig. 31, más adelante).

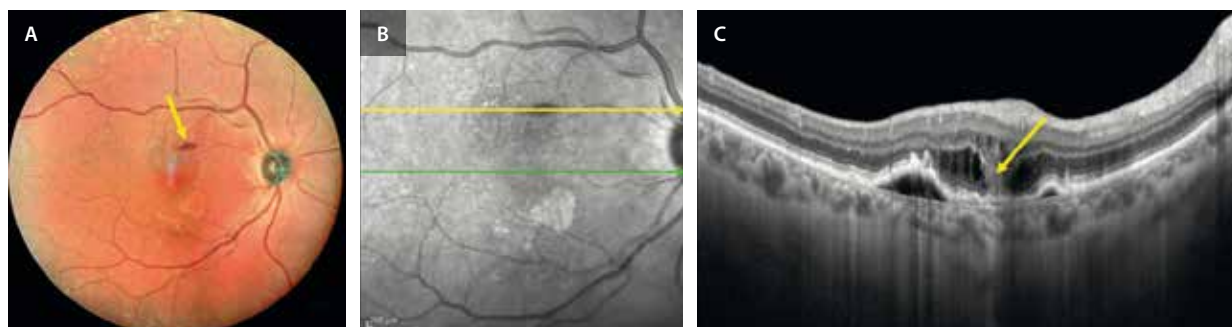


Figura 29. La retinografía (A) muestra una hemorragia (hemorragia centinela) que se ve como hiporreflectiva en la imagen cercana a la infrarroja (B), coincidiendo en la tomografía de coherencia óptica (C) con la hiperreflectividad vertical en capas medias (flecha amarilla) que representa una membrana neovascular intrarretiniana de tipo 3 con fluido intrarretiniano y desprendimiento del epitelio pigmentario de la retina asociado.

- Con frecuencia asocian exudación lipídica.
- OCT: la OCT de dominio espectral es la técnica más sensible para detectar lesiones precursoras y monitorizar la progresión del RAP^{32,41-44}.

A continuación, detallamos los principales hallazgos según el estadio:

- MNV de tipo 3 naciente (se trata de la forma precursora) (fig. 30A-C):
 - Lesiones hiperreflectivas bien delimitadas, localizadas en la capa nuclear externa y la capa plexiforme externa. Pueden identificarse también como puntos hiperreflectivos por encima de la MLE.
 - Normalmente se sitúan sobre drusas blandas o DEP drusenoides, aunque también pueden aparecer sobre áreas de ORA en pacientes con SDD.
 - Característicamente, no hay fluido asociado ni engrosamiento retiniano.
 - Son pacientes, por lo general, con una coroides delgada.
- Estadio 1: presencia de FIR y leve engrosamiento macular.
- Estadio 2: evidencia de fluido sub-EPR, dando lugar a un DEP seroso. Los neovasos contactan con el EPR o pasan el EPR y se quedan en el techo del DEP (cambios hiperreflectivos en el techo del DEP). Se acompaña de un aumento del FIR y/o aparición de FSR (fig. 30D-F).

- Estadio 3: tiene lugar una anastomosis retinocoroidea con DEP serosos con importantes signos exudativos (fluido y hemorragias), siendo frecuente observar rupturas del EPR, fibrosis subretiniana y atrofia.

- OCT-A: es muy útil para establecer la localización de las señales de flujo vascular en el *B-scan* y en la imagen *en face* OCT-A⁴¹⁻⁴⁵:
 - MNV de tipo 3 naciente (forma precursora): en algunos casos (hasta el 50%), se identifica un pequeño «*tuft* microvascular» hiperreflectivo con señal de flujo a nivel del PCP.
 - Estadio 1: red intrarretiniana con flujo detectado en las capas profundas; su morfología puede ser glomerular o ramificada. Se pueden apreciar microaneurismas, así como cambios telangiectásicos (más evidentes en el PCP que el plexo capilar superficial).
 - Estadio 2: estructuras vasculares complejas con ramificaciones que se dirigen hacia el DEP o lo rodean.
- Hallazgos:
- Se puede evidenciar señal de flujo en la capa avascular.
 - Se pueden observar anastomosis arteriovenosas (retino-retinianas): en el *B-scan* se aprecia el descenso de una arteriola desde el plexo capilar superficial hacia la neovascularización del PCP, y el ascenso de una vénula de drenaje agrandada desde el PCP al plexo capilar superficial (fig. 31).

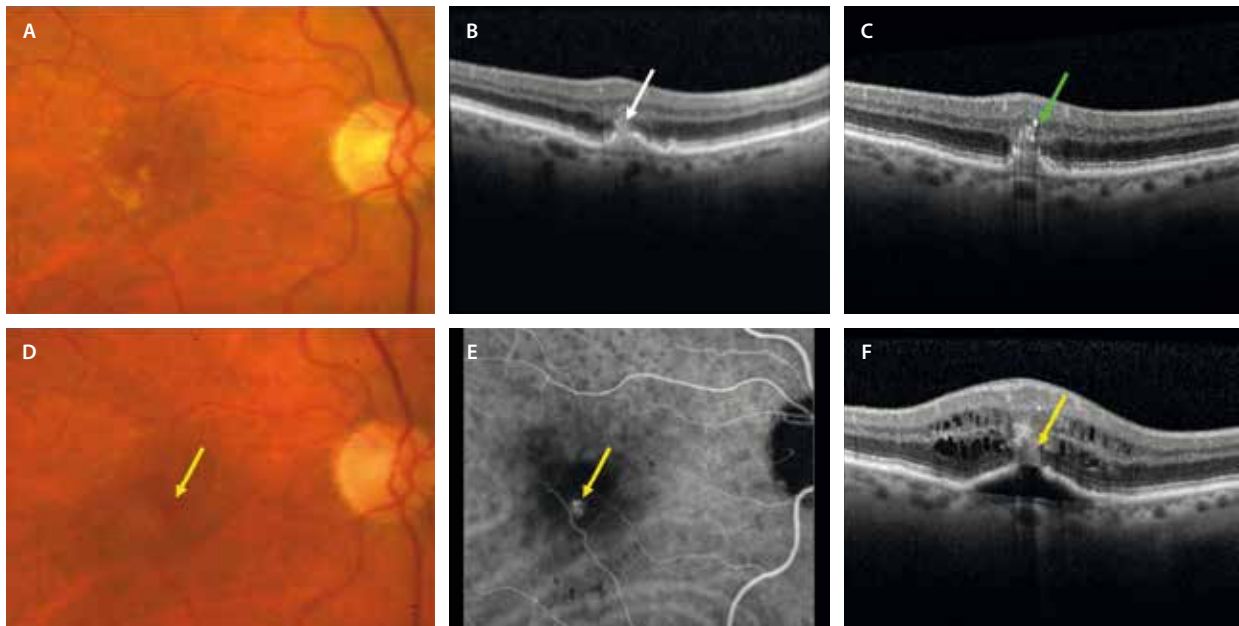


Figura 30. A) Retinografía a color que muestra drusas blandas en el polo posterior. B) Desprendimiento del epitelio pigmentario de la retina drusenoidal o drusa grande con tejido hiperreflectivo que nace en la capa nuclear interna-capla plexiforme externa (flecha blanca) y que contacta con el techo de la drusa/desprendimiento del epitelio pigmentario de la retina donde existe disrupción del epitelio pigmentario. C) Tomografía de coherencia óptica 11 meses después con más puntos hiperreflectivos que pasan la membrana limitante externa (flecha verde). Corresponde a un estadio precursor o forma naciente de una membrana neovascular de tipo 3. D y F) Mismo caso 14 meses después. D) Retinografía a color donde se observa una hemorragia (centinela) (flecha amarilla). E) La angiografía con verde de indocianina demuestra un punto caliente hiperfanescente (angioma, flecha amarilla) en el centro del desprendimiento del epitelio pigmentario de la retina hiperfanescente. F) La tomografía de coherencia óptica muestra el tejido hiperreflectivo que ha contactado con el epitelio pigmentario de la retina y ha producido un desprendimiento seroso de este (estadio 2 de una membrana neovascular de tipo 3) con un aumento del fluido intrarretiniano asociado.

Imagen cortesía del Prof. Yannuzzi.

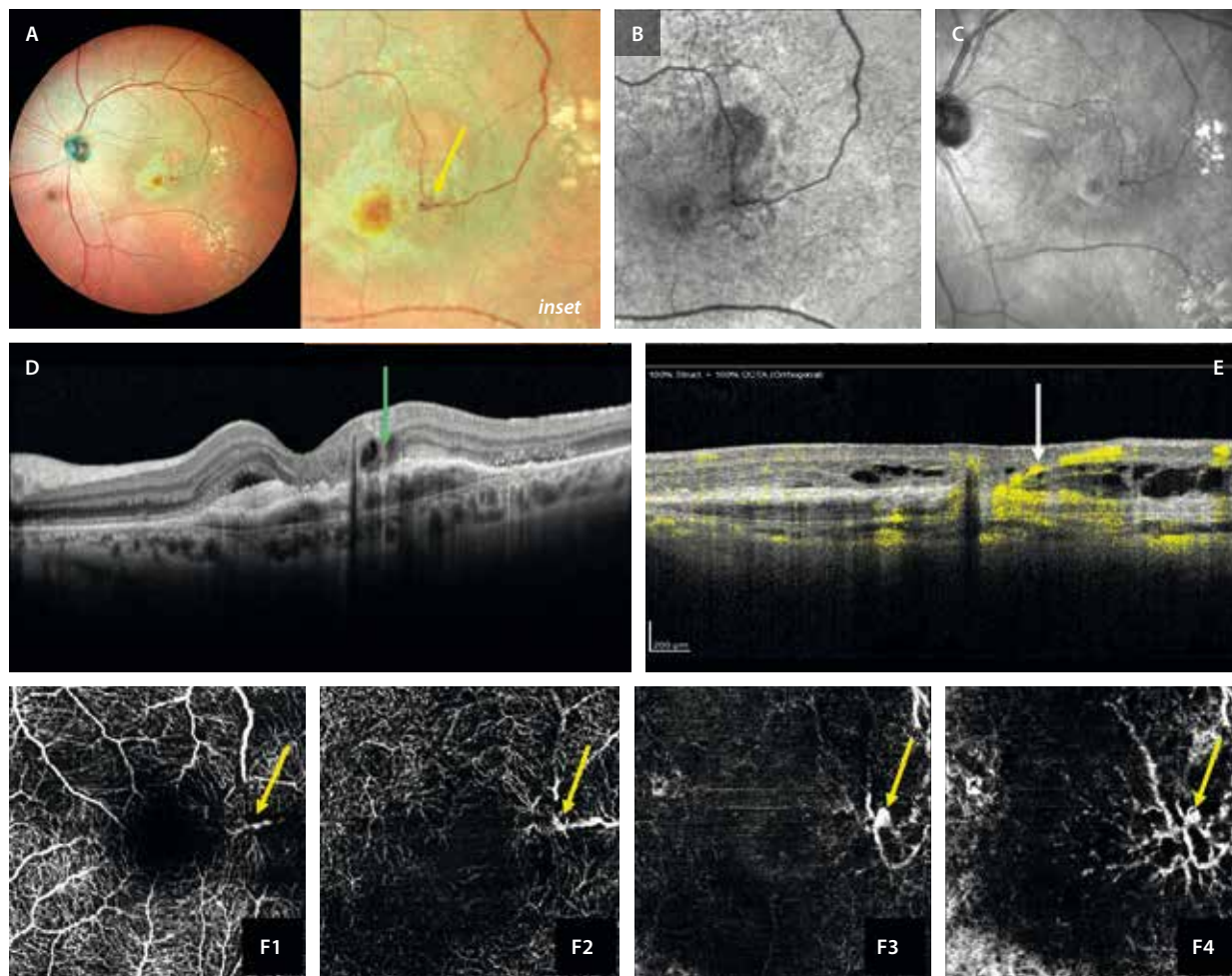


Figura 31. Membrana neovascular de tipo 3 grado 3. **A)** En la retinografía multicolor se aprecia una zona de fibrosis subretiniana a nivel macular con un punto hemorrágico (flecha amarilla, *inset*) en la confluencia de una arteriola (vaso nutricional) y la vénula dilatada (vaso eferente). **B)** La autofluorescencia muestra mínima hiperreflectividad en la zona, probablemente por atrofia de las capas externas. **C)** Imagen cercana a la infrarroja que evidencia mínima hiperreflectividad en la zona de fibrosis perifoveal. **D)** En la tomografía de coherencia óptica, la flecha verde señala la zona del complejo angiomaso que contacta con el epitelio pigmentario de la retina y lo pasa hasta la coroides, pudiendo verse un componente fibrovascular asociado. Además, se aprecian signos de fibrosis subretiniana y atrofia de capas externas. **E)** La tomografía de coherencia óptica ayuda más visualizando la vénula de drenaje (flecha blanca) que recoge la sangre procedente de la coroides (anastomosis retinocoroidea). **F1-F4)** Imágenes *en face* de la angiografía por tomografía de coherencia óptica que reflejan señal de flujo (flecha amarilla) en todas las capas de la retina, demostrando que las membranas neovasculares de tipo 3 son las únicas con un patrón vertical.

- Estadio 3: presencia de redes desorganizadas que cruzan la MB y contactan con la CC, dando lugar a una anastomosis retinocoroidea (fig. 32). **Es la única neovascularización intrarretiniana en su origen y con un patrón de extensión vertical.**
- AGF y AVI: en la AGF podría verse un punto hiperfluorescente con mínima fuga tardía a nivel perifoveal coincidiendo con la neovascularización intrarretiniana. De igual manera, en la AVI podría observarse un punto caliente o *hot spot* hipercianescente coincidiendo con la MNV angiomasosa (fig. 32). Este punto hipercianescente normalmente está en el centro del DEP hipocianescente (a diferencia de la MNV de tipo 1 aneurismática, localizada en el borde del DEP). En ambas modalidades de angiografía se puede ver una imagen

de tipo ovollo, pudiendo identificarse la arteriola nutricia y la vénula de drenaje⁴¹⁻⁴⁴.

Resumen de las características típicas de las MNV de tipo 3 o RAP:

- Alta bilateralidad.
- Gran asociación a drusas blandas, DEP drusenoides y SDD.
- Atrofia de capas externas progresiva pese a tratamiento (ORA → RORA).
- Coroides adelgazada.
- Asociación en muchas ocasiones a atrofia peripapilar.
- Adelgazamiento de las capas internas con origen en un glaucoma normotensivo.

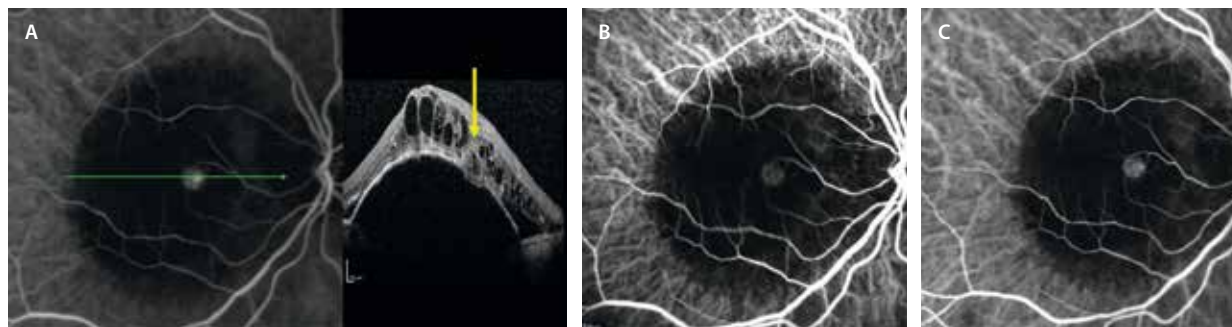


Figura 32. Angiografía con verde de indocianina en un caso de membrana neovascular de tipo 3 o proliferación angiomasosa retiniana. **A)** En la fase precoz de la angiografía con verde de indocianina se ve un ovillo (lesión angiomasosa) hipercrianescente (punto caliente o *hot spot*) que coincide con el tejido hiperreflectivo en la tomografía de coherencia óptica (flecha amarilla). **B y C)** Continúa hipercrianescente en las fases medias y tardías del angiograma. Característicamente, el punto caliente suele estar en el medio (techo) del desprendimiento del epitelio pigmentario de la retina.

Anomalías microvasculares retinianas profundas relacionadas con la edad

Las anomalías microvasculares retinianas profundas relacionadas con la edad (*deep retinal age-related microvascular anomalies*, DRAMA) constituyen una entidad recientemente reconocida dentro del espectro de la DMAE⁴⁵. Se caracterizan por alteraciones vasculares intrarretinianas en ausencia de exudación, que pueden simular lesiones tempranas de MNV de tipo 3 o MNV de tipo 3 nacientes.

La identificación precisa de las DRAMA mediante imagen multimodal permite diferenciarlas de lesiones neovasculares activas, evitar tratamientos innecesarios (ya que estas lesiones ni progresan ni responden a anti-VEGF) y comprender su posible papel como lesión precursora en la progresión de la DMAE.

La fisiopatología de las DRAMA se relaciona con la hipoperfusión del PCP, particularmente en el contexto de atrofia de la CC y depósitos drusenoides. Se postula que la hipoxia local y la disfunción del EPR inducen cambios vasculares reactivos, sin desencadenar un proceso neovascular completo⁴⁵.

Estas lesiones no responden a terapias antiangiogénicas, lo que apoya su naturaleza no exudativa y las diferencia funcionalmente de la MNV de tipo 3^{45,46}.

Hallazgos en la imagen multimodal⁴⁵⁻⁴⁷:

- OCT: las DRAMA se visualizan como dilataciones vasculares hiperreflectivas localizadas en la capa nuclear interna, capa plexiforme externa o capa de fibras de Henle. No se asocian con FIR ni FSR, y las capas externas de la retina permanecen estructuralmente intactas.
- OCT-A: permite la visualización tridimensional de las DRAMA, mostrando vasos verticales u oblicuos que se originan en el PCP y se proyectan hacia capas externas, sin conexión evidente con el plexo capilar superficial ni la circulación coroidea.
- AGF y AVI: las DRAMA pueden mostrar una leve hiperfluorescencia tardía sin fuga en la AGF. En la AVI, se manifiestan como lesiones puntiformes hipercrianes-

centes sin evidencia de anastomosis retinocoroidea ni vasos neovasculares activos.

Complejo anómalo vascular (exudativo) perifoveal

El complejo anómalo vascular (exudativo) perifoveal es una lesión aneurismática perifoveal generalmente aislada (aunque se han descrito casos múltiples) y unilateral. Es típica su localización a menos de 1500 μm de la fóvea (normalmente, dentro de las 500 μm centrales) y en pacientes sin otras patologías vasculares⁴⁸.

Es importante diferenciarlo de lesiones similares, que pueden ser más periféricas, multifocales, bilaterales y estar asociadas a otras retinopatías como la retinopatía diabética o las oclusiones venosas retinianas^{49,50}. Por tanto, hay que tener cuidado a la hora de sospecharlos en pacientes con antecedentes de diabetes *mellitus* e hipertensión arterial.

La correcta evaluación multimodal (fig. 33) es crucial para el diagnóstico diferencial (tabla 3)^{49,50}. Algunas comorbilidades cardiovasculares podrían estar relacionadas con el desarrollo de complejo anómalo vascular (exudativo) perifoveal^{49,50}.

Los hallazgos en la imagen multimodal son⁴⁸⁻⁵⁰:

- Retinografía a color: se observa una lesión aneurismática perifoveal con o sin edema macular, hemorragias o exudados. Esta exudación no suele ser una circinada, siendo característica su configuración radial.
- AGF: muestra hiperfluorescencia temprana con fuga tardía.
- AVI: se aprecia un punto hipercrianescente que pierde colorante con el tiempo.
- OCT: se visualiza como una lesión de reflectividad heterogénea redondeada/ovalada y con una capa capsular hiperreflectiva que puede clasificarse como un anillo completo, incompleto o ausente. Se sitúa en las capas internas de la retina, a nivel de la capa nuclear interna-plexiforme externa. Puede asociar FIR (subtipo exudativo).

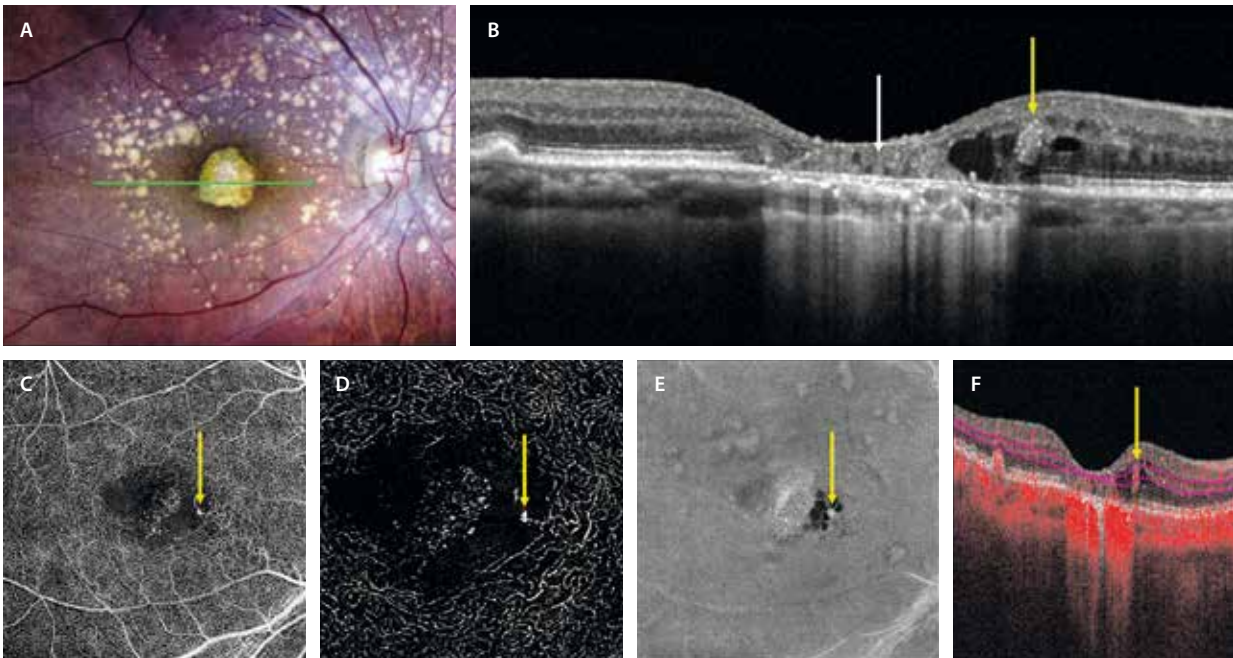


Figura 33. Complejo vascular anómalo perivasculoso. **A)** La retinografía a color demuestra un material amarillento foveal que corresponde a depósitos basales persistentes en un área de atrofia macular. Se aprecian drusas blandas alrededor. **B)** En el corte de la tomografía de coherencia óptica, la flecha blanca señala la persistencia de depósitos basales laminares hiperreflectivos en el seno de la atrofia (hipertransmisión coroidea). La flecha amarilla representa una estructura oval con borde hiperreflectivo que podría simular un microaneurisma situado en la capa nuclear interna. En este caso, asocia fluido intrarretiniano y corresponde a un complejo vascular anómalo perivasculoso. Pueden estar situados en los bordes de la atrofia, como en este caso. **C y D)** Se aprecia como señal de flujo focal con aspecto de dilatación capilar en el plexo capilar superficial y sobre todo en el plexo capilar profundo (flecha amarilla) en la imagen *en face* de la angiografía por tomografía de coherencia óptica, que coincide con una estructura oval con flujo (flecha amarilla) a nivel de la capa nuclear interna en el *B-scan* (**F**). **E)** En la imagen *en face* estructural de la tomografía de coherencia óptica se ve como un cambio hiperreflectivo (flecha amarilla) rodeado de quistes hiperreflectivos.

Tabla 3. Diagnóstico diferencial de membrana neovascular de tipo 3

	MNV tipo 3	DRAMA	PVAC	TelCap
Origen vascular	PCP	PCP	PCP/PCS	PCP
Fondo de ojo	SDD, drusas blandas Atrofia	–	–	Cambios de tipo RD Cambios de tipo OVR
Extensión	Extensión vertical hacia EPR/Sub-EPR	Limitada a CNI/CPE/CFH	CPI/CNI/CPE	CPI/CNI/CPE
OCT	Tejido hiperreflectivo en capas medias + FHR	Alteración vascular en la CNI	Lesión aneurismática oval con pared hiperreflectiva	Lesión aneurismática de gran tamaño con pared hiperreflectiva
Fluido en OCT	+ (excepto naciente)	–	+ (sin exudativo: P(e)VAC)	+
Exudación dura	+	–	+	++
Disrupción EPR	+	–	–	–
Respuesta a anti-VEGF	++	–	–	+/- (láser focal si extrafoveal)
AGF	Hiperfluorescencia con fuga tardía	Mínima hiperfluorescencia sin fuga	Hiperfluorescencia con fuga tardía	Hiperfluorescencia con fuga tardía
AVI	Hiper → hiper	Hiper → hipo	Hiper → hipo	Hiper → hipo
OCT-A	Tuft vascular vertical Señal flujo PCP, avascular, CC	Cambio focal vascular en PCP	Lesión aneurismática con señal de flujo PCP + PCS > PCP	Lesión aneurismática con señal de flujo PCP + PCS
Progresión	+++ (atrofia y fibrosis)	– Pueden ser formas precoces de otras	– Exudación remitente/ recurrente	+ Pueden generar edema y exudación → fibrosis

AGF: angiografía con fluoresceína; AVI: angiografía con verde de indocianina; CC: coriocapilar; CFH: capa de fibras de Henle; CNI: capa nuclear interna; CPE: capa plexiforme externa; CPI: capa plexiforme interna; EPR: epitelio pigmentario de la retina; FHR: focos hiperreflectivos; OCT: tomografía de coherencia óptica; OCT-A: angiografía por tomografía de coherencia óptica; OVR: oclusión venosa retiniana; PCP: plexo capilar profundo; P(e)VAC: complejo anómalo vascular (exudativo) perifoveal; PCS: plexo capilar superficial; RD: retinopatía diabética; SDD: depósitos drusenoides subretinianos; VEGF: factor de crecimiento del endotelio vascular.

- OCT-A: permite visualizar el aneurisma con flujo vascular en ambos plexos capilares (superficial y profundo).

Evolución clínica y respuesta al tratamiento

Algunos casos de complejo anómalo vascular (exudativo) perifoveal muestran estabilidad a lo largo del tiempo, mientras que otros pueden presentar progresión con

aparición de FIR que normalmente responde a un patrón remitente-recurrente. Se recomienda observación en la mayoría de los casos, al haber una pobre respuesta al tratamiento anti-VEGF en la mayoría de los casos. Si el edema fuera progresivo, podría intentarse el tratamiento anti-VEGF (ha demostrado eficacia muy variable), incluso el láser focal si está alejado a una distancia prudente de la fovea⁴⁸⁻⁵⁰.

Bibliografía

1. Fleckenstein M, Keenan TDL, Guymer RH, Chakravarthy U, Schmitz-Valckenberg S, Klaver CC, et al. Age-related macular degeneration. *Nat Rev Dis Primers*. 2021;7(1):31.
2. Fleckenstein M, Schmitz-Valckenberg S, Chakravarthy U. Age-related macular degeneration: A review. *JAMA*. 2024;331(2):147-57.
3. Chen L, Messinger JD, Kar D, Duncan JL, Curcio CA. Biometrics, impact, and significance of basal linear deposit and subretinal drusenoid deposit in age-related macular degeneration. *Invest Ophthalmol Vis Sci*. 2021;62(1):33.
4. Rudnicka AR, Kapetanakis VV, Jarrar Z, Wathern AK, Wormald R, Fletcher AE, et al. Incidence of late-stage age-related macular degeneration in American whites: Systematic review and meta-analysis. *Am J Ophthalmol*. 2015;160(1):85-93.e3.
5. Ferris FL 3rd, Wilkinson CP, Bird A, Chakravarthy U, Chew E, Csaky K, et al. Clinical classification of age-related macular degeneration. *Ophthalmology*. 2013;120(4):844-51.
6. Khan KN, Mahroo OA, Khan RS, Mohamed MD, McKibbin M, Bird A, et al. Differentiating drusen: drusen and drusen-like appearances associated with ageing, age-related macular degeneration, inherited eye disease and other pathological processes. *Prog Retin Eye Res*. 2016;53:70-106.
7. Zweifel SA, Spaide RF, Curcio CA, Malek G, Imamura Y. Reticular pseudodrusen are subretinal drusenoid deposits. *Ophthalmology*. 2010;117(2):303-12.e1.
8. Suzuki M, Sato T, Spaide RF. Pseudodrusen subtypes as delineated by multimodal imaging of the fundus. *Am J Ophthalmol*. 2014;157(5):1005-12.
9. Balaratnasingam C, Cherepanoff S, Dolz-Marco R, Killingsworth M, Chen FK, Mendis R, et al. Cuticular drusen: clinical phenotypes and natural history defined using multimodal imaging. *Ophthalmology*. 2018;125(1):100-18.
10. Guigui B, Querques G, Leveziel N, Bouakkaz H, Massamba N, Coscas G, et al. Spectral-domain optical coherence tomography of early onset large colloid drusen. *Retina*. 2013;33(7):1346-50.
11. Balaratnasingam C, Yannuzzi LA, Curcio CA, Morgan WH, Querques G, Capuano V, et al. Associations between retinal pigment epithelium and drusen volume changes during the lifecycle of large drusenoid pigment epithelial detachments. *Invest Ophthalmol Vis Sci*. 2016;57(13):5479-89.
12. Shijo T, Sakurada Y, Tanaka K, Miki A, Sugiyama A, Onoe H, et al. Incidence and risk of advanced age-related macular degeneration in eyes with drusenoid pigment epithelial detachment. *Sci Rep*. 2022;12(1):4715.
13. Querques G, Capuano V, Costanzo E, Corvi F, Querques L, Introini U, et al. Retinal pigment epithelium aperture: a previously unreported finding in the evolution of avascular pigment epithelium detachment. *Retina*. 2016;36 Suppl 1:S65-72.
14. Vidal-Oliver L, Fernández-Avellaneda P, Fragiotta S, Corradetti G, Borrelli E, Dolz-Marco R. Non-exudative OCT findings in neovascular AMD. *Eye*. 2025;39(3):516-26.
15. Guymer RH, Rosenfeld PJ, Curcio CA, Holz FG, Staurengi G, Freund KB, et al. Incomplete retinal pigment epithelial and outer retinal atrophy in age-related macular degeneration: Classification of Atrophy Meeting report 4. *Ophthalmology*. 2020;127(3):394-409.
16. Yung M, Klufas MA, Sarraf D. Clinical applications of fundus autofluorescence in retinal disease. *Int J Retina Vitreous*. 2016;2(1):12.
17. Lei J, Balasubramanian S, Abdelfattah NS, Nittala MG, Sadda SR. Proposal of a simple optical coherence tomography-based scoring system for progression of age-related macular degeneration. *Graefes Arch Clin Exp Ophthalmol*. 2017;255(8):1551-8.
18. Tan ACS, Pilgrim MG, Fearn S, Bertazzo S, Tsolaki E, Morrell AP, et al. Calcified nodules in retinal drusen are associated with disease progression in age-related macular degeneration. *Sci Transl Med*. 2018;10(466):eaat4544.
19. Querques G, Capuano V, Frascio P, Zweifel S, Georges A, Souied EH. Wedge-shaped subretinal hyporeflectivity in geographic atrophy. *Retina*. 2015;35(9):1735-42.
20. Fragiotta S, Parravano M, Sacconi R, Costanzo E, Viggiano P, Prascina F, et al. A common finding in foveal-sparing extensive macular atrophy with pseudodrusen implicates basal laminar deposits. *Retina*. 2022;42(7):1319-29.
21. Dolz-Marco R, Litts KM, Tan ACS, Freund KB, Curcio CA. The evolution of outer retinal tubulation, a neurodegeneration and gliosis prominent in macular diseases. *Ophthalmology*. 2017;124(9):1353-67.
22. Cohen SY, Dubois L, Nghiem-Buffet S, Ayrault S, Fajnkuchen F, Guiberteau B, et al. Retinal pseudocysts in age-related geographic atrophy. *Am J Ophthalmol*. 2010;150(2):211-7.e1.
23. Carnevali A, Cicinelli MV, Capuano V, Corvi F, Mazzaferro A, Querques L, et al. Optical coherence tomography angiography: a useful tool for diagnosis of treatment-naïve quiescent choroidal neovascularization. *Am J Ophthalmol*. 2016;169:189-98.
24. Narita C, Wu Z, Rosenfeld PJ, Yang J, Lyu C, Caruso E, et al. Structural OCT signs suggestive of subclinical nonexudative macular neovascularization in eyes with large drusen. *Ophthalmology*. 2020;127(5):637-47.
25. Chen L, Messinger JD, Sloan KR, Swain TA, Sugiura Y, Yannuzzi LA, et al. Nonexudative macular neovascularization supporting outer retina in age-related macular degeneration: a clinicopathologic correlation. *Ophthalmology*. 2020;127(7):931-47.
26. Roisman L, Zhang Q, Wang RK, Gregori G, Zhang A, Chen C-L, et al. Optical coherence tomography angiography of asymptomatic neovascularization in intermediate age-related macular degeneration. *Ophthalmology*. 2016;123(6):1309-19.
27. De Oliveira Dias JR, Zhang Q, Garcia JMB, Zheng F, Motulsky EH, Roisman L, et al. Natural history of subclinical neovascularization in nonexudative age-related macular degeneration using swept-source OCT angiography. *Ophthalmology*. 2018;125(2):255-66.
28. Yang J, Zhang Q, Motulsky EH, Thulliez M, Shi Y, Lyu C, et al. Two-year risk of exudation in eyes with nonexudative age-related macular degeneration and subclinical neovascularization detected with swept source optical coherence tomography angiography. *Am J Ophthalmol*. 2019;208:1-11.

29. Freund KB, Zweifel SA, Engelbert M. Do we need a new classification for choroidal neovascularization in age-related macular degeneration? *Retina*. 2010;30(9):1333-49.
30. Jung JJ, Chen CY, Mrejen S, Gallego-Pinazo R, Xu L, Marsiglia M, et al. The incidence of neovascular subtypes in newly diagnosed neovascular age-related macular degeneration. *Am J Ophthalmol*. 2014;158(4):769-79.e2.
31. Spaide RF, Jaffe GJ, Sarraf D, Freund KB, Sadda SR, Staurengi G, et al. Consensus nomenclature for reporting neovascular age-related macular degeneration data: Consensus on neovascular age-related macular degeneration nomenclature study group. *Ophthalmology*. 2020;127(5):616-36.
32. Sheth JU, Stewart MW, Narayanan R, Anantharaman G, Chandran K, Lai TYY, et al. Macular neovascularization. *Surv Ophthalmol*. 2025;70(4):653-75.
33. Spaide RF. Enhanced depth imaging optical coherence tomography of retinal pigment epithelial detachment in age-related macular degeneration. *Am J Ophthalmol*. 2009;147(4):644-52.
34. Mitchell P, Rodríguez FJ, Jousseaume AM, Koh A, Eter N, Wong DT, et al. Management of retinal pigment epithelium tear during anti-vascular endothelial growth factor therapy. *Retina*. 2021;41(4):671-8.
35. Rahimy E, Freund KB, Larsen M, Spaide RF, Costa RA, Hoang Q, et al. Multilayered pigment epithelial detachment in neovascular age-related macular degeneration. *Retina*. 2014;34(7):1289-95.
36. Cozzi M, Monteduro D, Parrulli S, Ristoldo F, Corvi F, Zicarelli F, et al. Prechoroidal cleft thickness correlates with disease activity in neovascular age-related macular degeneration. *Graefes Arch Clin Exp Ophthalmol*. 2022;260(3):781-9.
37. Dansingani KK, Gal-Or O, Sadda SR, Yannuzzi LA, Freund KB. Understanding aneurysmal type 1 neovascularization (polypoidal choroidal vasculopathy): a lesson in the taxonomy of "expanded spectra" - a review. *Clin Experiment Ophthalmol*. 2018;46(2):189-200.
38. Breazzano MP, Fernández-Avellaneda P, Ledesma-Gil G, Wang F, Tso MOM, Yannuzzi LA. Idiopathic polypoidal choroidal vasculopathy. En: Albert and Jakobiec's principles and practice of ophthalmology. Cham: Springer International Publishing; 2020. p. 3645-62.
39. Gowda A, Bahrami B, Jie WWJ, Casson R, Chan WO. The role of intravitreal anti-vascular endothelial growth factor injection in peripheral exudative hemorrhagic chorioretinopathy: a systematic review. *Surv Ophthalmol*. 2024;69(2):173-8.
40. Dolz-Marco R, Phasukkijwatana N, Sarraf D, Freund KB. Regression of Type 2 neovascularization into a Type 1 pattern after intravitreal anti-vascular endothelial growth factor therapy for neovascular age-related macular degeneration. *Retina*. 2017;37(2):222-33.
41. Yannuzzi LA, Negrão S, Iida T, Carvalho C, Rodríguez-Coleman H, Slakter J, et al. Retinal angiomatous proliferation in age-related macular degeneration. *Retina*. 2001;21(5):416-34.
42. Nagiel A, Sarraf D, Sadda SR, Spaide RF, Jung JJ, Bhavsar KV, et al. Type 3 neovascularization: Evolution, association with pigment epithelial detachment, and treatment response as revealed by spectral domain optical coherence tomography. *Retina*. 2015;35(4):638-47.
43. Spaide RF. New proposal for the pathophysiology of Type 3 neovascularization as based on multimodal imaging findings. *Retina*. 2019;39(8):1451-64.
44. Öztaş Z, Menteş J. Retinal angiomatous proliferation: multimodal imaging characteristics and follow-up with eye-tracked spectral domain optical coherence tomography of precursor lesions. *Turk J Ophthalmol*. 2018;48(2):66-9.
45. Faes L, Bijon J, Bacci T, Freund KB. Review of type 3 macular neovascularization in age-related macular degeneration: no DRAMA (Deep Retinal Age-related Microvascular Anomalies). *Eye*. 2025;39(5):870-82.
46. Berlin A, Cabral D, Chen L, Messinger JD, Balaratnasingam C, Mendis R, et al. Histology of type 3 macular neovascularization and microvascular anomalies in treated age-related macular degeneration: a case study. *Ophthalmol Sci*. 2023;3(3):100280.
47. Clemens CR, Eter N, Alten F. Current perspectives on type 3 macular neovascularization due to age-related macular degeneration. *Ophthalmologica*. 2024;247(2):73-84.
48. Forte P, Feo A, Sarraf D, Romano MR, Nicolò M. Current insights and challenges in the management of perifoveal vascular anomalous complex (PVAC): a systematic review of multimodal imaging features and treatment strategies. *Eye*. 2025;39(3):449-59.
49. Herda N, Semoun O, Srour M, Amoroso F, Baker M, Capuano V, et al. Atypical case of perifoveal exudative vascular anomalous complex associated with pachychoroid pigment epitheliopathy. *Am J Ophthalmol Case Rep*. 2022;28(101691):101691.
50. Smid LM, Verhoeckx JSN, Martinez Ciriano JP, Vermeer KA, Yzer S. Multimodal imaging comparison of perifoveal exudative vascular anomalous complex and resembling lesions. *Acta Ophthalmol*. 2021;99(5):553-8.

Introducción al espectro paquicoroideo

El término espectro paquicoroideo describe un conjunto de enfermedades retinianas que comparten alteraciones estructurales específicas en la coroides.

Inicialmente, se consideraba que un engrosamiento coroides superior a 300 µm era el criterio diagnóstico principal¹. Sin embargo, estudios posteriores han demostrado que la característica esencial es la presencia de paquivasos —venas dilatadas de la capa de Haller— acompañados de la compresión de la coriocapilar y de la capa de Sattler, independientemente del grosor coroides total¹⁻³.

Actualmente, se reconoce que el fenotipo paquicoroideo puede manifestarse incluso en ojos con un grosor

coroides dentro de los rangos considerados normales, siempre que existan alteraciones vasculares estructurales como paquivasos y un adelgazamiento localizado de la coriocapilar¹⁻³. Estas alteraciones predisponen al deterioro funcional del epitelio pigmentario de la retina (EPR) y, por tanto, de la barrera hematorretiniana externa, favoreciendo la aparición de desprendimientos serosos de retina, cambios atróficos o el desarrollo de membranas neovasculares (MNV).

Desde el punto de vista fisiopatológico, se ha postulado que el proceso se origina en un fallo en el drenaje venoso coroides (fig. 1), probablemente condicionado por un aumento del grosor escleral o alteraciones en la salida de las venas vorticosas, lo que genera una resistencia en el drenaje venoso ocular con una congestión vascular retrógrada final sobre el polo posterior^{2,4,5}. Como consecuencia,

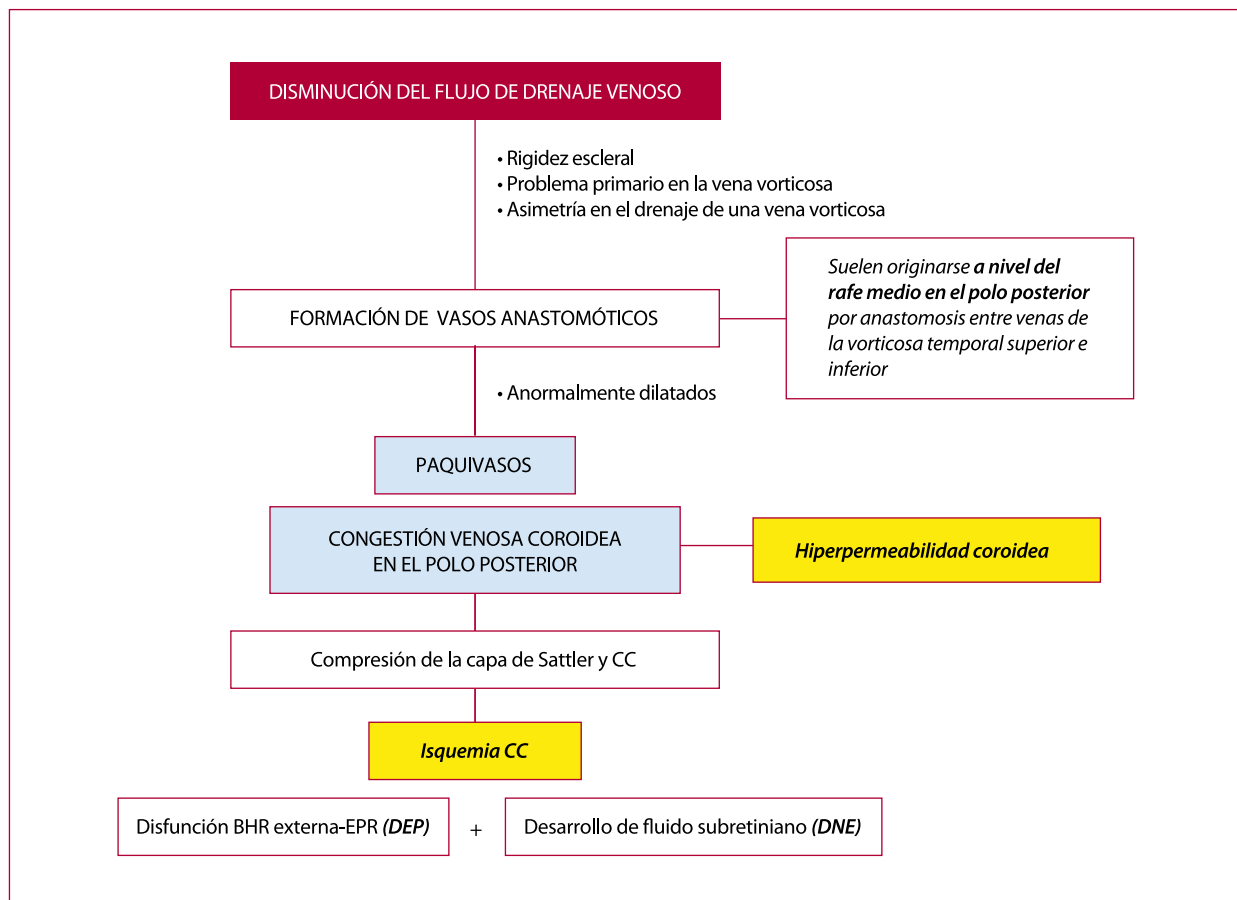


Figura 1. Esquema de la etiopatogenia.

BHR: barrera hematorretiniana; CC: coriocapilar; DEP: desprendimiento del epitelio pigmentario de la retina; DNE: desprendimiento del neuroepitelio; EPR: epitelio pigmentario de la retina.

se produce un aumento de la presión venosa y una hiperpermeabilidad coroidea secundaria, provocando una hipoperfusión de la coriocapilar, un daño progresivo del EPR y la aparición de fluido subretiniano^{1,2}.

Un hallazgo fundamental en la comprensión moderna del espectro paquicoroideo ha sido la descripción de anastomosis venosas entre venas vorticosas⁵. En condiciones normales, las venas vorticosas drenan territorios independientes separados por zonas de frontera vascular (también denominadas zonas de *watershed*). En los ojos afectados, estas barreras anatómicas se rompen, desarrollándose anastomosis directas entre venas de distintos cuadrantes (fig. 2), lo que favorece el drenaje anómalo, genera zonas de estasis venosa y contribuye a la disfunción coroidea (véase el esquema de la etiopatogenia en la fig. 1)².

El espectro clínico de las enfermedades paquicoroideas comprende¹:

- Epiteliopatía paquicoroidea.
- Síndrome paquicoroideo peripapilar.
- Coriorretinopatía serosa central (CSC) en sus variantes aguda, crónica y bullosa.
- Neovascularización paquicoroidea.
- Vasculopatía coroidea polipoidea.
- Excavaciones coroideas focales.

Distinguir el fenotipo paquicoroideo de otras patologías retinianas resulta fundamental para optimizar el enfoque terapéutico, pero puede ser complejo debido al amplio diagnóstico diferencial. Además de la degeneración macular asociada a la edad (DMAE), deben considerarse otras condiciones como las distrofias maculares (por ejemplo, la enfermedad de Best en fase atrófica), patologías inflamatorias (como la escleritis posterior o la enfermedad

de Vogt-Koyanagi-Harada), tumores coroideos (como el melanoma o el hemangioma coroideo), afecciones vasculares (como la retinopatía hipertensiva o el síndrome de hemólisis, elevación de las enzimas hepáticas y trombocitopenia [HELLP]) y alteraciones inducidas por fármacos (como las retinopatías asociadas a inhibidores de MEK o al uso de aminas aromáticas en tintes de pelo).

El diagnóstico del espectro paquicoroideo requiere imagen multimodal avanzada, siendo fundamentales las siguientes pruebas¹⁻³:

- Tomografía de coherencia óptica (OCT) estructural de alta resolución (detección de paquivasos, compresión coriocapilar, desprendimiento del EPR [DEP], desprendimiento seroso del neuroepitelio).
- OCT angiografía (OCT-A) (visualización de neovascularización de tipo 1 precoz).
- Angiografía con verde de indocianina (AVI) de campo amplio (detección de hiperpermeabilidad coroidea y anastomosis entre venas vorticosas).
- Autofluorescencia (evaluación del estado funcional del EPR y detección de áreas de atrofia).

La combinación de todos estos hallazgos clínicos y de imagen permite establecer el diagnóstico preciso, evaluar la fase evolutiva de la enfermedad y adaptar de forma individualizada la estrategia de tratamiento.

Epiteliopatía paquicoroidea

La epiteliopatía paquicoroidea representa la forma más incipiente dentro del espectro de enfermedades paquicoroideas. Se caracteriza por la presencia de alteraciones

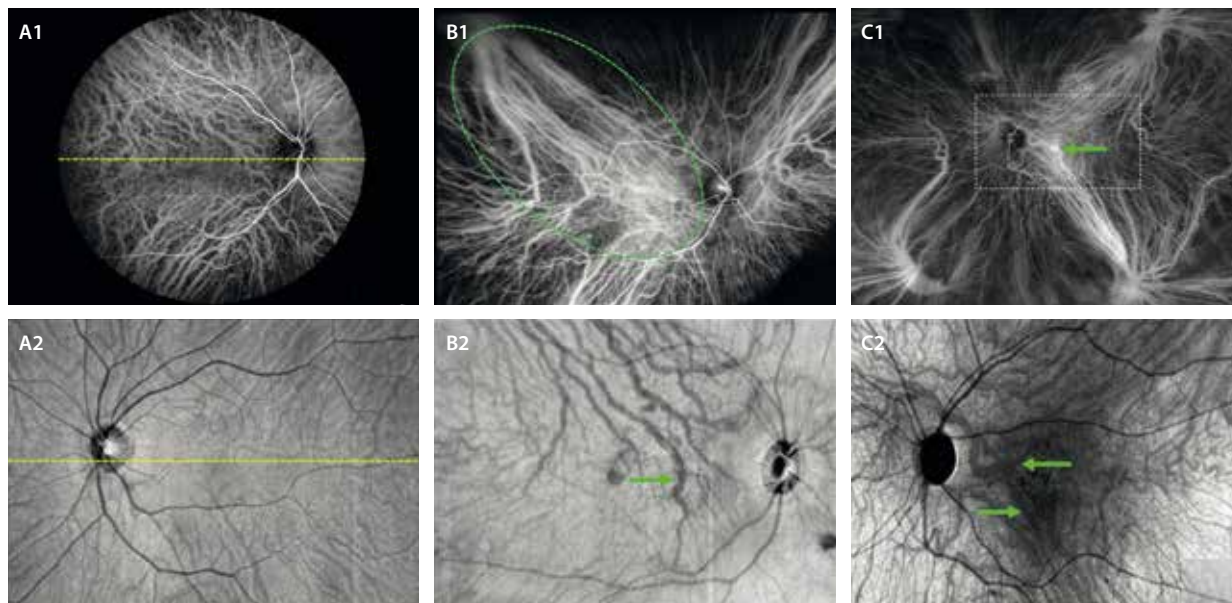


Figura 2. A1 y A2) Respeto del rafe medio sin comunicaciones entre venas vorticosas de diferentes hemisferios en la angiografía con verde de indocianina y en la imagen *en face* de la tomografía de coherencia óptica, respectivamente. B1 y B2) Gran congestión del polo posterior con dilatación de las venas coroideas (flecha verde en B2) que anastomosan vasos de los hemisferios superior e inferior, secundaria al drenaje asimétrico de la vena vorticosa temporal superior (línea discontinua en B1). C1 y C2) Congestión del polo posterior con dilatación y tortuosidad de las venas coroideas (flechas verdes en C1 y C2) anastomóticas entre vasos de diferentes hemisferios, no habiendo respeto del rafe medio.

focales del EPR en ausencia de fluido subretiniano, asociadas a paquivasos subyacentes y engrosamiento corioideo focal. Suele identificarse en pacientes asintomáticos o en el ojo contralateral de cuadros agudos de CSC, por lo que se considera una forma frustrada o no exudativa de CSC⁶.

Desde el punto de vista fisiopatológico, la epitelio patía paquicoroides se origina como consecuencia de la compresión de la coriocapilar por paquivasos dilatados de la capa de Haller, lo que genera hipoperfusión y daño localizado del EPR. Esta alteración puede progresar a formas exudativas como CSC o neovascularopatía de tipo 1 si persiste la disfunción corioidea.

Las principales características que se observan en la imagen multimodal son (fig. 3)⁶:

- OCT estructural: elevaciones focales del EPR, sin fluido subretiniano, asociadas a engrosamiento corioideo y presencia de paquivasos subyacentes. En ciertos casos, el patrón estructural de la epitelio patía paquicoroides puede simular una elevación irregular del EPR compatible con *shallow irregular retinal pigment epithelium elevation (SIRE)* o *flat irregular pigment epithelial detachment (FIPED)*, hallazgos más típicos de la neovascularización de tipo 1. Ante esta duda, es crucial complementar el estudio con **OCT-A**, que permitirá confirmar la ausencia de una red vascular.
- Autofluorescencia (AF): áreas de cambios granulares hiperautofluorescentes (hiper-AF) o hipoautofluorescentes (hipo-AF) en zonas con disfunción del EPR que pueden simular una distrofia en patrón.
- AVI: puede mostrar hiperpermeabilidad corioidea focal y arquitectura venosa anómala (tortuosidad).

- OCT-A: no se identifica red vascular neovascular activa. La ausencia de flujo en el espacio sub-EPR ayuda a diferenciar epitelio patía paquicoroides de una membrana de tipo 1 incipiente.

Paquidrusa

La paquidrusa es una drusa redondeada, bien delimitada, homogénea e hiperreflectiva situada justo sobre un paquivaso en la OCT estructural. Su origen se asocia a acumulación de material extracelular secundaria a la isquemia focal inducida por compresión de la coriocapilar⁷.

A diferencia de las drusas blandas de la DMAE, las paquidrusas^{1,7}:

- Se localizan frecuentemente en áreas extrafoveales y pueden aparecer de manera aislada o en grupos.
- No se asocian a atrofia geográfica ni neovascularización en fases iniciales.
- Son expresión estructural del fenotipo paquicoroides (fenómeno compresivo, no degenerativo), especialmente en pacientes jóvenes o sin antecedentes de DMAE.

En cuanto a las características de la imagen multimodal (fig. 4), destacan:

- Retinografía a color: son amarillas, de contorno arriñonado y bien delimitado.
- AF: suelen no asociar cambios de autofluorescencia o mínima hiper-AF.
- OCT macular: material extracelular homogéneo e hiperreflectivo situado sobre paquivasos.

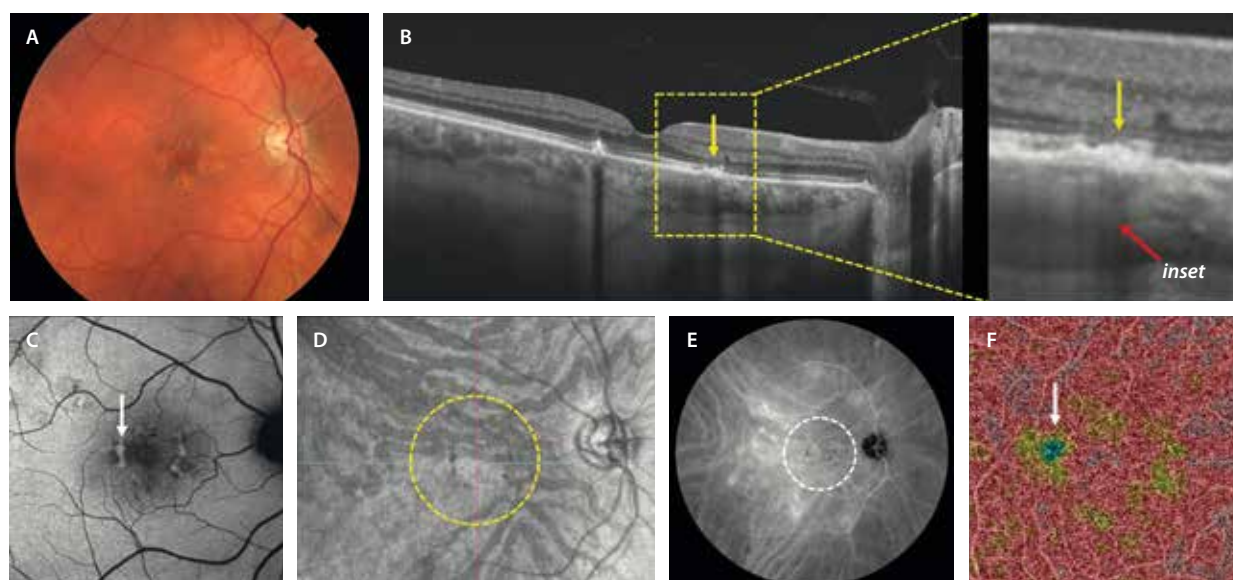


Figura 3. Epitelio patía paquicoroides. A) En la retinografía a color se aprecian cambios pigmentarios (hipertrofia del epitelio pigmentario de la retina). B) La tomografía de coherencia óptica macular muestra cambios en el epitelio pigmentario de la retina (flecha amarilla) sobre áreas de paquivasos (flecha roja, ver *inset*). C) En la autofluorescencia, los cambios del epitelio pigmentario de la retina se ven hipoautofluorescentes e hiperautofluorescentes. D) La imagen *en face* de la tomografía de coherencia óptica permite detectar los paquivasos resultantes de anastomosis de vénulas de diferentes hemisferios (círculo amarillo). E) Esas zonas de paquivasos traducen hiperpermeabilidad en la angiografía con verde de indocianina (círculo blanco en E) y producen áreas de no perfusión en la angiografía por tomografía de coherencia óptica (flecha blanca en F) a nivel de la coriocapilar, pese a que en ocasiones es difícil su interpretación por artefactos de proyección.

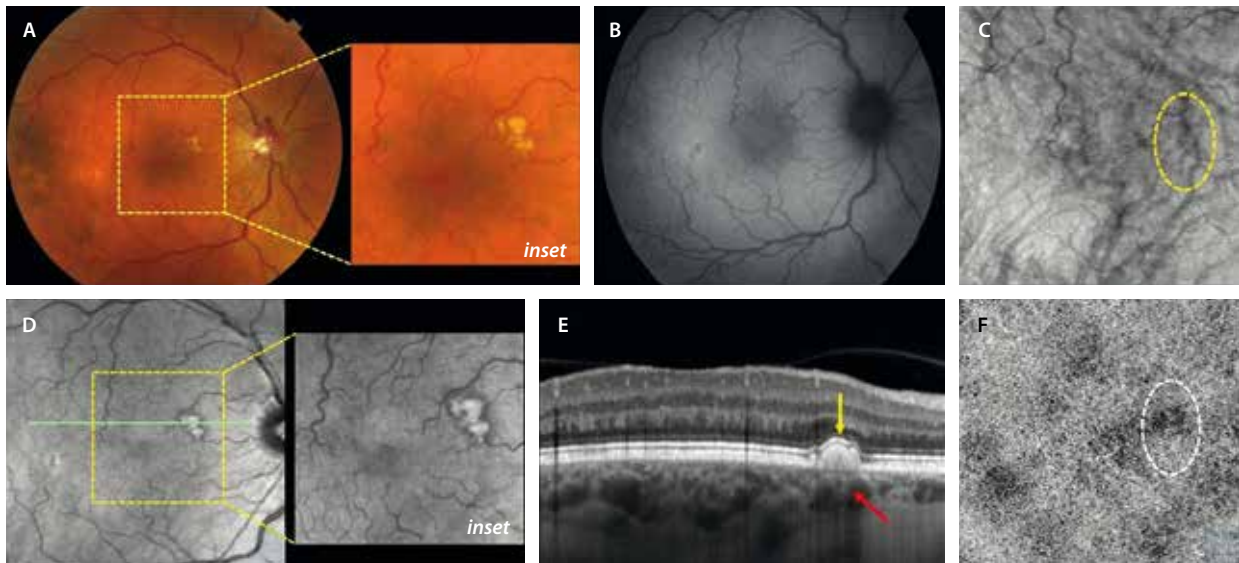


Figura 4. Paquidrusas. A) Retinografía a color (*inset*), donde se ven drusas amarillentas de contorno definido y arriñonado. B) No muestran cambios de autofluorescencia en la autofluorescencia. C) Situadas sobre paquivasos que se pueden segmentar mediante imagen *en face* de la tomografía de coherencia óptica (círculo amarillo). D) En la imagen cercana a la infrarroja (*inset*) son hiperreflectivas, pero presentan un contorno marcado e hiporreflectivo. E) En la tomografía de coherencia óptica se ven como depósitos homogéneos e hiporreflectivos en el epitelio pigmentario de la retina (flecha amarilla), situados sobre paquivasos (flecha roja). F) La angiografía por tomografía de coherencia óptica presenta áreas de no perfusión a nivel de la coriocalilar.

- OCT-A: no muestra señal de flujo, pero sí puede verse una isquemia relativa en la coriocalilar.

Coriorretinopatía serosa central aguda

La CSC es una enfermedad del espectro paquicoroideo caracterizada por la acumulación de fluido subretiniano de carácter seroso, en ausencia de exudación inflamatoria o neovascular. El proceso se origina por una disfunción del EPR, condicionada por hiperpermeabilidad corioidea focal y aumento de la presión hidrostática secundaria a congestión venosa^{1,2}.

Se ha postulado que un fallo en el drenaje de las venas vorticosas genera estasis crónica y compresión de la coriocalilar, desencadenando hipoperfusión, disfunción del EPR y posterior paso de fluido al espacio subretiniano (tabla 1). Sin embargo, en la CSC aguda a veces se aprecia una coroides gruesa sin fenotipo paquicoroideo. Por ello, se habla también de la teoría de la inversión de la bomba de protones⁸, que defiende la alteración de la dirección de la bomba de protones tras la compresión crónica del EPR (tabla 1). Asimismo, existen múltiples factores de riesgo asociados, como el uso de corticosteroides (sistémicos, tópicos o inhalados), el estrés crónico, los trastornos del sueño, el embarazo y los antecedentes de hipertensión no controlada. Sin embargo, no hay una clara evidencia en una causalidad directa.

La forma aguda representa la presentación **más frecuente**, y suele afectar a varones jóvenes entre 25 y 50 años, con visión previamente normal. Se manifiesta como un desprendimiento seroso de retina neurosensorial

Tabla 1. Diferencias entre la coriorretinopatía serosa central aguda y crónica

Aguda	Crónica
Inversión de la bomba de iones EPR	Daño difuso crónico en la BHR externa
<ul style="list-style-type: none"> • Grosor aumentado difuso • Paquivasos – • Compresión de CC ± • Fluido <ul style="list-style-type: none"> – Alto – Baja + alta densidad – fibrina • BHR externa sin cambios estructurales 	<ul style="list-style-type: none"> • Grosor aumentado focal • Paquivasos + • Compresión de CC +++ • Fluido <ul style="list-style-type: none"> – Plano – Baja densidad - seroso • Alteración BHR externa: EPR, MNV

BHR: barrera hematorretiniana; CC: coriocalilar; EPR: epitelio pigmentario de la retina; MNV: membrana neovascular.

bien delimitado, asociado o no a pequeños desprendimientos del EPR, sin cambios atróficos en la retina externa ni signos de neovascularización.

La evolución natural es **benigna**: el fluido tiende a reabsorberse de forma espontánea en 2 a 3 meses en la mayoría de los casos, con recuperación visual completa.

En este contexto, es común observar signos de epitelopatía paquicoroidea subclínica en el ojo contralateral⁶, lo que sugiere una predisposición bilateral dentro del espectro.

En la imagen multimodal los hallazgos son (fig. 5):

- La retinografía a color, en ocasiones, permite observar una imagen circular con un cambio de color, que muestra el desprendimiento del neuroepitelio (DNE).

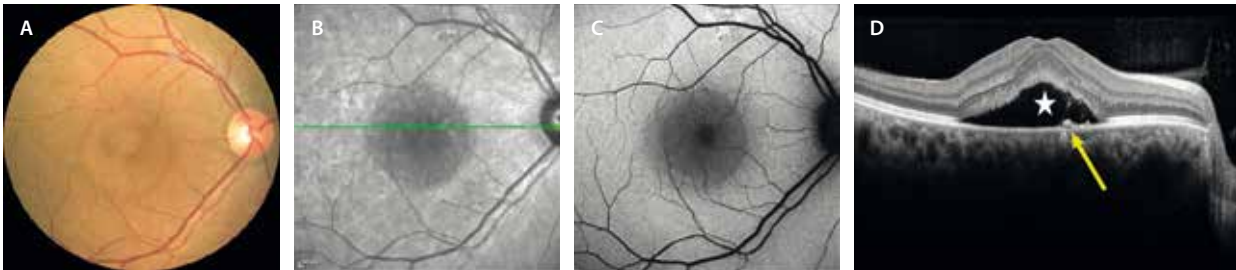


Figura 5. Coriorretinopatía serosa central aguda. A) La retinografía a color muestra un cambio de coloración circular correspondiente al desprendimiento del neuroepitelio. B y C) La imagen cercana a la infrarroja y la autofluorescencia muestran un área hiporreflexiva e hipoafluorescente que se corresponde con el desprendimiento del neuroepitelio en la tomografía de coherencia óptica macular (estrella en D). La flecha amarilla (D) muestra un pequeño desprendimiento del epitelio pigmentario de la retina plano que corresponde al punto de fuga, el cual no se aprecia en la autofluorescencia (C).

Además, puede verse alguna zona más oscura pigmentada, que corresponde al DEP o punto de fuga.

- La AF permite descartar áreas de legado atrófico que sugieren cronicidad. El DNE se puede ver como un área ligeramente hipo-AF. En cuanto al DEP o punto de fuga, se puede observar como un área focal hipo-AF o isoautofluorescente. En ocasiones, se ven pequeños puntos hiper-AF en el seno del DNE (correspondientes a las cabezas de los fotorreceptores estirados). Cuando la degeneración avanza, es decir, en casos subagudos, estos puntos hiper-AF se hacen más evidentes (fig. 6).
- La OCT macular es la prueba más importante. Detecta el número y altura del DEP. Normalmente, sobre el DEP hay un defecto a nivel de las capas

externas. El otro signo ya comentado es el DNE, normalmente seroso e hiporreflexivo y cupuliforme. Si la fuga es llamativa puede aparecer material hiporreflexivo subretiniano correspondiente a fluido de alta densidad, siendo típico el signo de la vacuola o *hyporeflexive lucency sign* en esa zona (fig. 7). La coroides es gruesa, pero no necesariamente muestra un fenotipo paquicoroideo con paquivasos y atenuación de la coriocapilar.

A medida que el cuadro clínico se cronifica, el DNE se aplana y se hacen más evidentes los cambios en las capas externas. Se engruesan los fotorreceptores (*shaggy*) y se ven puntos hiperreflexivos que corresponden a las cabezas estiradas de los fotorreceptores y a macrófagos cargados de lipofuscina (fig. 5).

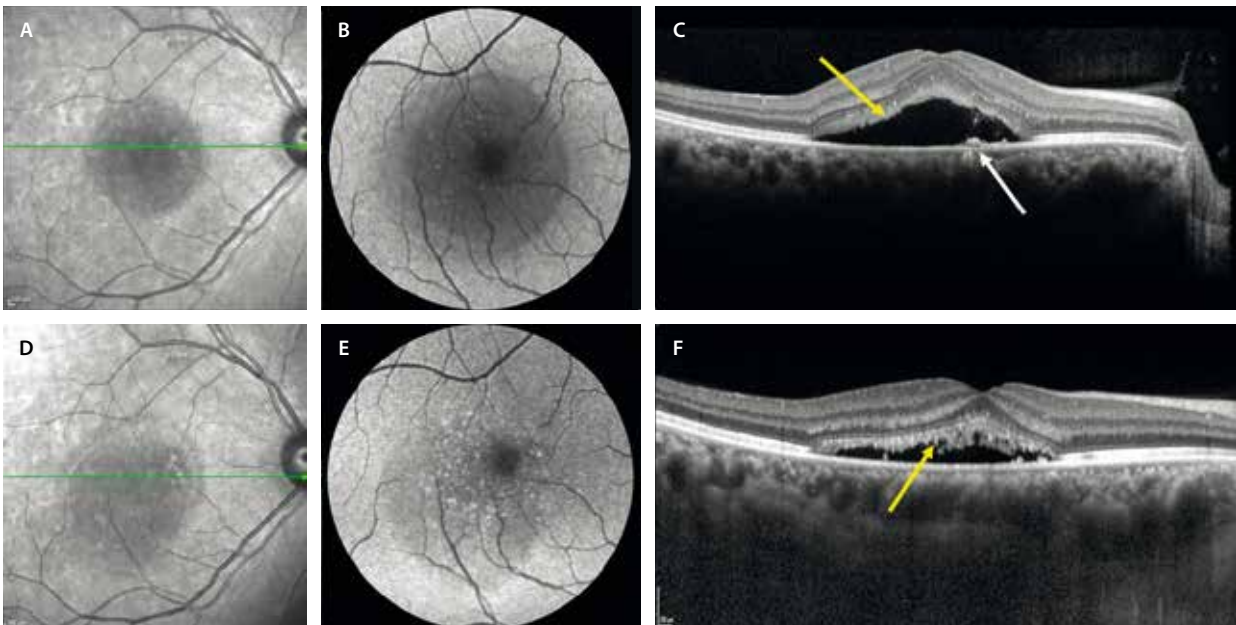


Figura 6. Caso que ha progresado de coriorretinopatía serosa central aguda a subaguda en 6 meses. A-C) Muestran una coriorretinopatía serosa central aguda con un área hiporreflexiva en la imagen cercana a la infrarroja (A), pequeños puntos hiperautofluorescentes en la autofluorescencia (B) y un desprendimiento del epitelio pigmentario de la retina (flecha blanca) con desprendimiento del neuroepitelio cupuliforme y engrosamiento de los fotorreceptores (flecha amarilla en C). D-F) Muestran una coriorretinopatía serosa central subaguda. D) La espectroscopia del infrarrojo cercano muestra una reducción de la hiporreflexividad. E) Los puntos hiperautofluorescentes se hacen más evidentes y la hipoafluorescencia circular menos llamativa. F) Se corresponde en la tomografía de coherencia óptica con una disminución o aplanamiento del desprendimiento del neuroepitelio, pero con un engrosamiento difuso de los fotorreceptores y la aparición de puntos hiperreflexivos (flecha amarilla) que representan los fotorreceptores muy estirados y macrófagos cargados de lipofuscina.

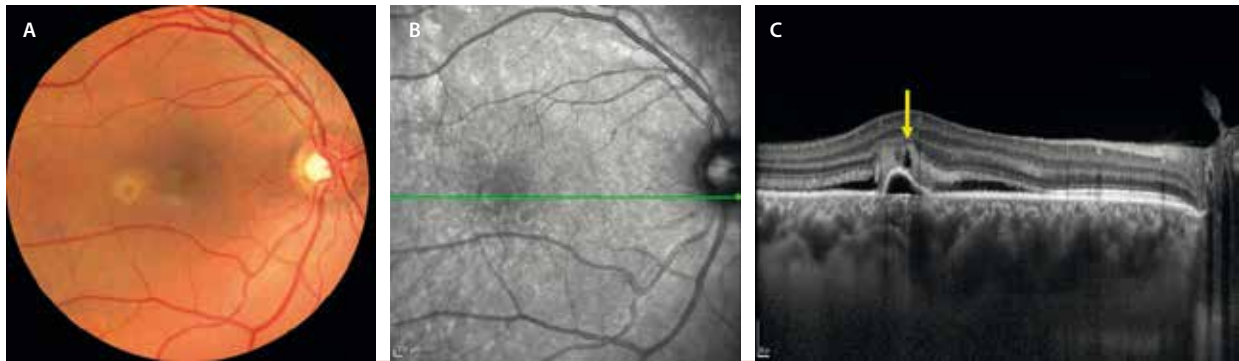


Figura 7. Signo de la vacuola. A) La retinografía muestra fluido de alta densidad amarillento fibrinoide. B) El corte de la imagen cercana a la infrarroja corresponde a la tomografía de coherencia óptica (C), donde se aprecia un desprendimiento del epitelio pigmentario de la retina seroso y cupuliforme con un desprendimiento del neuroepitelio seroso más plano, que presenta características de fluido de alta densidad o material hiperreflectivo subretiniano sobre el desprendimiento del epitelio pigmentario de la retina, lugar en el que se aprecia una estructura circular hiporreflectiva (flecha amarilla) conocida como el «signo de la vacuola» o *hyporeflexive lucency sign*, típico de la coriorretinopatía serosa central.

- En la angiografía con fluoresceína (AGF), el hallazgo más característico es un punto de fuga focal activo con patrón en «humo de chimenea» o «mancha de tinta».

Coriorretinopatía serosa central crónica

La CSC se considera crónica cuando el fluido subretiniano persiste más allá de los 4-6 meses, o existen episodios repetidos, junto a signos estructurales de daño en la retina externa y el EPR. Es este legado atrófico el que determina la cronicidad del cuadro clínico. La edad media de aparición es más alta, y la afectación suele ser bilateral o con signos en el ojo contralateral.

En esta fase, se identifica un patrón de DEP planos múltiples, con un DNE menos cupuliforme y con alteraciones del EPR y signos de atrofia o adelgazamiento de las capas externas y/o del EPR. Frecuentemente existe una elongación (*shaggy*) o disrupción de los segmentos externos de los fotorreceptores que, junto con la presencia de puntos hiperreflectivos, indican la alta probabilidad de cronificación.

Desde el punto de vista funcional, se observa una reducción de la agudeza visual, escotomas paracentrales y disminución de la sensibilidad al contraste. Además, existe riesgo de evolución hacia neovascularización paquicoroidea en casos con daño estructural persistente, lo que justifica realizar una OCT-A de rutina en estas formas^{1,2}.

Resumiendo, las principales características de la imagen multimodal son (fig. 8):

- Retinografía a color: destacan los parches de cambios de coloración con alteraciones pigmentarias.
- AF: junto con la OCT, esta es la prueba más importante para estudiar los casos crónicos. Destacan áreas de hipo-AF (que delimitan las áreas de atrofia) junto a áreas hiper-AF (que delimitan las zonas con fluido o

que han presentado fluido y muestran adelgazamiento de las capas externas). En fases más avanzadas, pueden observarse bandas de hiper-AF con disposición gravitacional (imagen en «reguero»), que indican un desplazamiento prolongado del fluido subretiniano hacia la periferia inferior retiniana y una disfunción prolongada del EPR.

En ocasiones, y sobre todo en casos de edad avanzada y con múltiples DEP, puede aparecer una imagen de desprendimiento de retina bulloso inferior, siendo importante realizar una AGF para determinar los puntos de fuga y fotocoagularlos —siempre que sea posible— de cara a lograr la desaparición del fluido. El origen del desprendimiento de retina es la gran fuga y alteración de la barrera hematorretiniana externa en estos casos, no la presencia de roturas o desgarros (fig. 9).

- OCT: suelen existir característicamente múltiples DEP, asociados a un DNE más plano o de menor altura. Destacan el adelgazamiento de la retina neurosensorial (capas externas), junto a áreas de desaparición (atrofia) y cambios de hiperplasia del EPR.
- AGF y AVI: se pueden apreciar varios puntos de fuga en la AGF, así como múltiples áreas de hiperpermeabilidad coroidea en la AVI, siendo este último hallazgo un signo imprescindible en casos crónicos.
- OCT-A: permite descartar la presencia de MNV paquicoroideas.

En estos casos, uno de los cuadros clínicos con los que hay que hacer diagnóstico diferencial es el síndrome de efusión uveal.

Síndrome paquicoroideo peripapilar

El síndrome paquicoroideo peripapilar hace referencia a un cuadro compartimental secundario a la compresión ejercida por paquivasos sobre estructuras retinianas peripapilares^{1,2}. Son los vasos venosos dilatados de la capa de

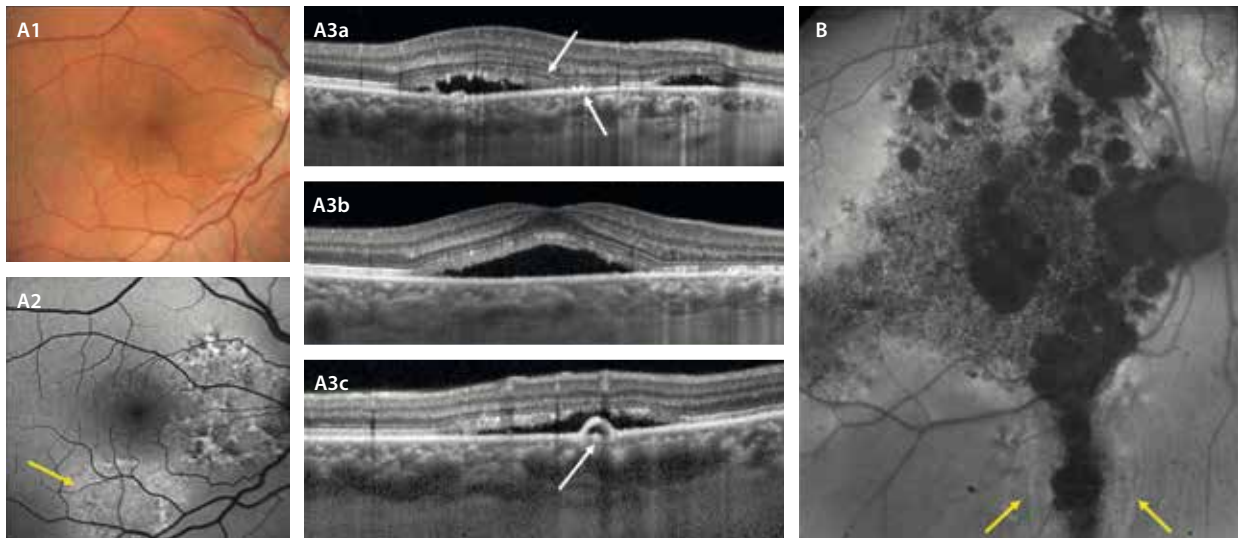


Figura 8. Coriorretinopatía serosa central crónica. **A1)** La retinografía muestra un cambio de teselación con un predominio del color naranja por los paquivasos, así como cambios pigmentarios. **A2)** La autofluorescencia destaca cambios hipoafluorescentes e hiperafluorescentes granulares, mostrando en ocasiones estructuras anulares o «en collarete» (flecha amarilla), típicas de la coriorretinopatía serosa central crónica. **A3a-A3c)** Tomografía de coherencia óptica con áreas de desprendimiento del neuroepitelio menos cupuliforme, con áreas de adelgazamiento de capas externas y cambios en el epitelio pigmentario de la retina (flechas en A3a) y desprendimientos del epitelio pigmentario de la retina múltiples (flecha en A3c). **B)** Representa un caso crónico con disfunción avanzada. La autofluorescencia presenta múltiples áreas hipoafluorescentes de atrofia, así como áreas hipoafluorescentes-hiperafluorescentes gravitacionales «en reguero» (delimitadas por flechas amarillas).

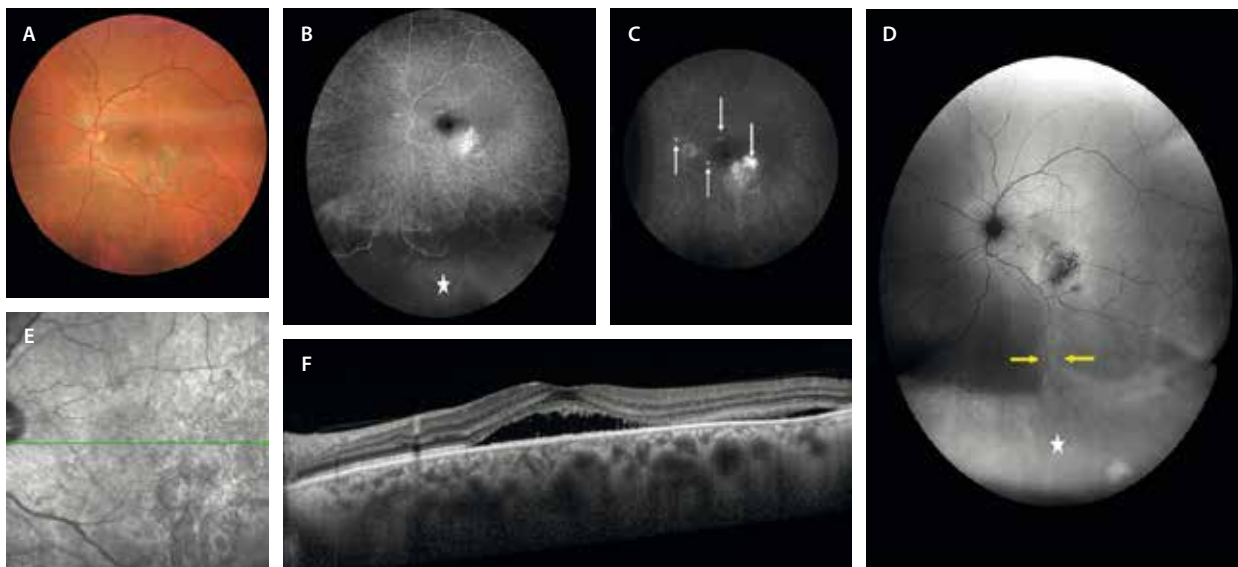


Figura 9. Desprendimiento de retina buloso inferior en la coriorretinopatía serosa central crónica. **A)** Retinografía con alteraciones pigmentarias. **B y C)** Angiografía con fluoresceína que muestra múltiples puntos de fuga hiperfluorescentes (flechas blancas en C), así como una hipofluorescencia inferior (estrella blanca en B) que delimita el desprendimiento buloso exudativo. **D)** La autofluorescencia presenta áreas hipoafluorescentes granulares maculares, así como áreas de hiperafluorescencia gravitacionales extensas que se corresponden con el fluido. **E)** La imagen cercana a la infrarroja presenta cambios de reflectividad por alteración difusa del epitelio pigmentario de la retina. **F)** La tomografía de coherencia óptica muestra un desprendimiento del neuroepitelio extenso con adelgazamiento de las capas externas.

Haller los que se encuentran localizados más nasalmente a la fovea los responsables de los hallazgos típicos de este cuadro clínico (fig. 10):

- DNE + fluido intrarretiniano a nivel peripapilar.
- Cambios en el EPR peripapilares y de manera parcheada; en casos avanzados hay atrofia del EPR y de la zona de los elipsoides peripapilares, que junto a la presencia de DNE y fluido intrarretiniano peripapilar simulan la presencia de una foseta del nervio óptico. Se pensará en este cuadro cuando parece que hay una foseta y no la hay (diagnóstico diferencial).
- Pliegues retinocoroideos (77%), al presentar normalmente un ojo más corto de lo normal. Son típicamente ojos hipermétropes.
- Papila congestiva (*crowded disc*).
- Múltiples DEP muy planos.
- MNV paquicoroideas finas de poca altura: sospechar en casos de SIRE/FIPED. Es importante hacer una OCT-A en estos casos.
- La AVI permite detectar la presencia de paquivasos, así como localizar las áreas de hiperpermeabilidad alrededor del nervio óptico.

Membrana neovascular paquicoroidea

La MNV paquicoroidea constituye una manifestación avanzada dentro del espectro de enfermedades paquicoroideas, caracterizada por el desarrollo de una MNV de tipo 1 sobre un lecho coroideo estructuralmente alterado¹⁻³.

Siendo una de las patologías del espectro paquicoroideo, se origina en un contexto de paquivasos que comprimen la coriocapilar, produciendo una isquemia relativa a este nivel con el consecuente crecimiento de complejo neovascular.

Típicamente, afecta a adultos de mediana edad o mayores, a menudo con antecedentes de coriorretinopatía serosa central o alteraciones paquicoroideas crónicas. Se diferencian dos tipos de MNV:

- MNV paquicoroidea primaria (fig. 11): aparece en ojos con fenotipo paquicoroideo pero sin una CSC crónica previa.
- MNV secundaria a CSC (fig. 12): se presenta como una complicación tardía en ojos con CSC de larga duración y con un compromiso de las capas externas y el EPR.

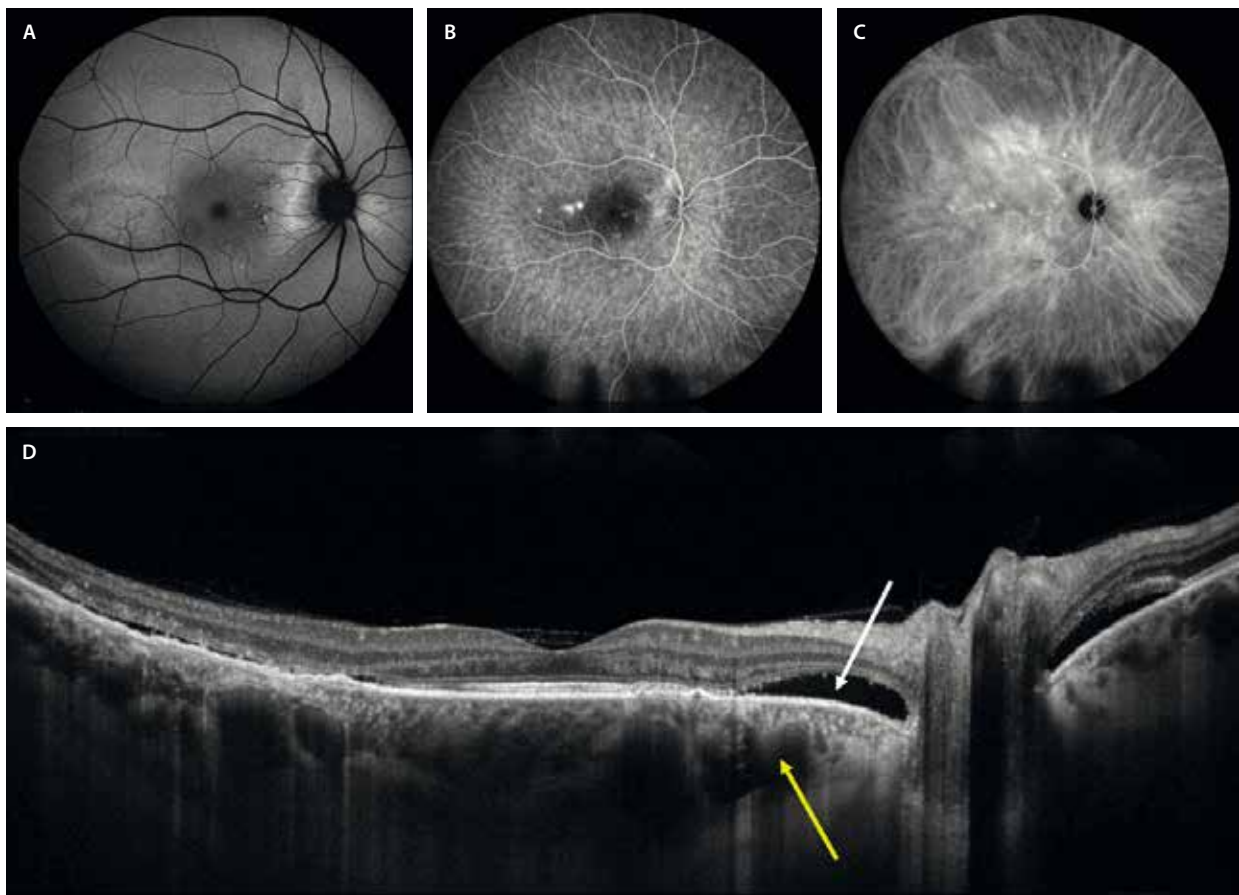


Figura 10. Síndrome paquicoroideo peripapilar. **A)** Múltiples áreas de cambios en el epitelio pigmentario de la retina hipoautofluorescentes (atrofia) e hiperautofluorescentes (fluido) sobre todo peripapilares. **B)** En la angiografía con fluoresceína se ven múltiples puntos de fuga. **C)** Es la angiografía con verde de indocianina la que denota la presencia de una distribución peripapilar de los paquivasos, que muestran una gran congestión o hiperpermeabilidad a este nivel. **D)** La tomografía de coherencia óptica macular muestra paquivasos (flecha amarilla) de localización más nasal a la fovea que temporal. Además, se aprecia un desprendimiento del neuroepitelio peripapilar (flecha blanca), asociando áreas de cambios en el epitelio pigmentario de la retina y áreas de atrofia tanto del epitelio pigmentario de la retina como de las capas externas de la retina, en este caso temporal a la fovea.

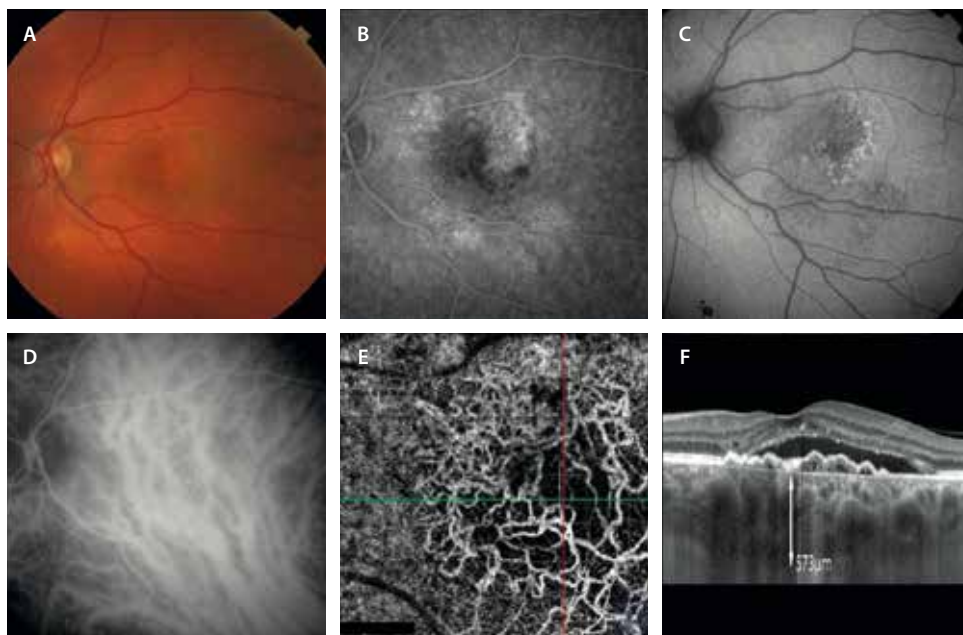


Figura 11. Membrana neovascular paquicoroidea. A) Pérdida de teselación del fondo de ojo con vasos anaranjados en el polo posterior (paquivasos). B) En la angiografía con fluoresceína se observa un patrón granular con mínima fuga tardía o patrón oculto. C) En la autofluorescencia se ven cambios hipoauflorescentes e hiperautofluorescentes, correspondiendo a un patrón difuso de afectación del epitelio pigmentario de la retina. D) La angiografía con verde de indocianina detecta la presencia de paquivasos con anastomosis interhemisféricas en el polo posterior y congestión a ese nivel. E) La angiografía por tomografía de coherencia óptica detecta la presencia de señal de flujo en la imagen *en face* segmentando el epitelio pigmentario de la retina y la coriocapilar. Es una membrana neovascular *tangled* que no presenta gran ramaje, lo que denota una baja actividad. F) La tomografía de coherencia óptica detecta el signo de la «doble capa» o «double layer sign» o *shallow irregular retinal pigment epithelium elevation* con signos de exudación (desprendimiento del neuroepitelio) y con una coroides gruesa con paquivasos y compresión de la capa de Sattler y la coriocapilar.

Son MNV de baja actividad, ya que, por lo general, presentan fluido de baja altura y cuantía. La mayoría de estas MNV muestran una expresión menos llamativa de factor de crecimiento del endotelio vascular (VEGF), habiendo una respuesta más limitada a las inyecciones con anti-VEGF, siendo necesarias muchas inyecciones en ocasiones hasta la desaparición por completo de los datos de exudación. En muchos casos, la respuesta es incompleta, de modo que es preciso complementar el tratamiento con otras técnicas como la terapia fotodinámica.

Como MNV biológicamente activas que son, crecen de manera centrífuga y las recidivas suelen acontecer en los bordes, apareciendo en muchas ocasiones dilataciones aneurismáticas o pólipos, cuyos signos y características han sido descritos ya en el capítulo 2. La dinámica del flujo vascular es un factor importante, estableciéndose en muchas ocasiones redes con flujo lento y turbulento que presentan mayor tendencia a desarrollar estas dilataciones locales.

En cuanto a las características de la imagen multimodal, son las siguientes (fig. 11):

- OCT estructural: se trata de la prueba de imagen más importante. Se observa:
 - Presencia de un DEP irregular de poca altura y ancho con contenido de reflectividad media (SIRE, FIPED, *double layer sign*).

- Visualización de paquivasos subyacentes en la capa de Haller.
- Disminución localizada de la capa de Sattler y la coriocapilar.
- DNE seroso que no suele alcanzar dimensiones llamativas. A veces, puede presentar signos de exudación de alta densidad o material hiperreflectivo subretiniano (SHRM).
- AGF: no aporta mucho. Puede detectarse un patrón granular hiperfluorescente tardío o patrón de MNV oculta.
- AVI: es una prueba muy útil. Permite:
 - La identificación de paquivasos e hiperpermeabilidad coroidea.
 - La visualización de la placa hipercianescente correspondiente a la MNV; asimismo, es imprescindible para detectar pólipos o dilataciones aneurismáticas en caso de que los hubiera (más frecuente en este tipo de MNV).
- OCT-A: prueba de gran utilidad junto a la OCT estructural en este tipo de MNV. Permite:
 - La detección precoz de la red neovascular de tipo 1, incluso en ausencia de fuga angiográfica evidente.
 - Es muy útil adecuar la segmentación, ya que las MNV paquicoroideas son planas y en muchas ocasiones, aun habiendo flujo, no se detecta en la imagen *en face*. Además, es importante siempre fijarse

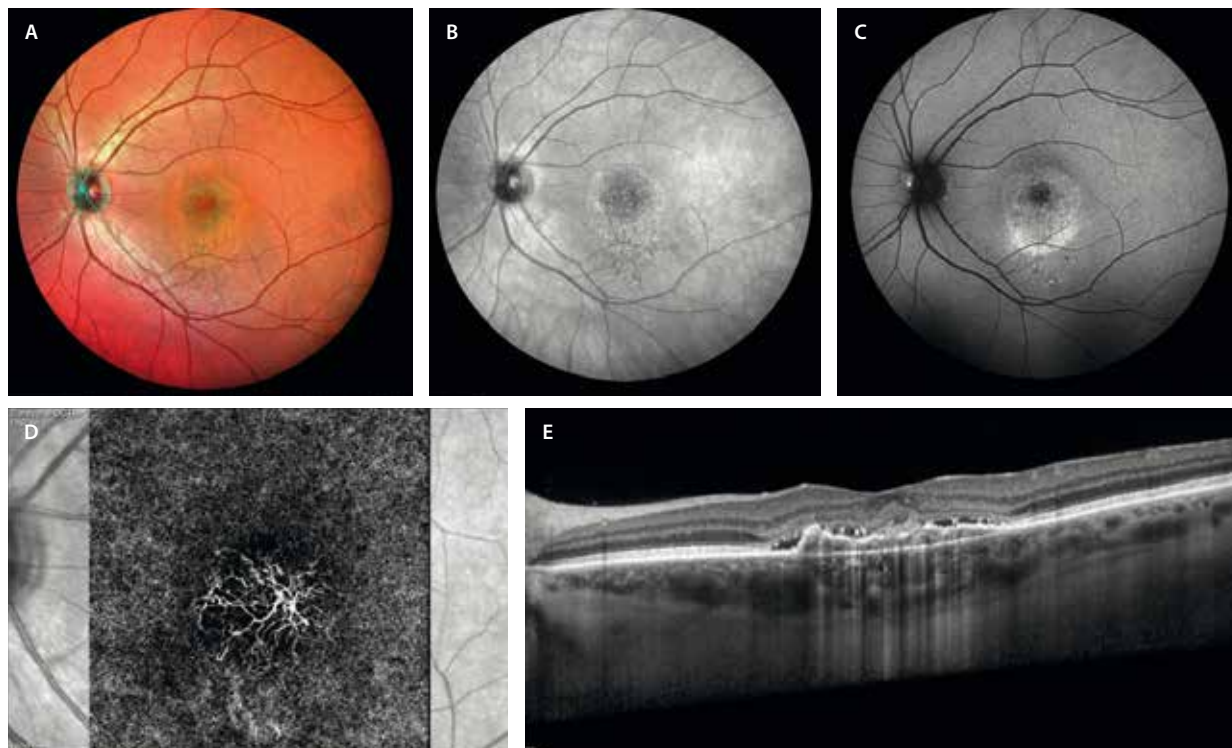


Figura 12. Membrana neovascular secundaria a coriorretinopatía serosa central crónica de larga duración. **A)** Imagen multicolor con visualización de un área circular foveal que delimita la zona de desprendimiento del neuroepitelio crónico con alteraciones en el epitelio pigmentario de la retina. **B)** La imagen cercana a la infrarroja también permite distinguir estas alteraciones sobre las capas externas y el epitelio pigmentario de la retina. **C)** La autofluorescencia es útil para ver cambios hiperautofluorescentes por el adelgazamiento progresivo de las capas externas, dado el prolongado tiempo de duración del desprendimiento del neuroepitelio. Sin embargo, no hay datos de atrofia o hipoautofluorescencia. **D)** La tomografía de coherencia óptica detecta flujo en la imagen *en face* segmentando epitelio pigmentario de la retina-coriocapilar. De nuevo, la imagen de membrana neovascular *tangled* de baja actividad se repite. **E)** En la tomografía de coherencia óptica estructural es visible la presencia del signo de la doble capa o *shallow irregular retinal pigment epithelium elevation* o *flat irregular pigment epithelial detachment* con signos de exudación de baja (desprendimiento del neuroepitelio) y alta (material hiperreflectivo subretiniano) densidad.

en el *B-scan*, ya que en muchos casos es la clave para ver la detección de señal de flujo en el contenido del DEP.

Excavación coroidea focal

Se trata de una depresión o excavación localizada a nivel de la coroides que ocurre en pacientes de entre 40 y 50 años con miopía leve-moderada sin evidencia de un estafiloma posterior o ectasia escleral (por un adelgazamiento secundario a otra patología)^{1,9}.

Suelen ser pacientes asintomáticos o que muestran una leve metamorfopsia. Si presentaran una pérdida de visión o una metamorfopsia importante, habría que descartar la complicación con una MNV. Se ha descrito la asociación a MNV, generalmente de tipo I¹.

En cuanto a la imagen multimodal, es la OCT la prueba más relevante. La OCT macular permite diferenciar dos tipos de excavaciones coroideas focales¹:

- Conformacional (fig. 13): las capas externas acompañan al EPR en la depresión coroidea.
- No conformacional: las capas externas se desprenden del EPR, quedando un espacio que simula fluido subretiniano a nivel de dicha depresión de la coroides.

Diagnóstico diferencial de patología paquicoroidea

Sífilis ocular

Véase en el capítulo 7 sobre uveítis (apartado «Sífilis ocular»), la epiteliopatía placoidesifilítica.

Sobre todo se puede confundir en casos de epiteliopatía paquicoroidea o CSC crónica.

En estos casos, se debe sospechar de sífilis si asocian áreas de retinitis y, además, presentan una serología compatible.

Síndrome de HELLP¹⁰

Perfil del paciente: mujeres en el tercer trimestre de embarazo o puerperio.

Imagen multimodal:

- OCT: desprendimientos serosos maculares bilaterales, con gran movilización de pigmento. Cuadro vascular retiniano y coroideo (ciliares posteriores).
- AF: cambios hipo-AF granulares.
- AGF: fugas vasculares múltiples.
- AVI: hipoperfusión coroidea.

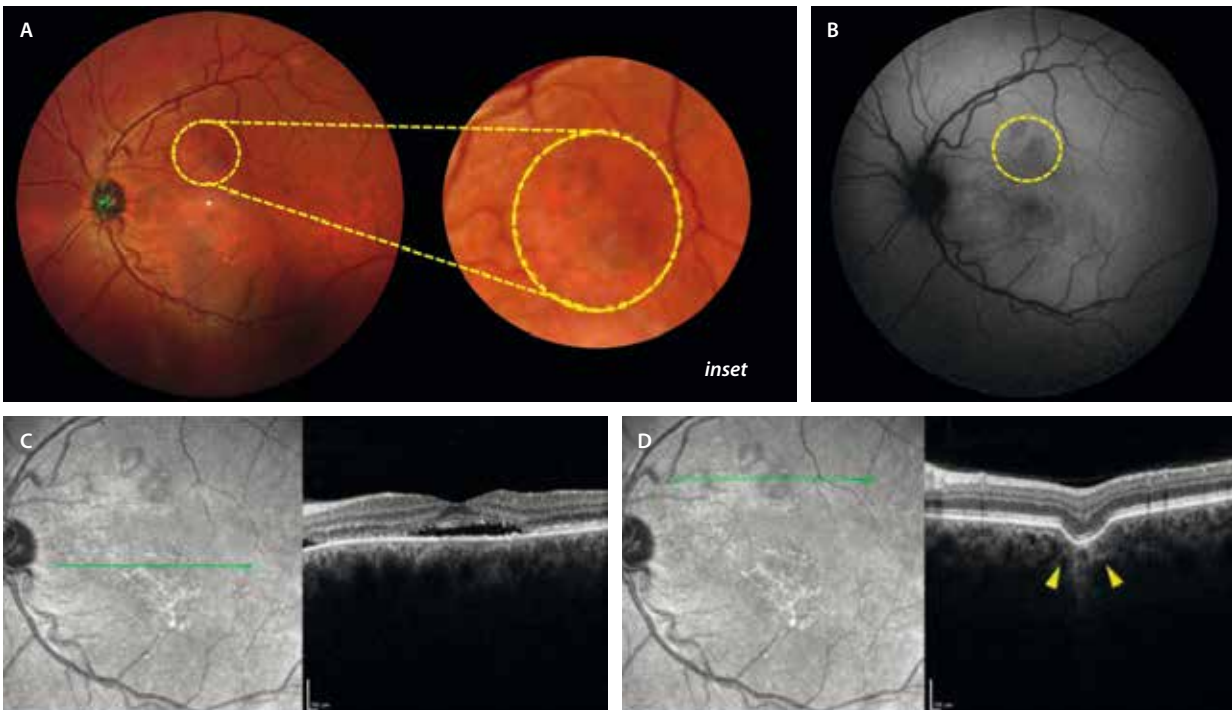


Figura 13. Excavación coroidea focal. **A)** La retinografía a color puede ser normal o mostrar cambios de pigmentación (círculo amarillo en *inset*). **B)** La autofluorescencia puede revelar cambios de hipoautofluorescencia (círculo amarillo). **C)** El corte de la tomografía de coherencia óptica a nivel foveal evidencia fluido subretiniano foveal, así como adelgazamiento de las capas externas y cambios en el epitelio pigmentario de la retina. **D)** El corte de la tomografía de coherencia óptica en las áreas de hiporreflectividad en la imagen cercana a la infrarroja muestra una lesión de adelgazamiento coroideo focal conformacional (delimitada por triángulos amarillos).

Perla diagnóstica: reversión espontánea tras parto o resolución obstétrica.

Retinopatía hipertensiva aguda¹¹

Perfil del paciente: pacientes con crisis hipertensivas.

Imagen multimodal:

- Fondo de ojo: edema de papila, hemorragias en llama, exudados algodinosos y exudados duros con formación de estrella macular. Pueden observarse signos de cruce arteriovenosos.
- OCT: edema de fibras nerviosas, DNE y exudados duros en la capa plexiforme externa.
- AGF: DNE y papilitis.

Perla diagnóstica: fondo de ojo clásico con estrella macular y papiledema junto a signos de cruce arteriovenosos.

Inhibidores de MEK¹²

Perfil del paciente: tratamiento de melanomas cutáneos.

Imagen multimodal:

- OCT: fluido subretiniano multifocal plano.
- AGF/verde de indocianina: generalmente normales.

Perla: resolución al suspender el tratamiento.

Retinopatía asociada a aminas aromáticas¹³

Perfil del paciente: usuarios crónicos de tintes de pelo.

Imagen multimodal:

- OCT: desprendimientos serosos múltiples.
- AF: áreas de hipo-AF dispersas.

Perla: daño persistente si continúa la exposición.

Acute exudative polymorphous vitelliform maculopathy¹⁴

Véase el capítulo 7, apartado «Síndromes paraneoplásicos».

Serous maculopathy with absence of retinal pigment epithelium¹⁵ (SMARPE)

Perfil del paciente: adultos mayores con alteraciones degenerativas. Es característica la presencia de fluido subretiniano en ausencia de punto de fuga y de MNV (a diferencia de la DMAE o la CSC). Este fluido subretiniano suele mantenerse estable; sin embargo, puede llegar a producir una degeneración progresiva de los fotorreceptores a ese nivel con el tiempo.

Imagen multimodal:

- OCT: ausencia localizada y bien delimitada del EPR con fluido subretiniano.
- AGF: hiperfluorescencia (efecto ventana), pero sin puntos de fuga.
- OCT-A: ausencia de señal de flujo vascular (no MNV).

Perla diagnóstica: diagnóstico de exclusión tras descartar CSC, enfermedad de Vogt-Koyanagi-Harada y enfermedades inflamatorias. Las inyecciones de anti-VEGF, así como la terapia fotodinámica, son ineficaces en este caso, al no haber una MNV ni una hiperpermeabilidad o fugas subyacentes.

***Stellate multiform amelanotic choroidopathy*¹⁶ (SMACH)**

Perfil del paciente: adultos jóvenes (media 30 años), sin antecedentes relevantes.

Imagen multimodal (fig. 14):

- Fondo de ojo: lesiones amelanóticas-anaranjadas estrelladas o dendritiformes de localización foveal o perifoveal (95%). Puede asociar cambios pigmentarios.
- Imagen cercana a la infrarroja e imagen *en face* OCT (segmentando la coriocapilar): lesión hiperreflectiva con

prolongaciones radiadas y digitiformes, adquiriendo una forma estrellada.

- OCT: lesión hiperreflectiva localizada a nivel de la coriocapilar. Los vasos corioideos profundos son normales. Se observa:
 - Material de aspecto fibrótico.
 - Protruye sobre el EPR asociando irregularidades a nivel del EPR-membrana de Bruch.
 - Asocia fluido subretiniano en un 56% de los casos.

Perla diagnóstica: entidad rara; se sospechará en cuadros de lesiones de aspecto estrellado amelanóticas en personas jóvenes.

Mácula en cúpula (*dome-shaped macula*)

Se trata de una patología caracterizada por un engrosamiento escleral focal a nivel del polo posterior, que actúa como un factor compresivo anatómico local, pudiendo producir fluido subretiniano.

Véase el capítulo 6 sobre miopía.

Estafiloma inferior de tipo 5

Véase el capítulo 6 sobre miopía.

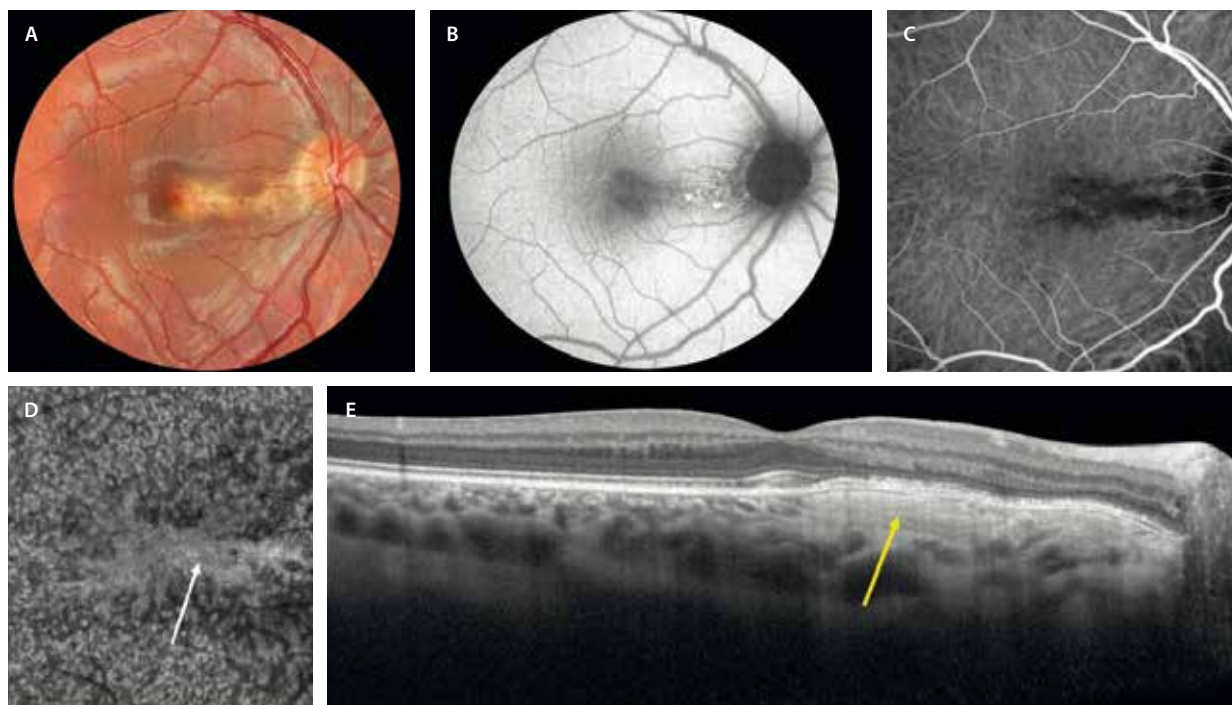


Figura 14. *Stellate multiform amelanotic choroidopathy*. **A)** Retinografía a color donde se aprecia una lesión amelanótica anaranjada con cambios en el epitelio pigmentario de la retina. **B)** La autofluorescencia asocia cambios hipoautofluorescentes e hiperautofluorescentes. **C)** La angiografía con verde de indocianina permite detectar una lesión con bordes dendritiformes hipocianescente. **D)** La imagen *en face* de la tomografía de coherencia óptica segmentando la coriocapilar, permite observar una lesión hiperreflectiva (flecha blanca) con bordes digitiformes y con una configuración estrellada. **E)** La tomografía de coherencia óptica muestra una lesión fibrosa a nivel de la coriocapilar, con unos vasos corioideos profundos conservados, que asocia cambios en el epitelio pigmentario de la retina y las capas externas.

Imagen cortesía del Dr. Javier Montero.

Conclusiones

- Paquicoroides ≠ coroides gruesa:
 - Congestión vascular.
 - Aumento de permeabilidad vascular.
- OCT → DNE + DEP (punto de fuga) ± SIRE o signo de la «doble capa».
- AF → cronicidad y multifocalidad: mapa de áreas de afectación del EPR.
- AGF → puntos de fuga.
- AVI → permeabilidad vascular + paquivasos ± pólipos o dilataciones aneurismáticas.
- OCT-A → MNV en pacientes de edad media: aneurismáticas (alto porcentaje).

Bibliografía

1. Cheung CMG, Lee WK, Koizumi H, Dansingani K, Lai TYY, Freund KB. Pachychoroid disease. *Eye*. 2019;33(1):14-33.
2. Cheung CMG, Dansingani KK, Koizumi H, Lai TYY, Sivaprasad S, Boon CJF, et al. Pachychoroid disease: review and update. *Eye*. 2025; 39(5):819-34.
3. Dansingani KK, Balaratnasingam C, Naysan J, Freund KB. En face imaging of pachychoroid spectrum disorders with swept-source optical coherence tomography. *Retina*. 2016;36(3):499-516.
4. Imanaga N, Terao N, Nakamine S, Tamashiro T, Wakugawa S, Sawaguchi K, et al. Scleral thickness in central serous chorioretinopathy. *Ophthalmol Retina*. 2021;5(3):285-91.
5. Spaide RF, Ledesma-Gil G, Gemmy Cheung CM. Intervortex venous anastomosis in pachychoroid-related disorders. *Retina*. 2021; 41(5):997-1004.
6. Warrow DJ, Hoang QV, Freund KB. Pachychoroid pigment epitheliopathy. *Retina*. 2013;33(8):1659-72.
7. Spaide RF. Disease expression in nonexudative age-related macular degeneration varies with choroidal thickness. *Retina*. 2018; 38(4):708-16.
8. Fossataro F, Fossataro C, Abraham N, Fouad Y, Mrejen S, Tan ACS, et al. Pathogenesis of central serous chorioretinopathy and the link between choroidal hyperpermeability and retinal pigment epithelium pump reversal. *Am J Ophthalmol*. 2024;266:206-17.
9. Lee CS, Woo SJ, Kim Y-K, Hwang DJ, Kang HM, Kim H, et al. Clinical and spectral-domain optical coherence tomography findings in patients with focal choroidal excavation. *Ophthalmology*. 2014;121(5):1029-35.
10. Francis JH, Habib LA, Abramson DH, Yannuzzi LA, Heinemann M, Gounder MM, et al. Clinical and morphologic characteristics of MEK inhibitor-associated retinopathy: Differences from central serous chorioretinopathy. *Ophthalmology*. 2017;124(12):1788-98.
11. Van Rysseberge C, Balikova I, Judice L, Makhoul D, Postelmans L. Multimodal imaging in HELLP-related chorioretinopathy. *Retin Cases Brief Rep*. 2022;16(3):333-7.
12. Bai G, Wei H, Li S. The diagnostic value of multispectral fundus imaging in hypertensive retinopathy. *Retina*. 2024;44(6):1092-9.
13. Chirpaz N, Bricout M, Elbany S, Loria O, Rocher A, Burillon C, et al. Retinopathy associated with hair dye. *JAMA Ophthalmol*. 2024; 142(11):1094-6.
14. Barbazetto I, Dansingani KK, Dolz-Marco R, Giovannini A, Piccolino FC, Agarwal A, et al. Idiopathic acute exudative polymorphous vitelliform maculopathy: Clinical spectrum and multimodal imaging characteristics. *Ophthalmology*. 2018;125(1):75-88.
15. Van Dijk EHC, Diederer RM, Boon CJF. Serous maculopathy with absence of retinal pigment epithelium (SMARPE). *Acta Ophthalmol*. 2022;100(5):583-8.
16. Ramtohl P, Pellegrini M, Pichi F, Preziosa C, Marchese A, Cicinelli MV, et al. Stellate multiform amelanotic choroidopathy: clinical and multimodal imaging features. *Retina*. 2023;43(9):1448-61.

Introducción

La diabetes *mellitus* (DM) es la gran epidemia del siglo XXI, con un aumento progresivo de la incidencia sobre todo de los pacientes con DM tipo 2. Tal es así que la Organización Mundial de la Salud estima que habrá más de 500 millones de diabéticos para el año 2030. Esto se debe principalmente a malos hábitos nutricionales y a un sedentarismo cada vez más instalado desde edades precoces¹.

Un 25 % de los pacientes con DM presentan algún grado de retinopatía diabética (RD), y entre un 2-10 % muestran edema macular diabético (EMD). Este porcentaje aumenta exponencialmente con la duración de la enfermedad, de tal manera que a los 15 años de padecerla, un 15 % tendrán EMD, aumentando al 80 % cuando superen los 20 años¹.

Los factores de riesgo para desarrollar EMD se resumen en la tabla 1.

Tabla 1. Factores de riesgo de edema macular diabético

Factores de riesgo independientes	Otros factores de riesgo
<ul style="list-style-type: none"> • Tiempo de evolución de la DM • Control glucémico: hemoglobina glucosilada • Tratamiento correcto de la DM (sobre todo insulinodependientes) • Hipertensión arterial 	<ul style="list-style-type: none"> • Nefropatía diabética (creatinina, microalbuminuria y proteinuria) • Perfil lipídico: colesterol y triglicéridos • Índice de masa corporal • Tabaco • Déficit de vitamina D

DM: diabetes *mellitus*.

La importancia de estos datos reside en que la DM, y en concreto el EMD, son la causa más frecuente de pérdida de visión en la población activa de países industrializados¹. Por ello, se trata de una patología muy frecuente en la consulta de retina, siendo imprescindible su correcto manejo, especialmente considerando la edad de estos pacientes.

Es imprescindible:

- Una correcta exploración:
 - Retinografía: campo central (45°), campo amplio y ultraamplio (> 200°). Es fundamental para la clasificación de la RD.
 - Tomografía de coherencia óptica (OCT): detecta marcadores de imagen que tienen un valor pronóstico funcional y de respuesta al tratamiento, y nos permite una individualización del tratamiento.
 - Angiografía por OCT (OCT-A): valoración de la perfusión macular y de las anomalías microvasculares en el plexo capilar profundo (PCP).
 - Angiografía con fluoresceína (AGF): sigue siendo fundamental en esta patología.
 - Valora la perfusión macular, así como la periférica.
 - Es útil para identificar la extensión del edema difuso o las áreas de edema focal.
 - Permite diferenciar anomalías microvasculares intrarretinianas (AMIR) de neovasos.
- Un tratamiento adecuado: medicina de precisión.
 - Antifactor de crecimiento endotelial vascular (anti-VEGF) intravítreo.
 - Corticoide intravítreo.
 - Láser focal/panretinofotocoagulación.
- La correcta comunicación con otras especialidades: es una enfermedad multidisciplinar.
 - Endocrinología, nefrología, cardiología, neurología, etc.

Clasificación de la retinopatía diabética

Existen dos clasificaciones principales de la RD. Por una parte, la propuesta por el Early Treatment Diabetic Retinopathy Study (ETDRS), que se considera la clasificación de referencia en los ensayos clínicos. Sin embargo, en la práctica clínica, la Escala Internacional de Severidad de la Retinopatía Diabética establecida por el Global Diabetic Retinopathy Project Group en 2002 es la más usada (tabla 2)²; está basada en los resultados del ETDRS, pero es la forma más práctica para el uso clínico.

Si bien la imagen multimodal es útil, es la retinografía a color la que permite identificar los signos previamente mencionados para determinar el grado de la RD. Por esta razón, la mayoría de los sistemas de cribado de RD actuales se basan en esta prueba. Generalmente, se utilizan retinógrafos no midriáticos y que no son de campo amplio, lo cual es algo debatible, ya que hay un 20 % de pacientes con formas predominantes periféricas³.

Existen distintos avances tecnológicos:

- Retinografías de campo ultraamplio en los cribados (*ultra-widefield* [UW], 200°).

Tabla 2. Clasificación Internacional de la Retinopatía Diabética según la gravedad

	Signos
No retinopatía aparente	No anomalías
RDNP leve	Solo microA
RDNP moderada	<ul style="list-style-type: none"> • < 20 microH en los 4 cuadrantes • Arrosariamiento venoso en 1-2 cuadrantes • AMIR en 1 cuadrante
RDNP severa	<ul style="list-style-type: none"> • >20 microH en los 4 cuadrantes • Arrosariamiento venoso en > 2 cuadrantes • AMIR en > 1 cuadrante • No signos de RDP
RDP	<ul style="list-style-type: none"> • Neovascularización prerretiniana • Hemorragia vítrea o prerretiniana • Neovascularización extrarretiniana

AMIR: anomalías microvasculares intrarretinianas; microA: microaneurismas; microH: microhemorragias; RDNP: retinopatía diabética no proliferativa; RDP: retinopatía diabética proliferativa.

- Existe una discordancia en el grado de RD con los sistemas estándar de siete campos (más aún con los cribados que utilizan una retinografía de 45°)⁴:
 - En un 15 % de los casos, detectan un mayor grado de RD.
 - Identifican un porcentaje más elevado de casos de RD no proliferativa (RDNP) severa y de RD proliferativa (RDP).
 - Detectan un 10 % más de casos con áreas de no perfusión periféricas y de neovasos.
- Permiten detectar casos predominantemente periféricos (fig. 1)³:
 - Más del 50 % de las lesiones están localizadas fuera de los siete campos ETDRS estándar.
 - Estos casos periféricos presentan 3,2 veces más probabilidad de progresar 2 grados de RD.
 - Además, tienen 4,7 veces más riesgo de desarrollar una RDP.

- Se han desarrollado numerosos proyectos de investigación para implementar otras técnicas de imagen multimodal que incorporan sistemas de inteligencia artificial para facilitar la clasificación de los pacientes, incluso ofreciendo datos de criterios de derivación.

¿Cuándo hacer el *screening*?²¹:

- En casos de DM tipo 1:
 - Primer estudio: a los 5 años del diagnóstico, o en mayores de 10 años de edad.
 - Posteriormente: anual.
- En casos de DM tipo 2:
 - Primer estudio: en el momento del diagnóstico.
 - Posteriormente:
 - Si hay buen control metabólico, sin signos de RD, < 10 años de enfermedad: bianual.
 - Si hay mal control metabólico, signos de RD, > 10 años de enfermedad: anual.

Los tres objetivos principales de la valoración de la RD son probablemente saber identificar bien:

- El EMD: requerirá en muchas ocasiones un ajuste del tratamiento de la DM, un control de los factores de riesgo, así como el tratamiento oftalmológico adecuado.
- Una RDNP severa: por el elevado riesgo (más de un 50 %) de progresar a RDP en un año⁵.
- Una RDP: ya que puede inducir un glaucoma neovascular o hemorragias vítreas de repetición o acabar con una pérdida de visión irreversible, incluso ceguera debido a la isquemia.

Retinopatía diabética no proliferativa leve

Solo existen microaneurismas (MA). Son el primer signo clínicamente detectable en los casos de RD. Surgen como consecuencia de la pérdida de pericitos y la proliferación de células en la pared de los capilares, con un debilitamiento de esta, ofreciendo una forma sacular característica. Su sola presencia indica un estatus de RD y la

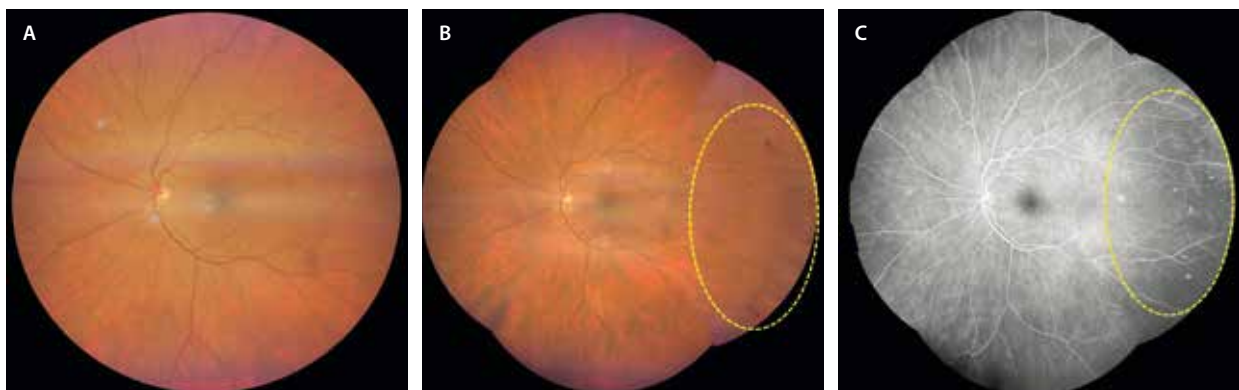


Figura 1. Utilidad de los sistemas de retinografía de campo ultraamplio. A) Retinografía de 133° donde no se aprecian signos de retinopatía diabética. B) Montaje de imagen > 200°, donde se observan microaneurismas y microhemorragias en la periferia temporal. C) En la angiografía con fluoresceína se ven los microaneurismas como puntos hiperfluorescentes en la periferia temporal. En este caso, en el *screening* con un sistema de 133° hubiera pasado como normal, cuando en realidad se trata de un caso de retinopatía diabética no proliferativa moderada periférica, con un mayor riesgo de progresión a otros estadios más severos.

clasifica como RDNP leve. Es indicativo de un fallo precoz de la barrera hematorretiniana (BHR) interna (endotelio de los capilares retinianos)¹. Las principales características de la imagen multimodal son:

- Retinografía a color: se identifican fácilmente como pequeñas dilataciones saculares rojizas de entre 25-100 μm de diámetro que afectan a los capilares retinianos (fig. 2A).
- Filtro verde y rojo: se pueden visualizar como puntos negros.
- OCT: se objetivan como lesiones redondas u ovaladas, por lo general mayores de 30 μm , bien definidas e hiperreflectivas, normalmente alrededor de la capa nuclear interna^{6,7}.
- AGF: se ven como puntos hiperfluorescentes, lo que los diferencia de las hemorragias, que son hipofluorescentes.
- OCT-A: los MA son estructuras vasculares turbulentas donde el flujo está enlentecido, pudiendo ser una herramienta diagnóstica que los infradiagnostique. Se localizan más frecuentemente en el PCP que en el plexo capilar superficial (PCS) (fig. 2B y 2C).

Retinopatía diabética no proliferativa moderada

Implica la existencia de:

- Exudados lipídicos o exudados duros: seguido de la aparición de MA, y a medida que se incrementa el número de estos, se produce un aumento de la permeabilidad vascular por una disfunción endotelial local,

multifocal o generalizada en función de la gravedad o la duración de la RD. Los MA pueden fugar y producir fluido seroso de baja o alta densidad, así como asociar exudación lipídica¹.

- Retinografía a color: se observan depósitos amarillentos bien delimitados que pueden aparecer de manera aislada, aunque más comúnmente se manifiestan formando «circinadas» alrededor de aneurismas (fig. 3B).
- OCT: se aprecian como puntos hiperreflectivos de gran tamaño y reflectividad situados en la capa plexiforme externa. Producen una sombra posterior, lo que los diferencia de microglía o macroglía. Suelen acompañarse de algún quiste redondo en la capa nuclear interna o en la capa nuclear externa, dando lugar al edema focal. Los grupos de circinada y edema focal o multifocal (si son varias áreas) se pueden identificar bien y monitorizar durante el seguimiento observando el mapa de grosores de la OCT, donde los colores cálidos (rojo) corresponden a edema y los colores fríos (verde, azul) a áreas no engrosadas^{6,7}.
- Hemorragias intrarretinianas: los MA siguen siendo los protagonistas, pero dado que la hiperpermeabilidad vascular va en aumento, se acompañan de hemorragias intrarretinianas o microhemorragias en una cuantía de menos de 20 en cada cuadrante¹. Las microhemorragias en la RD pueden ser de diferente tipo:
 - Más superficiales (en llama): guardan más relación con la capa de fibras nerviosas y a veces están asociadas a cuadros de isquemia o de hipertensión. Se observan como lesiones rojizas «en llama»,

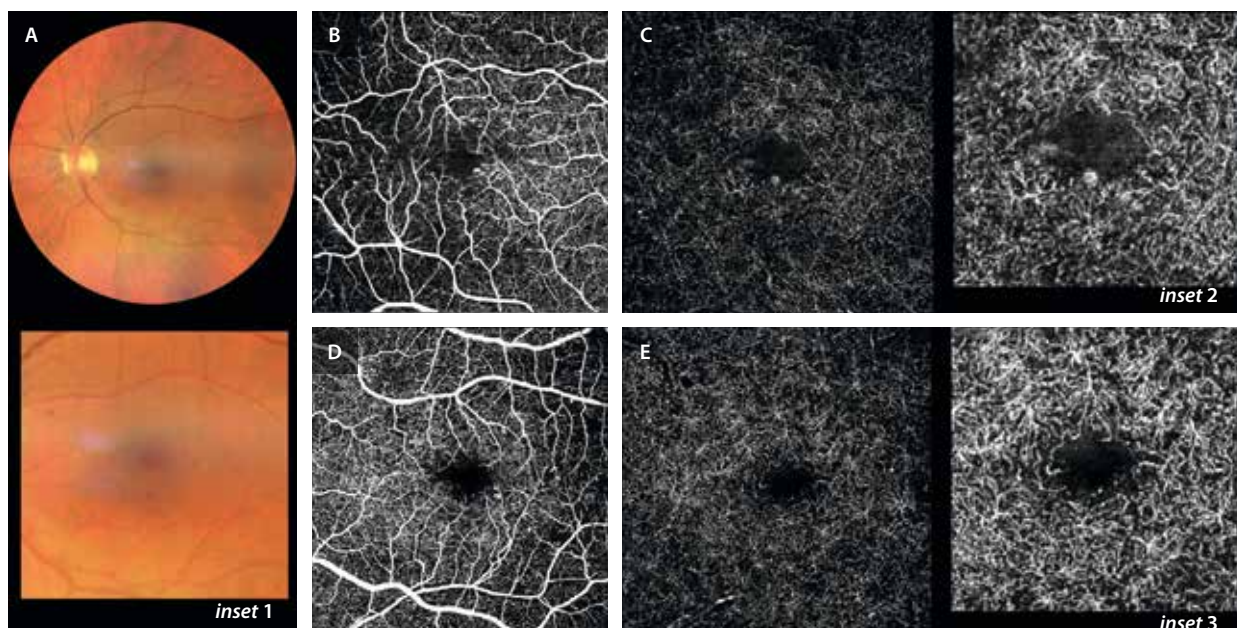


Figura 2. A) Retinografía a color donde solo se identifican microaneurismas en el polo posterior (ver inset 1). B y C) Imagen *en face* de la angiografía por tomografía de coherencia óptica del ojo derecho del paciente. B) Plexo capilar superficial, donde se observa una irregularidad de la zona avascular foveal y un microaneurisma en el borde nasal. C) En el plexo capilar profundo se aprecia un mayor agrandamiento de la zona avascular foveal y un microaneurisma en el margen inferior (ver inset 2). D-E) Imagen *en face* de la angiografía por tomografía de coherencia óptica del ojo izquierdo. Tanto en el plexo capilar superficial (D) como en el plexo capilar profundo (E) se observa una irregularidad y agrandamiento de la zona avascular foveal. Además, se aprecia una lesión más telangiectásica (ver inset 3).

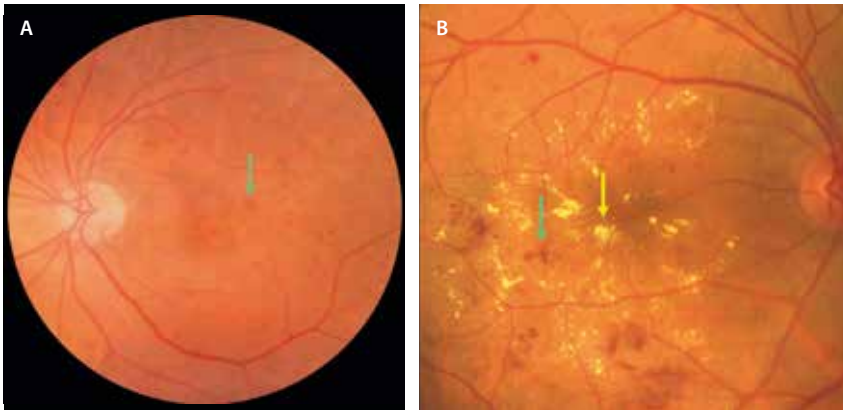


Figura 3. Retinografía de dos casos de retinopatía diabética no proliferativa moderada. **A)** Se observan múltiples microaneurismas y microhemorragias (flecha verde). **B)** Se aprecian agregados de microaneurismas y microhemorragias (flecha verde) con abundante exudación dura (flecha amarilla) en forma de múltiples circinadas en el polo posterior.

normalmente localizadas a nivel del haz papilomacular. En la AGF se aprecian como lesiones hipofluorescentes al bloquear el colorante.

- Más profundas (redondas): suponen un mayor grado de afectación de RD y están en relación con el aumento de permeabilidad vascular. Indican un grado de RDNP moderada (fig. 3A y 3B). Se ven como lesiones rojizas redondeadas de mayor o menor tamaño, siendo hipofluorescentes en la AGF. Como se ha comentado, se localizan en el polo posterior y la periferia media, pero, curiosamente, es atípica la localización peripapilar. En estos casos, conviene descartar la presencia de neovasos, así como de otras patologías concomitantes (hipertensión arterial, por ejemplo). Además, hay que pensar que se trata de una patología simétrica. Una asimetría en la distribución, forma o densidad de las hemorragias hace pensar en: obstrucción venosa retiniana asociada o síndrome de isquemia ocular asociado como consecuencia de obstrucción de una de las arterias carótidas.

- Exudados algodonosos: pueden corresponder tanto a RDNP moderada, si aparecen en un solo cuadrante, como a severa si se observan en más cuadrantes (fig. 4A y 4B)¹.
 - Se trata de pequeños infartos de la capa de fibras nerviosas. Pueden traducir hiperviscosidad e isquemia. Son un signo inespecífico pero indican aumento de la gravedad, pudiendo guardar relación con otros factores como un descontrol de la función renal o un aumento de la tensión arterial.
 - En la retinografía se ven como lesiones blanquecinas de bordes poco definidos y superficiales que tapan los vasos retinianos.
 - En la AGF se aprecian como áreas hipofluorescentes por bloqueo, pero también por isquemia asociada (áreas de no perfusión).
 - En la OCT se observan como lesiones hiperreflectivas localizadas de la capa de fibras nerviosas.
 - En la OCT-A se pueden ver zonas de reducción del PCS y el PCP en la zona del exudado (en parte artefactado por la proyección del exudado).

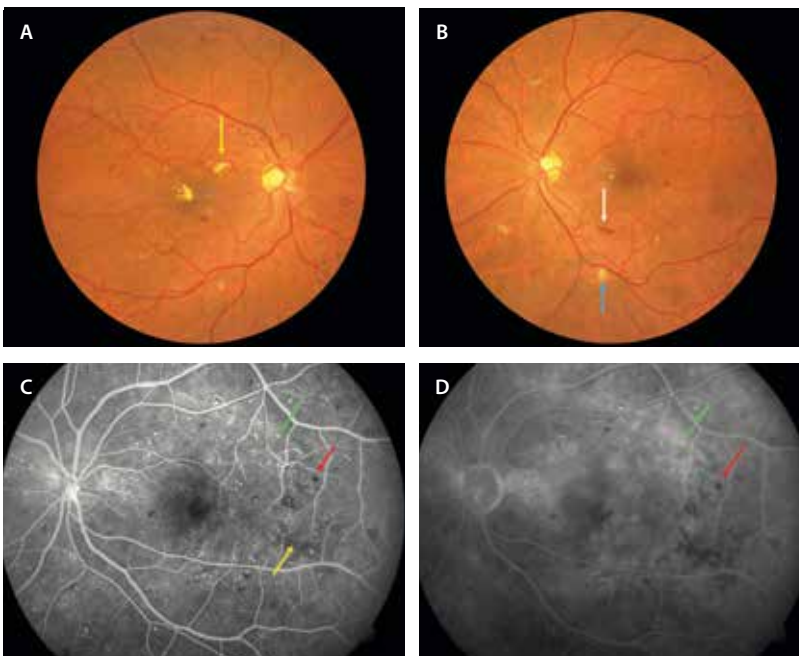


Figura 4. Retinopatía diabética no proliferativa severa. **A y B)** Retinografías de los dos ojos del mismo paciente donde se aprecian microaneurismas en el polo posterior y la periferia media, así como microhemorragias en los cuatro cuadrantes. Algunas de las microhemorragias son superficiales (flecha blanca). Se aprecian exudados duros (flecha amarilla), exudados algodonosos en varios cuadrantes (flecha azul) y alguna anomalía microvascular intrarretiniana. **C y D)** Angiografía con fluoresceína de otro paciente. En tiempos precoces (**C**) se aprecian múltiples microaneurismas puntiformes hiperfluorescentes (flecha verde) que fugan en tiempos tardíos (**D**). Las microhemorragias se aprecian como lesiones hipofluorescentes (flecha roja). Asimismo, se detectan áreas de no perfusión parcheada desde tiempos precoces (flecha amarilla).

- Arrosamiento venoso: al igual que los exudados algodonosos, si aparece en uno o dos cuadrantes corresponde a una RDNP moderada, mientras que si se observa en más de dos cuadrantes se trataría de una RDNP severa¹.
 - El arrosamiento venoso corresponde a dilataciones focales venosas (*venous beading*) que aparecen como consecuencia del cierre capilar. Dada la isquemia relativa, se produce una remodelación vascular, con cambios en la pared de estos vasos. En algunas ocasiones se manifiestan como «vasos en salchicha», y en otras pueden incluso cambiar la dirección y ofrecer imágenes de tipo *loop* vascular (*omega loops*, véase fig. 6). De nuevo constituyen un signo de gravedad, siendo típicos de un estadio de RDNP severo o preproliferativo. En la AGF, en numerosos casos estas estructuras muestran una tinción de la pared, pero no asocian fuga vascular.

Retinopatía diabética no proliferativa severa

En la RDNP severa se presentan todos los signos anteriores, pero en mayor cuantía y, además, se suman las AMIR¹. Llegados a este grado, la probabilidad de progresión a RDP se sitúa en torno a un 50% en un año.

Las AMIR son quizás uno de los signos que definen la isquemia y el cierre capilar progresivo, y por tanto las formas severas de la RDNP, llegando ya a un estadio preproliferativo. Una de las consecuencias de la RD es la pérdida progresiva de capilares retinianos. Como respuesta a la isquemia focal, alrededor de esas zonas de pérdida de capilares o capilares acelulares, aparecen

segmentos vasculares intrarretinianos dilatados, tortuosos y arrosariados, consecuencia de la alteración y reestructuración de la red capilar afectada^{1,5-7}.

- Retinografía a color: se aprecian como bulbos o racimos arrosariados en zonas de amputación capilar (fig. 5A).
- AGF: característicamente no hay fuga, o hay mínima fuga en tiempos tardíos, a diferencia de los neovasos (fig. 6b1).
- OCT: se pueden observar formas triangulares hiperreflectivas, pero todavía intrarretinianas, sin superar la membrana limitante interna. La OCT es, por tanto, una herramienta muy útil para diferenciarlos de los neovasos (fig. 5E)^{6,7}.
- OCT-A: durante el seguimiento de la zona de AMIR, se puede ver cómo podrían corresponder a manifestaciones precoces de neovasos prerretinianos⁸, actuando de precursores de formas neovasculares. Se aprecian áreas extensas y severas de pérdida de flujo en el PCS y el PCP en esas zonas.

Retinopatía diabética proliferativa

Cuando existe un cierre capilar progresivo y hay una isquemia retiniana significativa, se produce la proliferación fibrovascular prerretiniana, siendo los neovasos retinianos el signo estrella. Estos neovasos prerretinianos guardarán una gran relación con el vítreo, normalmente adherido, el cual servirá de andamiaje para la progresión y extensión de los mismos¹.

- Neovasos prerretinianos: son el signo que marcará la presencia de un nuevo y complicado escenario, el de

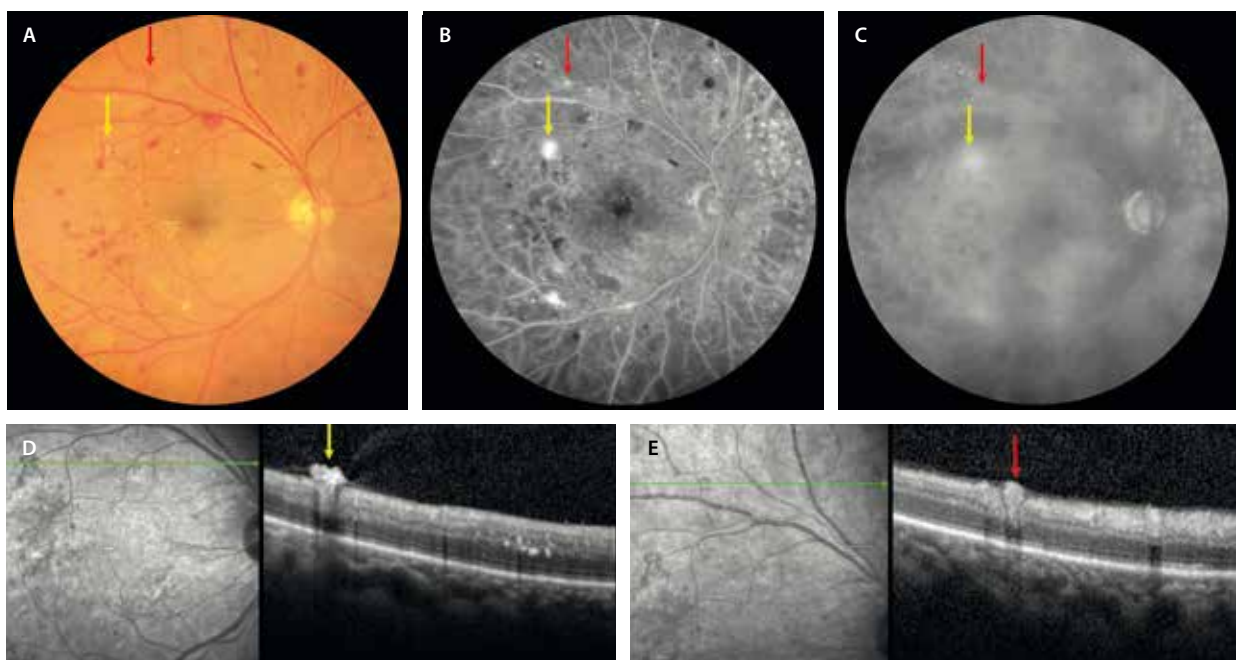


Figura 5. Diferencias entre anomalía microvascular intrarretiniana y neovasos prerretinianos. Los neovasos (flechas amarillas) se observan como una lesión arrosariada en la retinografía (A), hiperfluorescentes en tiempos precoces de la angiografía con fluoresceína (B), fugando en tiempos tardíos (C). En la tomografía de coherencia óptica (D), se ven como estructuras hiperreflectivas prerretinianas. Las anomalías microvasculares intrarretinianas (flechas rojas) se muestran arrosariadas en la retinografía también (A), son hiperfluorescentes en tiempos precoces de la angiografía con fluoresceína (B), pero sin fuga tan evidente en tiempos tardíos (C). En la tomografía de coherencia óptica (E) se ven como estructuras hiperreflectivas pero intrarretinianas.

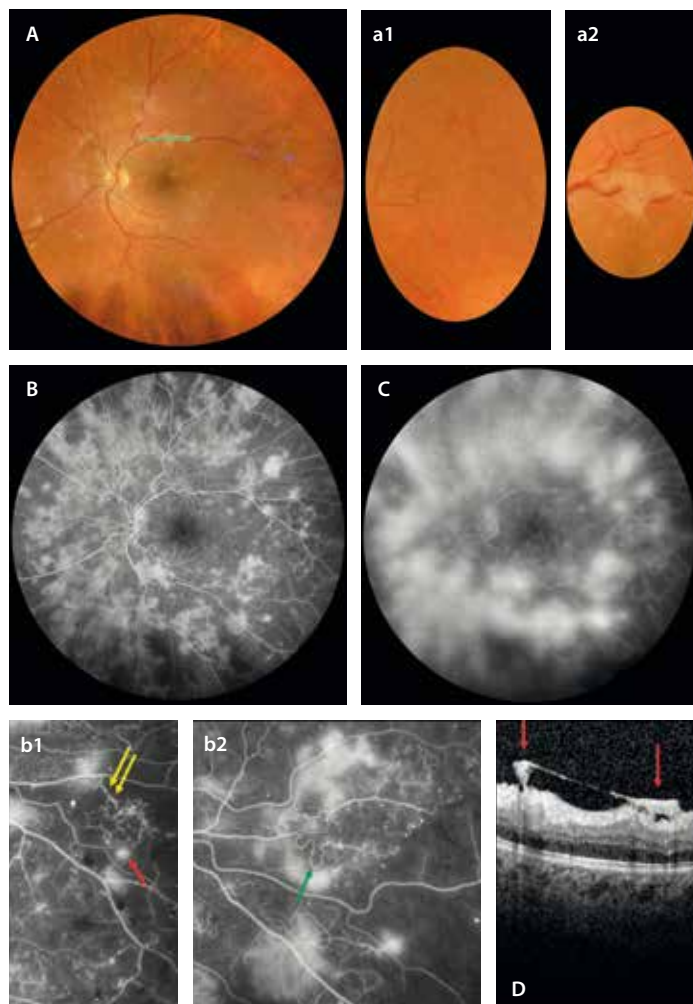


Figura 6. Retinopatía diabética proliferativa florida. **A)** Retinografía donde se pueden intuir neovasos prerretinianos, que en muchas ocasiones pasan desapercibidos. Pueden ser racimos sutiles con poco contraste (**a1**) o pueden buscarse en zonas de fibrosis (**a2**). **B y C)** Angiografía donde se observan muchos más neovasos hiperfluorescentes en tiempos precoces (**B**), con una gran fuga tardía (**C**). Con detalle se aprecian áreas de isquemia extensas con imágenes tipo «bulbo» que corresponden a anomalías microvasculares intrarretinianas (flechas amarillas, **b1**) y neovasos (flecha roja, **b1**). Asimismo, se observan cambios venosos con arroariamiento vascular y formación de *loops* (flecha verde, **b2**). **D)** En la tomografía de coherencia óptica, que corresponde a la flecha verde de la retinografía (**A**), se ven estructuras hiperreflectivas prerretinianas con tracción vítrea asociada correspondientes a neovasos (flechas rojas).

una RDP. Estos neovasos presentan un endotelio alterado con una alta permeabilidad, y asocian cambios gliales a su alrededor, siendo estructuras fibrovasculares¹.

- Retinografía: se muestran como pequeños racimos vasculares en forma de bulbo, racimo o rueda de carro, siendo en muchos casos difíciles de ver en la retinografía (figs. 5A, 6A, 7A y 8A). Aparecen principalmente en los 45° más centrales (son posteriores, fig. 7), siendo la papila una localización muy frecuente. Aquí normalmente hay una fuerte adherencia del vítreo, que favorece su desarrollo. Aun así, no se debe olvidar que el segmento anterior es otra localización posible y que, por tanto, no se puede dejar de explorar.
- AGF: la sospecha de neovascularización es claramente una indicación para realizar una AGF. Los neovasos se aprecian como estructuras hiperfluorescentes mal definidas desde tiempos precoces, con un aumento de fuga tardía (figs. 5B y 5C, 6B y 6C, 7B y 7C, y 8B y 8C).
- OCT: esta técnica es muy útil, ya que permite detectar estructuras hiperreflectivas prerretinianas focales con cambios en la hialoides posterior suprayacente (engrosada e hipertrofiada normalmente) (figs. 5D, 6D, 7D y 8D). Estas lesiones hiperreflectivas, además,

en la OCT-A se ven como lesiones con flujo vascular en el *B-scan*. De hecho, se pueden segmentar los neovasos entre la membrana limitante interna y el vítreo, obteniendo estructuras vasculares en la imagen *en face* de la OCT-A^{6,7}.

- Hemorragias prerretinianas: los neovasos, como se ha comentado, guardan una gran relación con la hialoides posterior del vítreo. En muchos casos de RDP, no existe un desprendimiento del vítreo posterior. Cuando los neovasos progresan, pueden asociar una gliosis que los ancla al vítreo, actuando como tensores que traccionan la retina, favoreciendo el desprendimiento del vítreo posterior. Es esta tracción la responsable de los sangrados en estos pacientes. Las hemorragias prerretinianas corresponden a la hemorragia subhialoidea posterior que traducen, por tanto, presencia de neovasos prerretinianos y tracción (fig. 9A y 9B)¹.
- Hemorragia vítrea: en muchas ocasiones, el sangrado sale a la cavidad vítrea, siendo visible una hemorragia vítrea¹. En muchos de estos casos, la valoración del fondo de ojo no es posible, siendo necesaria la evaluación con ecografía. En otras ocasiones, el sangrado es mínimo y pasa desapercibido. Aquí, la OCT tiene un papel fundamental, pudiendo apreciarse células hiperreflectivas en el vítreo (fig. 9C).

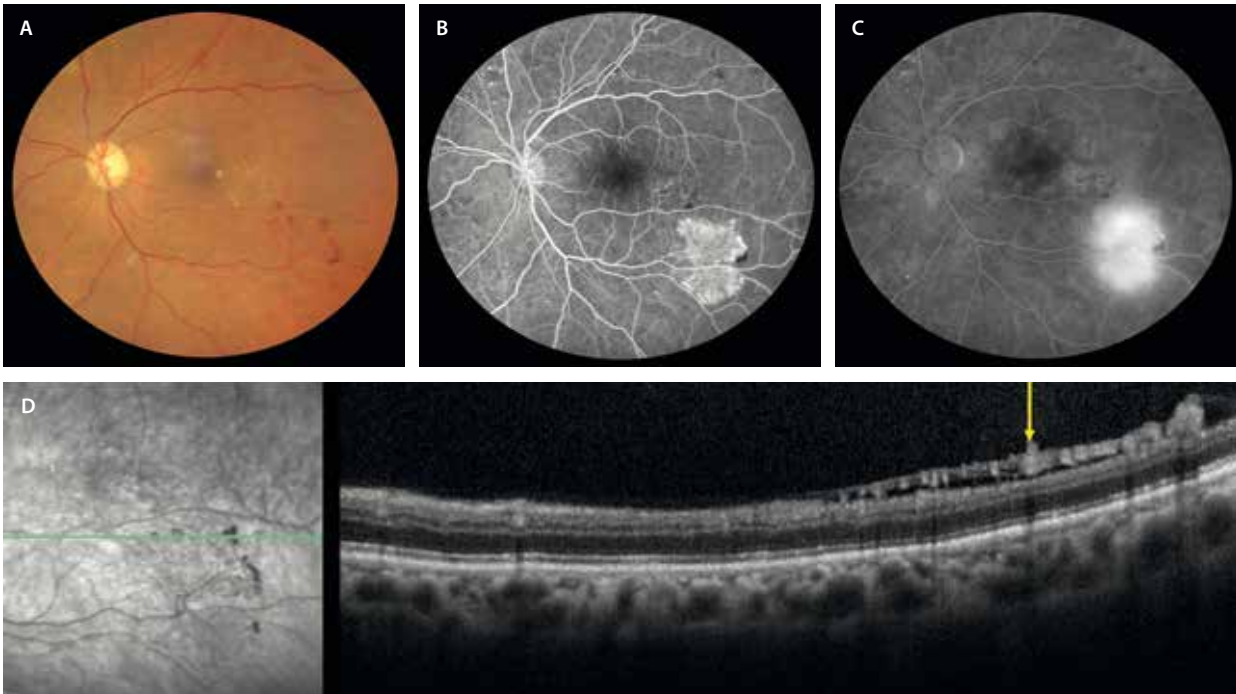


Figura 7. Retinopatía diabética proliferativa posterior. Son los neovasos los que definen este estadio. **A)** En la retinografía se aprecian como un racimo vascular sobre la arcada temporal inferior. **B)** En los tiempos precoces de la angiografía con fluoresceína se ven hiperfluorescentes, fugando de forma característica en tiempos tardíos **(C)**. **D)** En la tomografía de coherencia óptica se observan múltiples lesiones hiperreflectivas prerretinianas por debajo de la hialoides posterior (flecha amarilla).

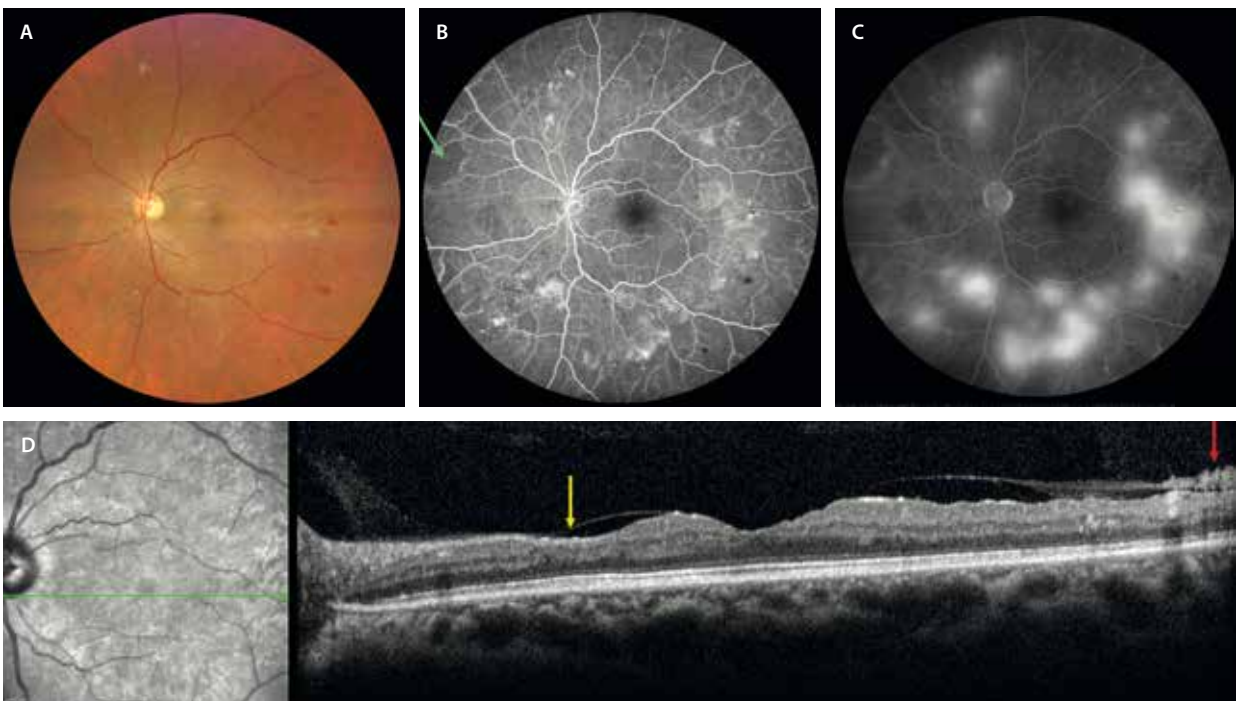


Figura 8. Retinopatía diabética proliferativa periférica. **A)** En la retinografía se aprecian neovasos como áreas rojizas arrosariadas o con forma de bulbo, pero muchos de ellos pasan desapercibidos. Es la angiografía con fluoresceína la que los identifica perfectamente como estructuras hiperfluorescentes en tiempos precoces **(B)** que fugan en tiempos tardíos **(C)**. **D)** En la tomografía de coherencia óptica se identifican como estructuras hiperreflectivas prerretinianas (flecha roja); asimismo, se ven signos indirectos de isquemia con adelgazamiento focal de capas internas (flecha amarilla).

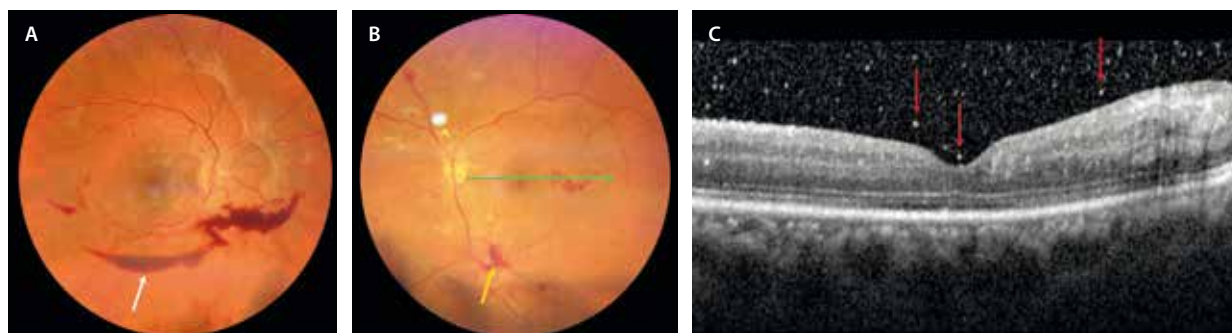


Figura 9. Hemorragia prerretiniana y vítrea. **A)** Retinografía de un caso de retinopatía diabética proliferativa donde se evidencia una hemorragia subhialoidea (flecha blanca). **B)** Otro caso de retinopatía diabética proliferativa con hemorragia vítrea inferior y neovasos (flecha amarilla). **C)** En la tomografía de coherencia óptica correspondiente a la flecha verde de la retinografía (**B**), se pueden apreciar múltiples puntos hiperreflectivos (flechas rojas) en el vítreo que denotan la presencia de hemorragia vítrea.

Caracterización del edema macular diabético

El EMD es una de las manifestaciones de la RD y la primera causa de pérdida de agudeza visual y de ceguera legal en estos pacientes. La palabra edema hace referencia a un engrosamiento de la retina secundario al acúmulo de fluido en ella a nivel foveal o parafoveal^{1,6,7}.

El EMD tiene un origen multifactorial^{6,7}:

- Vasogénico: la hiperglucemia crónica y la hipoxia producen un daño progresivo de la microvasculatura retiniana, favoreciendo la liberación de VEGF, con el consiguiente aumento de la permeabilidad vascular. Hay un daño endotelial y una disrupción de la BHR interna.
- Inflamatorio-neurodegenerativo: de nuevo la hiperglucemia crónica, así como la expresión de múltiples marcadores serológicos y en el humor acuoso y vítreo, actúan como motor inflamatorio. Van a activar la microglía y producir cambios en la célula de Müller alterando la función de las acuaporinas, dificultando el drenaje del fluido que se acumula en la retina y facilitando la cronicidad del edema. La célula de Müller, que conecta la retina interna (membrana limitante interna) con la retina externa (membrana limitante externa), acaba por producir cambios en las capas externas y finalmente en el epitelio pigmentario de la retina, por lo que termina dañando la BHR externa.

A esta complejidad hay que añadir la influencia de otros factores que condicionan variaciones en la coroides y que contribuyen a producir cambios en la retina, como la hipertensión arterial o la insuficiencia renal, entre otros.

¿Cómo estudiar el edema macular diabético?

Gracias a la imagen multimodal, es posible clasificar el EMD de una manera muy precisa, incluso predecir una respuesta al tratamiento, pudiendo casi individualizar el tratamiento según el tipo de paciente (situación personal y complejidad de la DM) y según ciertos marcadores de imagen que a continuación se detallan.

Retinografía

La retinografía permite clasificar el edema macular, proporcionando información sobre el grado de afectación de la BHR interna. Además, muestra si hay exudados duros amarillentos formando circinados de manera focal o multifocal, muy útil para clasificar el edema como focal, multifocal o difuso (si hay una distribución que no sigue una topografía concreta y no tan relacionada con la exudación dura).

Tomografía de coherencia óptica

Se trata de la herramienta diagnóstica más importante para la categorización y seguimiento del EMD^{6,7}.

Patrón del edema macular diabético

Antiguamente se utilizaba la denominación de patrón esponjiforme y edema macular cistoide para el edema macular secundario al fracaso de la BHR interna (presente en un 88% de los casos de EMD), y desprendimiento del neuroepitelio en casos de fracaso de la BHR externa.

Hoy en día, se clasifica el edema categorizando los quistes y el fluido en función de^{6,7}:

- Forma y tamaño: pueden tener una forma redonda (cistoide, fig. 10) o alargada (más tipo esquís, fig. 11B). Los quistes de gran tamaño y alargados parecen obedecer a una mayor cronicidad y daño estructural. Se relacionan con afectación de capas externas, isquemia macular y patrón difuso. Suelen ser secundarios a una disfunción o necrosis de la célula de Müller^{6,7}.
- Contenido: hiporreflectivo o de baja densidad (seroso, fig. 10C), o hiperreflectivo o de alta densidad (lipídico-proteínico, fig. 10A). A mayor hiperreflectividad, mayor afectación de la BHR interna.
- Localización:
 - Inicialmente, los quistes se localizan en la capa nuclear externa, en relación con los MA presentes en el PCP. Los cambios se van a observar en torno a la capa de fibras de Henle y la capa plexiforme externa, y son secundarios a la fuga de MA⁷.

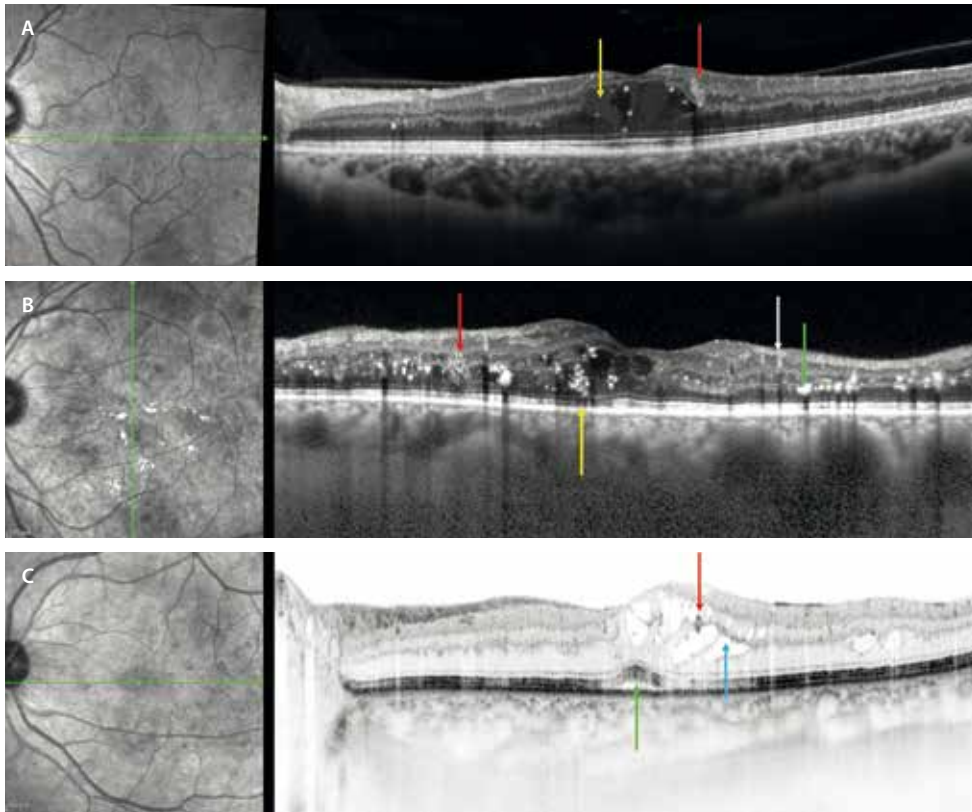


Figura 10. Biomarcadores agudos en el edema macular diabético. Tomografía de coherencia óptica de pacientes diferentes con edema macular diabético. **A)** Edema macular diabético que presenta quistes de contenido hiperreflectivo o de alta densidad (flecha amarilla) asociado a microaneurismas (flecha roja). **B)** Edema macular diabético que traduce mayor ruptura de la barrera hematorretiniana interna con la presencia de microaneurismas (flecha roja), abundantes exudados duros en la capa plexiforme externa (flecha verde), así como atenuación de las capas externas (flecha amarilla). Tanto los exudados duros (flecha amarilla) como los vasos sanguíneos (flecha blanca) tienen sombra hiperreflectiva posterior. Tanto los exudados duros (flecha amarilla) como los vasos sanguíneos (flecha blanca) tienen sombra hiperreflectiva posterior. **C)** Edema macular diabético con quistes hiporreflectivos de predominio seroso (flecha azul) asociados a microaneurismas (flecha roja), que se acompañan de un desprendimiento del neuroepitelio (flecha verde). La coroides es gruesa en los tres pacientes.

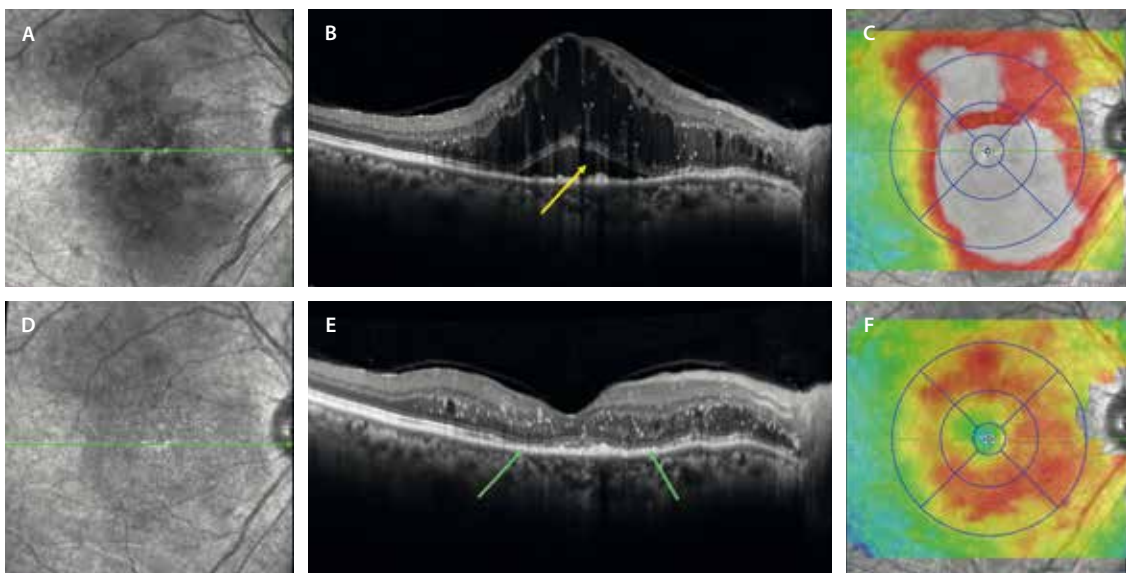


Figura 11. Mapa de grosores maculares. **A)** La imagen cercana a la infrarroja muestra hiporreflectividad macular por la presencia de fluido. **B)** En la tomografía de coherencia óptica se aprecia un edema macular de quistes altos y alargados, que asocia un desprendimiento del neuroepitelio (flecha amarilla). **C)** En el mapa de grosores se ven colores cálidos que ocupan todo el polo posterior. **D)** La imagen cercana a la infrarroja demuestra una desaparición de la hiporreflectividad al haber desaparecido el edema. **E)** La tomografía de coherencia óptica revela una gran reducción del edema, con abundantes puntos hiperreflectivos en capas medias y afectación de la membrana limitante externa, capa de los elipsoides, dando lugar a una desorganización de la retina externa (flechas verdes). **F)** El mapa de grosores mejora en cuanto a área de afectación, persistiendo colores cálidos.

- Con el paso del tiempo, aparecen los quistes en la capa nuclear interna, secundarios a una rotura más marcada de la BHR interna (que aumentará de igual manera los quistes en la capa nuclear externa)⁷.
- Secundariamente a una neurodegeneración crónica, pueden aparecer quistes en la capa de células ganglionares. Cuando estos quistes están presentes, el edema macular responde peor al tratamiento, demandando más inyecciones⁷.
- El fluido también se puede acumular en el espacio subretiniano formando el desprendimiento del neuroepitelio (fig. 10C). Su etiopatogenia ha sido motivo de discusión, atribuyéndole un valor inflamatorio (tabla 3), aunque sigue siendo uno de los enigmas por resolver^{6,7}. La causa podría residir en un fallo estructural de la célula de Müller que con el tiempo produce un fallo de la BHR externa por atrofia de las capas externas y del epitelio pigmentario de la retina, aportando un factor de cronicidad y neurodegeneración al edema. Sin embargo, aparece en muchos casos agudos (25-30%), donde las citoquinas inflamatorias suelen estar muy expresadas, pero también hay una gran afectación de la permeabilidad vascular con mucho aumento del VEGF. Suelen ser casos de RDNP severa o RDP. Incluso, la coroides puede desempeñar algún papel en estos casos, estando en muchas ocasiones asociado a un aumento del grosor corioideo^{6,7}.

Tabla 3. Biomarcadores inflamatorios

Signos de la tomografía de coherencia óptica propuestos como biomarcadores inflamatorios

- Desorganización de las capas internas de la retina
- Desorganización de las capas externas de la retina (disrupción de la membrana limitante externa/capa de los elipsoides)
- Quistes de contenido hiperreflectivo
- Espacios quísticos alargados y de gran altura
- Desprendimiento del neuroepitelio
- Puntos hiperreflectivos < 30 μm

Grosor macular central

El grosor macular central (GMC) hace referencia a la altura del EMD.

- Ayuda a definir la presencia de edema macular, siendo el GMC en estos casos > 250 μm ⁷. Además, permite valorar una buena respuesta al tratamiento si hay una reducción > 20% del grosor macular central inicial, en correlación con una ganancia > 10 letras. Sin embargo, estos son parámetros cuantitativos que no se siguen en la práctica clínica en la mayoría de los casos. El GMC no parece guardar relación con la pérdida de agudeza visual final ni predice la respuesta al tratamiento.

- No ocurre lo mismo con el volumen de fluido macular. No hay que olvidarse del valor de este parámetro, pese a que no se estudie en detalle. Conviene valorar un mapa de grosores (fig. 11), ya que da una idea del daño. Además, es útil a la hora de valorar la respuesta al tratamiento^{6,7}. En muchas ocasiones, en un *scan* de OCT aislado se aprecian pocos cambios, pareciendo que no hay respuesta; sin embargo, si hay una gran reducción del volumen, se pueden obtener buenos resultados insistiendo a largo plazo. Tanto el GMC como el volumen macular se correlacionan con el grado de afectación de la BHR interna, siendo mayores en casos de afectación difusa, así como en cambios de cronicidad, donde generalmente la altura de los quistes es mayor. Por ello, los edemas maculares con gran volumen macular parecen responder mejor al tratamiento con dexametasona intravítrea⁷.

Puntos hiperreflectivos

Los pequeños puntos hiperreflectivos pueden distribuirse por todo el espesor de la retina, desde las capas externas a las internas. Se han clasificado por tamaño, localización y reflectividad:

- Si su diámetro > 30 μm , se localizan en la retina interna (capa nuclear interna) y tienen sombra posterior, suelen corresponder a vasos sanguíneos, en concreto a MA (fig. 10B, flecha blanca)^{6,7}.
- Cuando tienen un diámetro > 30 μm , se localizan en la retina externa (capa plexiforme externa), tienen reflectividad similar al epitelio pigmentario de la retina y sombra posterior, suelen corresponder a exudados duros (fig. 10B, flecha verde)^{6,7}.
- Si tienen < 30 μm de diámetro, se encuentran predominantemente en la retina interna pero también en la externa, tienen reflectividad media similar a la capa de fibras nerviosas, y no tienen sombra posterior^{6,7}, suelen corresponder a macrófagos cargados de lípidos o microglía activada, habiéndose propuesto como un biomarcador inflamatorio (tabla 3). Comienzan a agregarse en la retina interna a nivel de las células ganglionares (fig. 11A y 11C), y a medida que el daño se cronifica migran hacia la retina externa (figs. 11B y 12A y 12B). Parece ser que el aumento de estos puntos hiperreflectivos podría correlacionarse con la severidad de la RD, pudiendo asociarse con casos donde el desprendimiento del neuroepitelio es más frecuente (figs. 11B y 12B), etiquetándose de un fenotipo inflamatorio donde el tratamiento con dexametasona intravítrea podría tener un papel prioritario. Sin embargo, en muchos casos hay respuesta al tratamiento con anti-VEGF (fig. 12), luego hacen falta más estudios para entender lo que ocurre y hablar de fenotipos.

Desorganización de las capas internas de la retina

El concepto de desorganización de las capas internas de la retina (DRIL, *desorganization of retinal inner layers*), hace

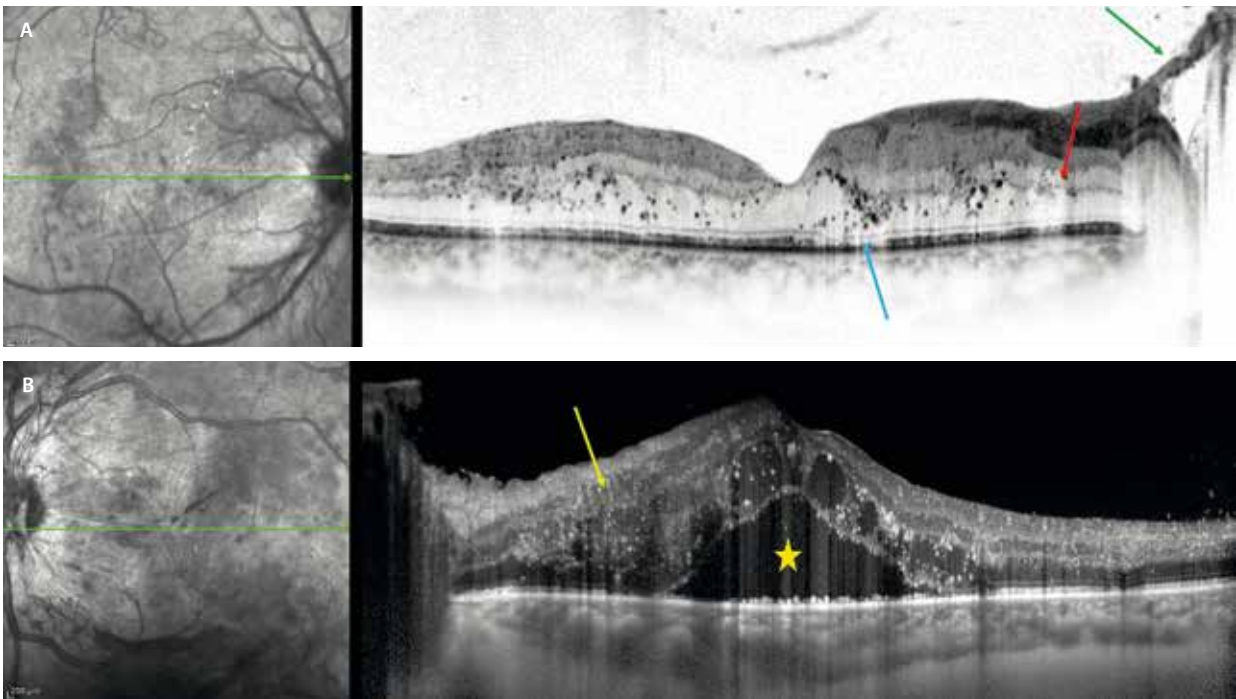


Figura 12. Marcadores de imagen crónicos. **A)** Tomografía de coherencia óptica de un paciente con retinopatía diabética proliferativa de larga evolución. Destacan los numerosos puntos hiperreflectivos en las capas medias y externas, y áreas de atenuación de capas externas (flecha azul). Hay zonas de discontinuidad de la capa plexiforme externa (flecha roja). Se aprecian neovasos prerretinianos (flecha verde). **B)** Tomografía de coherencia óptica de un paciente con retinopatía diabética proliferativa con edema macular con quistes en las capas medias y desprendimiento del neuroepitelio (estrella amarilla). Se aprecia una zona de desorganización de las capas internas (flecha amarilla) y múltiples puntos hiperreflectivos.

referencia a una imposibilidad de dibujar sus límites con precisión (fig. 12B)^{6,7}:

- Ayuda a detectar áreas de no perfusión retiniana. Asocia un agrandamiento de la zona avascular foveal y una menor densidad capilar en la OCT-A.
- Se acompaña en muchas ocasiones de una disrupción de la membrana limitante externa y la capa de los elipsoides. Ambas lesiones hacen referencia a la desorganización de las capas externas.
- Se correlaciona con el grado de severidad de la RD.
- Es el mayor predictor de una mala agudeza visual final.

Integridad de la capa de los elipsoides

La no integridad de la capa de los elipsoides, junto con la discontinuidad de la membrana limitante externa, hace referencia a una desorganización de las capas externas (DROL, *desorganization of retinal outer layers*) (fig. 12A)^{6,7}:

- Traduce una pérdida de integridad de los fotorreceptores.
- Denota cronicidad en la duración del edema: son edemas que tienden a recurrir y donde la célula de Müller está dañada; suelen asociarse a edemas de gran altura y quistes alargados.
- Igualmente está asociado a isquemia macular.
- Es el segundo parámetro más relacionado con mala visión final.
- Es otro de los parámetros que parece que se relacionan con una mejor respuesta al tratamiento con dexametasona intravítrea (tabla 3).

Tracción vitreomacular

La presencia de una adhesión vitreomacular puede perpetuar el EMD^{6,7}. Una liberación de la hialoides posterior tiene un impacto positivo sobre el EMD, pudiendo facilitar la respuesta al tratamiento intravítreo.

Grosor coroideo central

Este puede actuar de biomarcador de actividad, estando aumentado^{6,7}:

- Al principio de la enfermedad, sobre todo en estadios de mayor severidad.
- En presencia de EMD.
- En presencia de desprendimiento del neuroepitelio.

Sin embargo, la coroides es la primera estación ocular para muchas otras patologías que podrían actuar como factores de confusión, no siendo, por tanto, un biomarcador cuantificable al no poderse atribuir solamente el grado de afectación de la RD. Por ejemplo, parece guardar una estrecha relación con la función renal; en concreto, en casos con microalbuminuria, ya que al bajar la presión oncótica aumenta la permeabilidad vascular.

Clasificación ESASO

La clasificación ESASO, desarrollada por la Escuela Europea de Estudios Avanzados en Oftalmología, clasifica el EMD basándose en imágenes de OCT en formas tempranas, avanzadas, graves y atróficas, considerando la retina como una unidad neurovascular e integrando

múltiples biomarcadores en lugar de basarse en una sola característica. Presenta una gran concordancia entre observadores y fiabilidad (tablas 4 y 5)⁸. Los pacientes con EMD temprano o avanzado (estadios 1 y 2) muestran una mejora significativa de la agudeza visual tras el tratamiento intravítreo, mientras que los pacientes con EMD grave o atrófico (estadios 3 y 4) presentan una recuperación funcional limitada o nula, probablemente debido a un daño retiniano irreversible⁸.

Tabla 4. Parámetros y valores de la clasificación ESASO

Grosor-Thickening (T)	
0	< 10 % de los valores normales
1	10-30 %
2	> 30 %
Espacios cistoideos/Cysts (C)	
0	Ausentes
1	Leves
2	Moderados
3	Severos
Elipsoides y/o membrana limitante externa/EZ and/or ELM (E)	
0	Intacta
1	Discontinua
2	Ausente
DRIL (D)	
0	Ausente
1	Presente
Puntos hiperreflectivos/Hyperreflective foci (H)	
0	< 30
1	> 30
Líquido subretiniano/Subretinal fluid (F)	
0	Ausente
1	Presente
Interfase vitreoretiniana/Vitreoretinal interface (VRI)	
0	Ausencia de adhesión o tracción visible entre la corteza vítrea y la retina
1	Desprendimiento de vítreo posterior incompleto
2	Desprendimiento de vítreo posterior completo
3	Tracción vitreomacular

DRIL: desorganización de las capas internas de la retina.

Tabla 5. Clasificación de la ESASO

	T	C	E	D
Edema incipiente	T1	C1/C2	E0	D0
Avanzado	T1	C1/C2	E1	
	T2	C1/C2/C3	E0/E1	
Severo	T1	C1/C2	E2	
	T2	C1/C2/C3	E2	
Atrófico	T0	C0/C1/C2	E2	

Angiografía por tomografía de coherencia óptica

El edema macular, así como la severidad de la RD, se correlacionan con el número de MA, así como con el estado de perfusión⁶.

• MA:

– Los MA son de por sí estructuras vasculares de flujo lento, y ello hace que la OCT-A solo detecte el 62 % de MA que se descubren en la AGF⁶.

▪ Los MA que en la OCT tienen un lumen hiporreflectivo, parece que presentan un menor y más turbulento flujo vascular, siendo más difíciles de detectar en la OCT-A⁶.

▪ Los MA hiperreflectivos se detectan mejor en la OCT-A y responden mejor al tratamiento intravítreo⁶.

– Se localizan más frecuentemente en el PCP⁶.

– El número de MA en el PCP se correlaciona con el volumen macular (origen vasogénico del EMD).

• Isquemia macular: esta determinará el pronóstico visual de estos pacientes, con o sin presencia de EMD^{5,6}.

– Rotura de la zona avascular foveal.

– Disminución de la densidad capilar (presencia de áreas de no perfusión): afectación del PCP > PCS. La OCT-A delimita mejor y de manera más precisa las áreas de no perfusión.

– AMIR: situadas en los bordes de las áreas de no perfusión, se trata de un signo de mal pronóstico visual, con una alta tasa de progresión a formas proliferativas⁵.

Angiografía con fluoresceína

Esta prueba no se realiza siempre de entrada por ser una técnica invasiva.

A la hora de categorizar el edema, permite detectar:

• Áreas de fuga: en función de estas áreas de fuga o *leakage*, es posible comprobar si hay un edema focal, multifocal o difuso. La fuga difusa indica un mayor daño de la BHR interna, y normalmente se correlaciona con un mayor grado de RD y una peor respuesta al tratamiento intravítreo⁶.

• Estructuras resistentes al tratamiento intravítreo: en casos de circinada focales o multifocales que no responden al tratamiento intravítreo, la AGF tiene un

valor para plantear el tratamiento, mediante láser, de los puntos de fuga o *hot spots* correspondientes a MA.

Esta prueba detecta:

- Isquemia macular: en estos casos, la AGF es una herramienta menos precisa que la OCT-A para su valoración^{5,6}.
- Isquemia periférica: se ha correlacionado con un agravamiento del EMD o una falta de respuesta al tratamiento sistémico^{1,6}.

Resumen

- **Siempre:** retinografía inicial + OCT inicial y de seguimiento + OCT-A inicial.
- **No respuesta a tratamiento o sospecha de isquemia o RDP: AGF.**

Recurrencias del edema. Refractariedad al tratamiento

Se han descrito diferentes tasas de refractariedad al tratamiento, siendo del 30-40% en el caso del tratamiento con antiangiogénicos (anti-VEGF)⁷. En muchos casos, pese a una respuesta inicial a la dexametasona intravítrea, existen recurrencias frecuentes que acaban en un daño crónico con atrofia de las capas externas y baja visión.

Es en estos pacientes donde la AGF de campo amplio tiene un papel fundamental en la detección de:

- Isquemia macular: puede explicar el daño crónico estructural y la recurrencia del edema^{1,6}.
- Isquemia periférica: áreas extensas de isquemia retiniana periférica pueden aumentar de forma significativa la expresión de VEGF, con el consiguiente incremento del edema. En casos de isquemia periférica, la aparición de EMD aumenta 3,75 veces⁹.
- Aneurismas capilares retinianos de gran tamaño: se han utilizado diferentes términos para designar a estas lesiones, pero para unificar conceptos se ha sugerido este término descriptivo. Se trata de un signo en la OCT, y no de una patología retiniana¹⁰.
 - Entidades que engloban los aneurismas capilares de gran tamaño o *large retinal capillary aneurysm*¹⁰:
 - Microaneurismas con fuga activa significativa o *significant actively leaking microaneurysms*.
 - Macro-MA capilar o *macro-microaneurysm*.
 - Macroaneurisma capilar retiniano o *retinal capillary macroaneurysm*.
 - Capilares telangiectásicos o *telangiectatic capillary*.
 - Complejo vascular anómalo exudativo perivascular o *perifoveal exudative vascular anomalous complex (PEVAC-like lesions)*.
 - Las características de imagen de estas lesiones son:
 - Aneurismas de tamaño > 100 μm.

- Origen en la red capilar vascular.
- Lumen mayoritariamente hiporreflectivo (puede ser hiperreflectivo) con una pared de marcada hiperreflectividad.
- Pueden asociar exudados lipídicos, casi siempre en forma de circinada.
- AGF: hiperfluorescentes en tiempos precoces con tinción marcada de la pared y fuga en tiempos tardíos.
- Origen:
 - Primario.
 - Secundario a diferentes patologías: RD, oclusiones venosas retinianas.
- Responden mal al tratamiento clásico:
 - Ofrecen resistencia al tratamiento con anti-VEGF.
 - El mejor tratamiento es el láser focal.

Valoración de la isquemia

La isquemia retiniana es una característica fundamental en la fisiopatología de la RD, tanto en su forma no proliferativa como en la proliferativa. Su identificación y cuantificación tienen implicaciones diagnósticas, pronósticas y terapéuticas. Actualmente, dos técnicas de imagen destacan en la evaluación de la perfusión retiniana: la AGF, considerada durante décadas la técnica de referencia, y la OCT-A, una herramienta más reciente, no invasiva y cada vez más extendida en la práctica clínica^{1,6}.

Tomografía de coherencia óptica

La OCT permite detectar diferentes signos que se atribuyen a isquemia retiniana:

- Lesiones retinianas isquémicas perivasculares¹¹ (RIPL, del inglés *retinal ischemic perivascular lesions*):
 - Aparecen como áreas focales de adelgazamiento de la capa nuclear interna, que dan un aspecto de ondulación a la CPE (fig. 13).
 - Traducen una hipoperfusión en el PCP.
 - Representan un daño vascular subclínico relacionado con patologías de alto riesgo cardiovascular (hipertensión arterial, enfermedad arterial coronaria, ictus, fibrilación auricular, estenosis carotídea, enfermedad de células falciformes, oclusión venosa retiniana y DM).
 - En el caso de la RD, se relaciona con una secuela de una isquemia focal aguda en el PCP por un enlentecimiento venoso. En la OCT se aprecia una hiperreflectividad en la capa plexiforme interna y capa plexiforme externa alrededor de la capa nuclear interna en el momento agudo, conocida como maculopatía media aguda paracentral (PAMM); sin embargo, con el tiempo se produce un adelgazamiento focal de la capa nuclear interna que corresponde con lesiones retinianas isquémicas perivasculares.
- Adelgazamiento de las capas internas: capa de fibras nerviosas, capa de células ganglionares y capa nuclear interna.

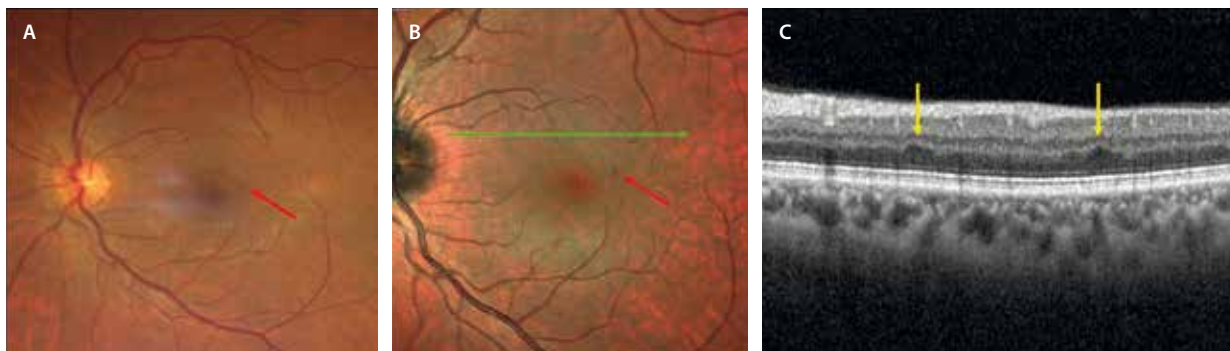


Figura 13. Lesiones retinianas isquémicas perivasculares. **A)** Retinografía que muestra un microaneurisma (flecha roja). **B)** Imagen multicolor, donde el microaneurisma se aprecia mejor al tener mayor contraste de imagen (flecha roja). **C)** La tomografía de coherencia óptica que corresponde a la flecha verde en la imagen multicolor (**B**) no muestra edema, pero para un caso de retinopatía diabética no proliferativa leve, se aprecian dos zonas focales de adelgazamiento de la capa nuclear interna con irregularidad en la capa plexiforme externa (aspecto de onda o pico), correspondiente a lesiones retinianas isquémicas perivasculares (flechas amarillas).

Imagen cortesía de la Dra. Rosa Dolz Marco.

- Desorganización de capas internas retinianas (DRIL): signo relacionado con áreas de no perfusión^{6,7}.

Angiografía con fluoresceína

La AGF ha sido el método diagnóstico clave en la evaluación de la microvascularización en la RD. Esta técnica permite visualizar con precisión las zonas de no perfusión capilar, los MA, la neovascularización y las fugas de fluoresceína que indican un aumento de la permeabilidad vascular.

La AGF sigue teniendo múltiples ventajas (tabla 6):

- Una de las mayores ventajas es su capacidad para ofrecer una evaluación dinámica de la circulación retiniana a través de distintas fases (arterial, venosa y tardía) que permite valorar las lesiones activas que fugan fluoresceína^{1,6}:
 - MA: es más precisa que la OCT-A en la detección de MA (fig. 14A)⁶.
 - Neovasos prerretinianos: estructuras vasculares arrosariadas que ofrecen una gran fuga en tiempos tardíos, diferenciándose así de las AMIR (figs. 5, 6, 7 y 14). En muchos casos se localizan en la periferia media, no siendo sencillo detectarlas con los mapas habituales de OCT-A, por lo que pueden pasar desapercibidas.
 - Aneurismas capilares retinianos: estructuras hiperfluorescentes, responsables de la cronicidad o recurrencia del EMD y de una escasa respuesta al tratamiento intravítreo⁹.

- Actualmente, mediante las técnicas de campo amplio (UW > 200°), la AGF es capaz de objetivar, además de la isquemia del polo posterior (fig. 14), la isquemia periférica extensa, que pasaría desapercibida en exploraciones limitadas al polo posterior, y que ha demostrado estar asociada con progresión de la enfermedad y desarrollo de proliferación neovascular (figs. 7, 8 y 15). La AGF-UW permite detectar 3,9 veces más áreas de no perfusión y 1,9 veces más neovasos prerretinianos⁶.

Sin embargo, la AGF no está exenta de limitaciones (tabla 6):

- Es una técnica invasiva que requiere la inyección intravenosa de fluoresceína, con el consiguiente riesgo de reacciones adversas, que van desde náuseas hasta, en casos excepcionales, anafilaxia^{1,6}.
- La fuga de fluoresceína en el árbol vascular retiniano cuando hay edema macular extenso puede dificultar la detección de áreas de no perfusión, incluso impedir delimitar con precisión la zona avascular foveal (fig. 15)⁶.
- La imagen obtenida en la AGF es una imagen plana en dos dimensiones, que no permite diferenciar los distintos plexos capilares retinianos, no objetivando el PCP de manera independiente.
- Además, para hacer una AGF se precisa tiempo de adquisición, buenos medios y cooperación del paciente, lo que puede limitar su uso repetido para un seguimiento estrecho.

Tabla 6. Ventajas y desventajas de la angiografía con fluoresceína y de la angiografía por tomografía de coherencia óptica

	Angiografía con fluoresceína	Angiografía por tomografía de coherencia óptica
Ventajas	<ul style="list-style-type: none"> • Evaluación dinámica (fugas): microaneurismas, neovasos • Campo amplio: isquemia periférica 	<ul style="list-style-type: none"> • Segmentación por plexos: tridimensional • Cuantificación objetiva • Seguimiento no invasivo
Desventajas	<ul style="list-style-type: none"> • Imagen plana: bidimensional • Invasiva 	<ul style="list-style-type: none"> • Campo limitado (la mayoría 6 x 6; algunos 12 x 12) • Artefactos

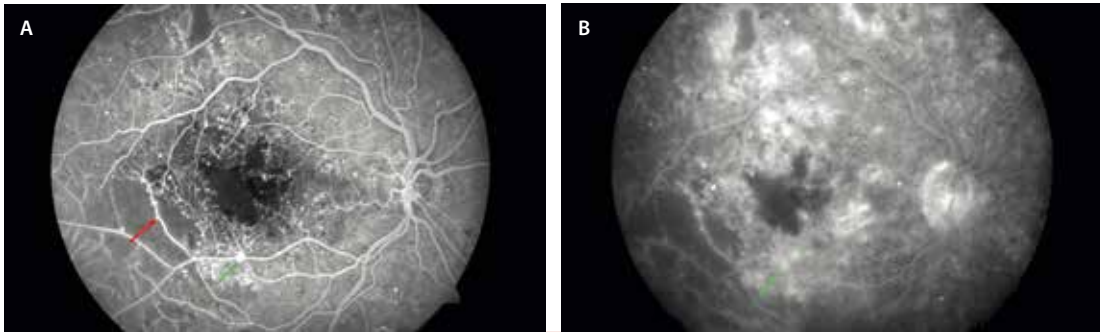


Figura 14. Isquemia en el polo posterior en un caso de retinopatía diabética proliferativa. Angiografía con fluoresceína en tiempos precoces (A) y tardíos (B). A) Se aprecia una rotura de la zona avascular foveal con agrandamiento de esta. Se observan múltiples puntos hiperfluorescentes que fugan en tiempos tardíos (B) correspondientes a microaneurismas. Asimismo, en zonas de isquemia paramacular se observan otros puntos hiperfluorescentes con forma de bulbo y situados en el borde de un vaso sanguíneo (flecha roja), que no fugan tanto, correspondientes a anomalías microvasculares intraretinianas. Por último, hay otras estructuras que son altamente hiperfluorescentes y fugan en tiempos tardíos (flecha verde), que corresponden a neovasos retinianos.

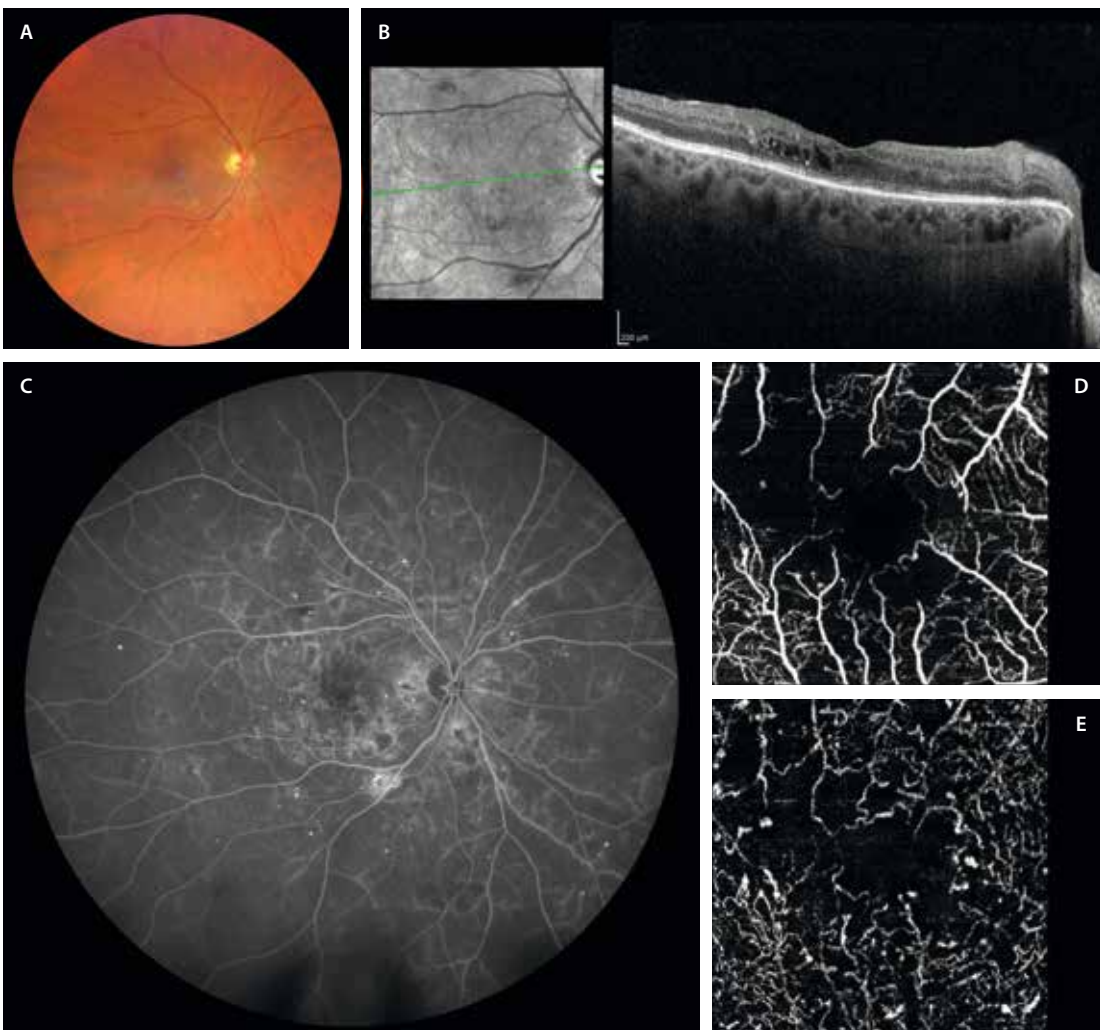


Figura 15. Diferencias en la evaluación de la isquemia entre la angiografía con fluoresceína y la angiografía por tomografía de coherencia óptica. A) Retinografía que muestra la presencia de microaneurismas, así como alguna microhemorragia. B) En la tomografía de coherencia óptica se observa un discreto edema de capas medias adyacente a un microaneurisma, existiendo un cierto adelgazamiento retiniano y atenuación de las capas externas. C) La angiografía con fluoresceína muestra múltiples áreas de fuga vascular que afectan al polo posterior (dificultando la valoración de la zona avascular foveal) y a la periferia (donde sí se pueden ver áreas de isquemia). D) Imagen *en face* de la angiografía por tomografía de coherencia óptica del plexo capilar superficial, donde se aprecia una irregularidad de la zona avascular foveal y agrandamiento de esta, además de una disminución de la densidad capilar. E) Imagen *en face* de la angiografía por tomografía de coherencia óptica del plexo capilar profundo, donde se ve con mayor claridad esa irregularidad y agrandamiento de la zona avascular foveal, con mucha más definición que con la angiografía con fluoresceína; asimismo, se aprecian múltiples microaneurismas. Imagen cortesía de la Dra. Rosa Dolz Marco.

Angiografía por tomografía de coherencia óptica

La OCT-A ha revolucionado la imagen retiniana al permitir una visualización tridimensional y segmentada de la vascularización sin necesidad de fluoresceína intravenosa.

En el contexto de la isquemia por RD, la OCT-A (tabla 6):

- Facilita una evaluación precisa de la zona avascular foveal (figs. 2B y 2C, 2E y 2F, y 15D y 15E)^{5,6,12}.
- Permite la cuantificación objetiva de la densidad capilar y áreas de no perfusión¹².
- Hace posible detectar AMIR sutiles, incluso antes de que sean visibles clínicamente⁵.
- Es especialmente útil para analizar el PCS y el PCP por separado (fig. 15D y 15E), lo que ha demostrado gran valor en la evaluación pronóstica del daño microvascular, dado que el compromiso del PCP se asocia con peor agudeza visual⁶.
- Hay estudios que sugieren que la isquemia de polo posterior ocurre antes que la isquemia periférica, por lo que la OCT-A podría añadir más valor al pronóstico que la detección de la isquemia periférica mediante AGF¹².
- Permite detectar áreas de no perfusión en la coriocapilar, en muchos casos relacionadas con una afectación del epitelio pigmentario de la retina y de las capas externas de la retina. Es la llamada «corioidopatía diabética»⁶.

La cualidad de ser rápida y no invasiva la convierte en una herramienta ideal para el seguimiento de pacientes, ya que permite realizar estudios frecuentes sin exposición a colorantes o efectos secundarios. Además, su integración con la OCT estructural facilita la correlación con EMD y otros hallazgos anatómicos.

No obstante, la OCT-A presenta limitaciones importantes (tabla 6):

- No detecta fugas de forma directa, lo que impide evaluar la permeabilidad vascular, aspecto fundamental en la valoración del edema y la actividad neovascular.

- Su campo de imagen es limitado (generalmente, hasta 12 × 12 mm), por lo que no permite una visualización periférica comparable a la AGF de campo amplio⁶.
- Es susceptible a artefactos por movimiento ocular, errores de segmentación y opacidades de medios, lo que puede afectar a la calidad y la interpretación de los hallazgos.

Conclusión

En la práctica clínica, la combinación de las dos técnicas proporciona la información más completa:

- La AGF se reserva para la evaluación inicial, detección de neovascularización, perfusión periférica y planificación terapéutica.
- La OCT-A se utiliza para el seguimiento detallado de la perfusión macular, especialmente en pacientes sin edema macular o tras la resolución del mismo, tratándose de una técnica no invasiva.

La combinación de ambas técnicas, además, mejora el diagnóstico, la toma de decisiones y el seguimiento personalizado de los pacientes diabéticos.

Resumen

- La **OCT** permite un diagnóstico y un seguimiento precisos del EMD de forma no invasiva.
- Hay numerosos **biomarcadores pronósticos y predictivos** de respuesta al tratamiento.
- La **AGF** sigue siendo el *gold standard* para el diagnóstico de isquemia y neovascularización retiniana. Imprescindible el campo amplio.
- La **OCT-A** puede valorar la zona avascular foveal y detectar las áreas de isquemia en la retina central, evitando así el uso de pruebas invasivas.

Bibliografía

1. Pareja Ríos A, López Gálvez M. Manejo de las complicaciones oculares de la diabetes: retinopatía diabética y edema macular. Sociedad Española de Retina y Vítreo; 2019. Disponible en: https://serv.es/wp-content/pdf/guias/Guia_SERV_03_terceraRevision.pdf
2. Wilkinson CP, Ferris FL 3rd, Klein RE, Lee PP, Agardh CD, Davis M, et al. Proposed international clinical diabetic retinopathy and diabetic macular edema disease severity scales. *Ophthalmology*. 2003;110(9):1677-82.
3. Silva PS, Cavallerano JD, Haddad NMN, Kwak H, Dyer KH, Omar AF, et al. Peripheral lesions identified on ultrawide field imaging predict increased risk of diabetic retinopathy progression over 4 years. *Ophthalmology*. 2015;122(5):949-56.
4. Price LD, Au S, Chong NV. Optomap ultrawide field imaging identifies additional retinal abnormalities in patients with diabetic retinopathy. *Clin Ophthalmol*. 2015;9:527-31.
5. Ding X, Romano F, Garg I, Gan J, Vingopoulos F, Garcia MD, et al. Expanded field OCT angiography biomarkers for predicting clinically significant outcomes in non-Proliferative Diabetic Retinopathy. *Am J Ophthalmol*. 2025;270:216-26.
6. Parravano M, Cennamo G, Di Antonio L, Grassi MO, Lupidi M, Rispoli M, et al. Multimodal imaging in diabetic retinopathy and macular edema: an update about biomarkers. *Surv Ophthalmol*. 2024;69(6):893-904.
7. Munk MR, Somfai GM, De Smet MD, Donati G, Menke MN, Garweg JG, et al. The role of intravitreal corticosteroids in the treatment of DME: predictive OCT biomarkers. *Int J Mol Sci*. 2022;23(14):7585.
8. Panozzo G, Franzolin E, Giannarelli D, Dalla Mura G, Longo R, Cicinelli MV, et al. Validation of ESASO classification of diabetic maculopathy. *Eur J Ophthalmol*. 2024;34(2):497-501.

9. Wessel MM, Nair N, Aaker GD, Ehrlich JR, D'Amico DJ, Kiss S. Peripheral retinal ischaemia, as evaluated by ultra-widefield fluorescein angiography, is associated with diabetic macular oedema. *Br J Ophthalmol*. 2012;96(5):694-8.
10. Popović MM, Feo A, Sadda SR, Freund KB, Muni RH, Munk MR, et al. Large retinal capillary aneurysm: a Delphi consensus study and updated nomenclature for a signature optical coherence tomography lesion: a Delphi consensus study and updated nomenclature for a signature optical coherence tomography lesion. *Retina*. 2025;45(8):1451-9.
11. Limoli C, Khalid H, Wagner SK, Huemer J. Retinal ischemic perivascular lesions (RIPLs) as potential biomarkers for systemic vascular diseases: a narrative review of the literature. *Ophthalmol Ther*. 2025;14(6):1183-97.
12. Marques IP, Reste-Ferreira D, Santos T, Mendes L, Martinho AC-V, Yamaguchi TCN, et al. Progression of capillary hypoperfusion in advanced stages of nonproliferative diabetic retinopathy: 6-month analysis of RICHARD study. *Ophthalmol Sci*. 2025;5(2):100632.

Introducción

Las oclusiones vasculares de la retina ocurren por una interrupción en el flujo de una vena o una arteria retiniana. Esto supone una carencia de oxígeno importante, con la consiguiente disminución de visión indolora en estos pacientes. Su estudio y conocimiento son relevantes, dado que en ocasiones se trata de una emergencia médica donde el control de los factores de riesgo es fundamental.

En este capítulo se detallan las principales características de cada uno de los subtipos de oclusión vascular, destacando los hallazgos de imagen multimodal.

Maculopatía media aguda paracentral

Concepto

La maculopatía media aguda paracentral (*paracentral acute middle maculopathy*, PAMM) es un signo tomográfico que indica la existencia de hipoperfusión a nivel del plexo capilar profundo (PCP). Se identifica en la imagen de la tomografía de coherencia óptica (OCT) como una lesión hiperreflectiva en banda que afecta de forma aguda a la capa plexiforme interna (CPI) y a la capa plexiforme externa (CPE), alrededor de la capa nuclear interna (CNI), produciéndose un adelgazamiento de esta en la fase crónica¹.

La PAMM, como se ha apuntado previamente, hace referencia a un signo tomográfico, y no a una enfermedad. En consecuencia, no es un signo específico de una patología, pudiendo ser identificado en diferentes enfermedades vasculares retinianas, así como en enfermedades sistémicas donde característicamente haya un déficit de retorno venoso o hipervisibilidad^{1,2}. Inicialmente, fue considerada una variante de la neurorretinopatía macular aguda (NMA); sin embargo, en la actualidad se considera una entidad diferente².

Fisiopatología

El mecanismo asociado con la PAMM sigue siendo objeto de investigación, pero existe consenso en que se debe principalmente a la hipoxia isquémica subletal aguda del tejido retiniano medio^{1,2}. Estudios con angiografía por

OCT (OCT-A) han reportado cambios en la vasculatura del plexo capilar intermedio y del PCP, territorio correspondiente a las vénulas (estructuras vasculares retinianas más profundas y, por tanto, más susceptibles), y a capilares que conectan las vénulas con las arteriolas².

- La isquemia comienza en el PCP².
- Al comienzo, se extiende lateralmente, siguiendo un patrón *fern-like*, «en helecho» o globular focal².
- Se extiende, finalmente, de manera vertical y superficialmente, hacia capilares y arteriolas: patrón arteriolar².

Características clínicas

La PAMM puede ser unilateral o bilateral. Los pacientes con PAMM suelen presentar la aparición repentina de uno o varios escotomas paracentrales (fig. 1C), y pueden quejarse de visión central borrosa o dificultad para enfocar. La agudeza visual es normal o está ligeramente disminuida. La edad media de presentación es de 49 a 53 años, sin predilección por un sexo¹.

Pruebas diagnósticas e imagen multimodal

- El examen del fondo de ojo (retinografía) puede ser macroscópicamente normal o presentarse como un área de blanqueamiento o de color grisáceo en la retina paracentral (fig. 1A)^{1,2}.
- Angiografía con fluoresceína (AGF): esta prueba no puede distinguir claramente entre plexos vasculares. Sin embargo, sí muestra hallazgos relacionados con la etiología subyacente. Los reportes publicados sobre PAMM han mostrado diversos hallazgos en la AGF, incluyendo la ausencia de cambios vasculares (fig. 2B), el retraso en el llenado de las áreas correspondientes a las lesiones (enlentecimiento vascular) y pequeñas áreas de hipofluorescencia (hipoperfusión)^{1,2}.
- Imagen cercana a la infrarroja (NIR): es una herramienta útil para detectar las lesiones de PAMM, que se describen como áreas oscuras, hiporreflectivas (fig. 2, flecha verde), bien delimitadas, incluso cuando la lesión es pobremente demostrable mediante oftalmoscopia, siendo útil como mapa localizador de cribado¹.
- OCT:
 - En la fase aguda, la PAMM aparece como una banda hiperreflectiva a nivel de la CPI y CPE alrededor de la CNI (fig. 2C1).

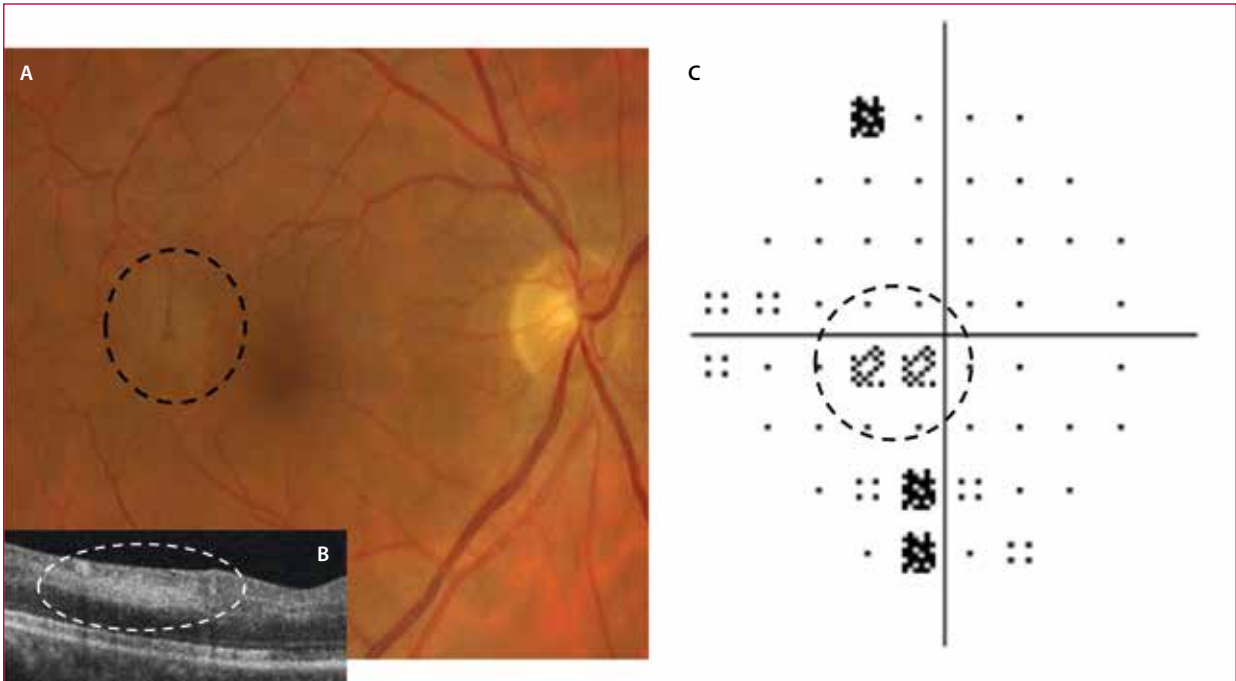


Figura 1. Fotografía de fondo de ojo en color (A), corte tomográfico (B-scan) (B) y campo visual (C), de un paciente con maculopatía media aguda paracentral en su ojo derecho. A) Lesión blanquecina/grisácea paracentral temporal superior en la imagen de fotografía de fondo de ojo en color. B) Hiperreflectividad en banda de la capa nuclear interna en la imagen de la tomografía de coherencia óptica. C) Escotoma paracentral nasal inferior en el campo visual de su ojo derecho.

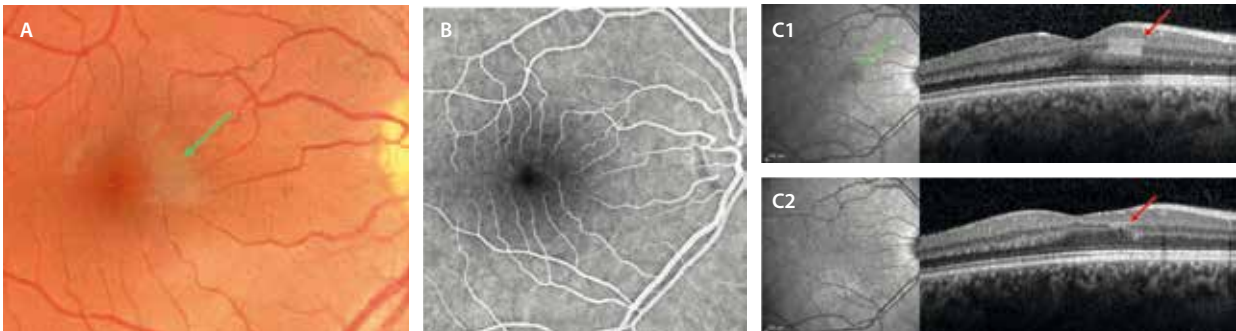


Figura 2. Maculopatía media aguda paracentral. A) Retinografía donde se observa un área de blanqueamiento focal (flecha verde). B) La imagen de la angiografía con fluoresceína no muestra defectos de perfusión. C1) En la imagen de la tomografía de coherencia óptica destaca una hiperreflectividad focal en las capas plexiforme interna y capa plexiforme externa (flecha roja), que coincide con el área hiporreflectiva en la imagen infrarroja (flecha verde). C2) En la fase atrófica se observa un adelgazamiento de la capa nuclear interna (flecha roja).

- En la fase crónica, se produce una atrofia o adelgazamiento de la CNI (fig. 2C2)¹.
- OCT-A: esta tecnología ha hecho posible visualizar la isquemia existente en el plexo capilar intermedio y el PCP, tanto en la fase aguda como en la crónica, apreciándose una extensión al plexo capilar superficial (PCS) en patrones arteriulares³.
- *En face* OCT: destaca la importancia de esta prueba en la evaluación de la isquemia. Se han identificado tres patrones de distribución de la PAMM en función de la hiperreflectividad mediante una combinación de tecnología *en face* OCT y OCT-A (fig. 3). Estos patrones se asocian con los mecanismos de isquemia microvascular retiniana (tabla 1)².

Neurorretinopatía macular aguda

La NMA es un trastorno retiniano poco frecuente que afecta a la CPE y a la capa de las fibras de Henle⁴.

Características clínicas

Las pacientes con NMA suelen ser jóvenes (20-30 años), caucásicas y predominantemente mujeres (85%)^{4,5}.

Generalmente, las pacientes refieren^{4,5}:

- Fotopsias agudas y sintomáticas.
- Escotomas paracentrales asociados con una pérdida leve de visión. Habitualmente, la visión mejora con el tiempo, pero los escotomas persisten.

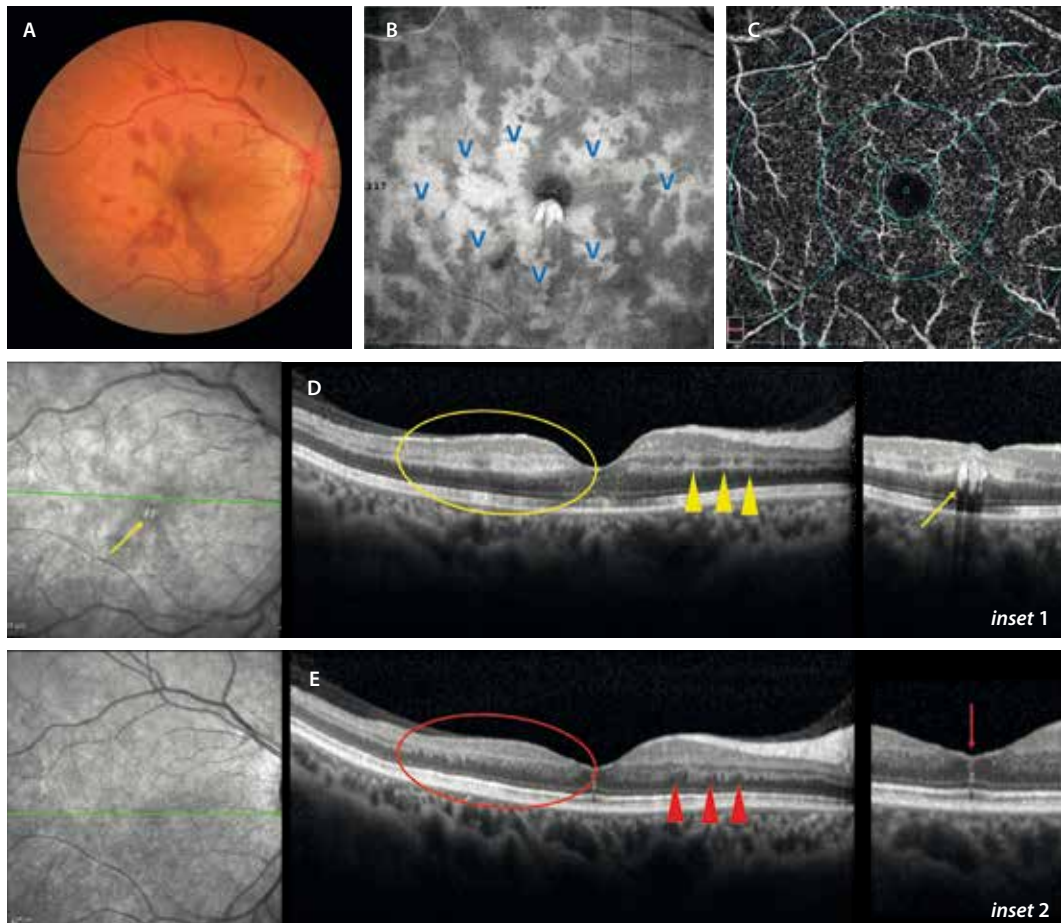


Figura 3. Maculopatía media aguda paracentral en «helecho». **A)** Oclusión venosa con predominio de hemorragias en la capa de fibras de Henle, de aspecto petaloideo, apuntando hacia la fóvea y que traduce congestión venosa. **B)** Imagen *en face* de la tomografía de coherencia óptica estructural con hiperreflectividad «en helecho» perivenular (V azul). Existe una correlación perfecta con las vénulas en el plexo capilar profundo que se observa en la imagen *en face* de la angiografía por tomografía de coherencia óptica (**C**). **D)** La tomografía de coherencia óptica muestra zonas de maculopatía media aguda paracentral más extensas (círculo amarillo) con hiperreflectividad en las capas plexiforme interna y plexiforme externa, y, asimismo, otras zonas de maculopatía media aguda paracentral parcheada más focales (triángulos amarillos). Además, en un corte inferior (flecha amarilla), se aprecian las fibras de Henle como lesiones hiperreflectivas verticales en las capas medias con sombra posterior (flecha amarilla, *inset 1*). **E)** Pasados varios meses, el cuadro clínico se resuelve y la hiperreflectividad de capas medias conduce a un adelgazamiento de la capa nuclear interna en toda la zona (círculo rojo), y las zonas focales de maculopatía media aguda paracentral pasan a zonas de adelgazamiento focal de la capa nuclear interna (triángulos rojos) o lesiones isquémicas retinianas perivasculares. Por otro lado, la capa de fibras de Henle puede persistir como finas líneas hiperreflectivas verticales (flecha roja).

Tabla 1. Patrones descritos en las imágenes de la tomografía de coherencia óptica *en face* para la maculopatía media aguda paracentral, su apariencia y presunto mecanismo etiopatogénico

	Arterioar	Globular	Fern-like o helecho
Forma	Áreas extensas «en BANDA» alrededor de las arteriolas	Áreas multifocales o GLOBULARES	Áreas focales multilobulares alrededor de las vénulas
Significado	Oclusión arteriolar real	Isquemia capilar o capilar distal No oclusión real • Hipoperfusión • Oclusión con reperfusión (occlusión transitoria)	Isquemia capilar perivenular
Angiografía	+ (isquemia clara)	– (solo retraso)	– (solo retraso)
Causa	OACR, ORAR, OACLR	OVCR, ORVR, OACLR	OVCR, ORVR Leve o preocclusión
Pronóstico	Malo	Regular	Bueno

OACLR: oclusión arterial cilioretiniana; OACR: oclusión de la arteria central de la retina; ORAR: oclusión de rama arterial retiniana; ORVR: oclusión de rama venosa retiniana; OVCR: oclusión de la vena central de la retina.

Etiopatogenia

La naturaleza del origen primario de la NMA no está clara, habiéndose sugerido tanto un origen isquémico como inflamatorio^{4,5}.

Gracias a los avances en la OCT y en la OCT-A se postula un déficit de perfusión que afecta al PCP como causa principal. Sin embargo, también hay estudios con OCT-A que demuestran que podrían estar relacionadas alteraciones del flujo en la coriocapilar, siendo esta una teoría menos aceptada^{4,5}.

En la mayoría de las ocasiones, no se identifica una causa o desencadenante previo, pero los cambios de NMA observables en las imágenes de la OCT han sido vinculados con^{4,5}:

- Enfermedad pseudogripal inespecífica o fiebre.
- COVID.
- Uso de anticonceptivos orales.
- Consumo de cafeína.
- Migraña.
- Exposición a epinefrina o efedrina.
- Shock sistémico.
- Pancreatitis autoinmune, entre otras causas autoinmunitarias. Existen patologías autoinmunes que cursan con una inflamación sistémica responsable de la formación de microtrombos, los cuales causan la oclusión de vasos pequeños, produciendo una isquemia retiniana, por ejemplo, casos de pancreatitis retiniana.

Características de imagen multimodal

- Retinografía a color^{4,5}:
 - Lesiones múltiples, bien definidas, no elevadas, en forma de cuña, en una disposición de pétalos de flor alrededor del centro de la mácula. En algunos casos, las lesiones son redondas u ovaladas.
 - El color de las lesiones varía de rojizo a marrón, dependiendo del grado de pigmentación del fondo de ojo (fig. 4A). Ocasionalmente, se producen hemorragias retinianas.
 - Los vasos retinianos y el disco óptico son normales.
- Campo visual^{4,5}:
 - Permite caracterizar la función visual.
 - La mayoría de los ojos con NMA presentan uno o más escotomas paracentrales agudos, correspondiéndose las anomalías del campo visual con la forma y la ubicación de la lesión clínica⁵. Los cambios persisten en tiempo hasta en el 50% de los casos.
- AGF y angiografía con verde de indocianina (AVI)^{4,5}: permite evaluar la integridad vascular y el estado de perfusión. A pesar de ser normales en los casos de NMA, pueden ser útiles para descartar otras causas de pérdida aguda de la visión, incluidos los síndromes de puntos blancos, que también cursan con fotopsias y escotomas.
- Autofluorescencia^{4,5}: las imágenes de autofluorescencia no muestran hallazgos destacables (fig. 4D).

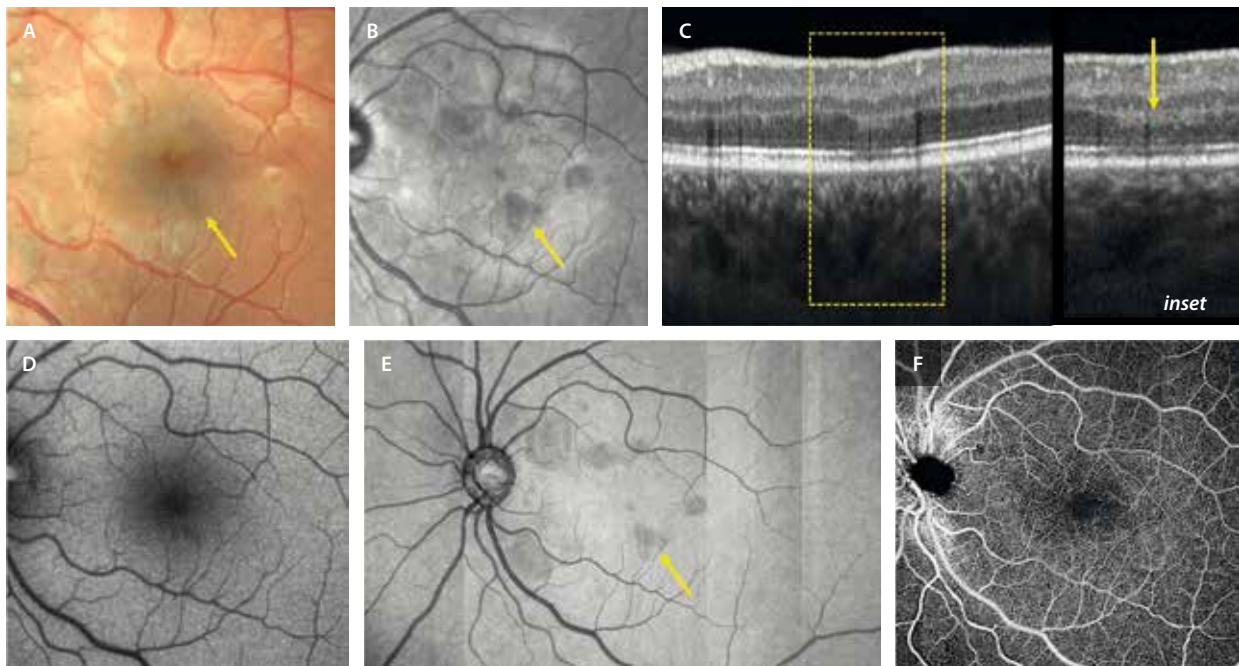


Figura 4. Imagen multimodal de una neurorretinopatía macular aguda. Representa un caso de una mujer joven que tomaba anticonceptivos orales y describió un escotoma paracentral agudo. **A)** Retinografía a color. La flecha amarilla describe áreas de oscurecimiento de la retina triangulares con la punta hacia la fovea. Esa misma zona se ve como un área hiporreflectiva en la imagen infrarroja (**B**) y como un área de hiperreflectividad en la capa plexiforme externa en la imagen de la tomografía de coherencia óptica. **C)** Esa hiperreflectividad produce una hiporreflectividad en las capas externas infrayacentes (sombra por bloqueo, ver *inset*). **D)** Autofluorescencia de aspecto normal. **E)** Imagen *en face* de la tomografía de coherencia óptica segmentando las capas externas, donde se ven las áreas hiporreflectivas que coinciden con las lesiones de la imagen infrarroja en **B**. **F)** Imagen *en face* de la angiografía por tomografía de coherencia óptica con aspecto de reducción de la densidad capilar perifoveal.

- OCT de dominio espectral^{4,5}:
 - La NMA se caracteriza por una hiperreflectividad en la CPE/capa de fibras de Henle (fig. 4C, *inset*), en estrecha relación con el PCP. Generalmente, hay un gradiente de progresión descendente, evidenciándose hiperreflectividad en la capa nuclear externa (CNE), zona de elipsoides (*ellipsoid zone*, EZ) y zona de interdigitaciones (*interdigitation zone*, IZ) del epitelio pigmentario de la retina⁴.
 - Las lesiones siguen un curso de resolución autolimitada con adelgazamiento de la CNE y EZ/IZ. Son las áreas de disrupción en EZ/IZ las que están relacionadas con la persistencia de escotomas en el campo visual.
- Imagen de reflectancia cercana a infrarroja (NIR)^{4,5}:
 - Se trata de una herramienta diagnóstica muy útil que permite detectar las lesiones de NMA como lesiones hiporreflectivas con márgenes bien delimitados y ubicados excéntricamente dentro de la región perifoveal (fig. 4B). Esta reflectividad es máxima en la fovea y parafovea, donde la orientación oblicua de la capa de las fibras de Henle es máxima.
 - La obtención de imágenes de infrarrojo puede ser la modalidad de imagen más sensible para diagnosticar una NMA y puede mostrar signos que podrían pasar desapercibidos mediante la fotografía de fondo de ojo en color, la exploración clínica o, incluso, mediante la exploración con OCT.
- OCT-A^{4,5}:
 - El PCS es normal. Se observa una atenuación y reducción del flujo sanguíneo en el PCP, correlacionándose las zonas de hiperreflectividad en la OCT a nivel de la CPE y la capa de las fibras de Henle con estas áreas de no perfusión.
 - La atenuación de la coriocapilar podría deberse a artefactos de proyección de las áreas hiperreflectivas en capas medias.
 - La imagen estructural *en face* de la OCT es muy útil, ya que permite visualizar las lesiones cuneiformes o petaloideas, hiporreflectivas, al segmentar las capas externas (fig. 4C), correspondiendo a las áreas de

disrupción de la EZ/IZ. El número de lesiones, su forma, tamaño y grado de reflectividad se correlacionan con el grado y el número de escotomas.

En la tabla 2 se resumen las principales diferencias entre la PAMM y la NMA.

Oclusiones venosas de la retina

La oclusión venosa retiniana (OVR) es la segunda causa más frecuente de pérdida de visión de origen vascular, después de la retinopatía diabética. En un estudio poblacional, se demostró que, en mayores de 30 años, la prevalencia es del 0,52 % para la OVR general, siendo del 0,6-1,2 % para la oclusión de rama venosa retiniana (ORVR), y del 0,1-0,4 % para la oclusión de la vena central de la retina (OVCR)^{6,7}.

Su prevalencia aumenta con la edad, siendo más frecuente en mayores de 65 años, sin diferencia entre sexos⁶⁻⁸. Es una patología cuya incidencia ha aumentado en los últimos años, y tiene una relación directa con el aumento de la incidencia de los eventos cardiovasculares.

Las OVR se clasifican en⁶:

- Oclusión de vena central de la retina (OVCR).
- Oclusión hemicentral: oclusión de la rama principal superior o inferior a nivel papilar pero dentro de la papila. Se comporta como una OVCR. Es importante diferenciarla de la oclusión hemisférica o hemirretiniana, donde la oclusión ocurre a nivel papilar pero fuera de la papila, viéndose afectada toda la hemirretina superior o inferior. Se trata de un subtipo de ORVR.
- Oclusión de rama venosa retiniana (ORVR).

Asimismo, todas ellas tienen dos formas de presentación o comportamiento⁶:

- Isquémica.
- No isquémica o edematosa.

Tabla 2. Diferencias entre la maculopatía media aguda paracentral y la neurorretinopatía macular aguda

	Maculopatía media aguda paracentral	Neurorretinopatía macular aguda
Retinografía	<ul style="list-style-type: none"> • Normal • Ligeramente blanquecina 	<ul style="list-style-type: none"> • Rojizas/marronáceas • Cuneiformes/petaloides
Infrarroja	<ul style="list-style-type: none"> • Área/s hiporreflectivas 	<ul style="list-style-type: none"> • Áreas hiporreflectivas
OCT	<ul style="list-style-type: none"> • AGUDA: hiperreflectividad de CPI + CPE • CRÓNICA: adelgazamiento CNI 	<ul style="list-style-type: none"> • AGUDA: hiperreflectividad de CPE/CFH → + CNE, EZ/IZ • CRÓNICA: adelgazamiento CNE + EZ/IZ
En face OCT	<ul style="list-style-type: none"> • Áreas hiperreflectivas con varios patrones: helecho, globular, arteriolar 	<ul style="list-style-type: none"> • Áreas hiporreflectivas petaloideas segmentando las capas EZ/IZ
En face OCT-A	<ul style="list-style-type: none"> • Ausencia de flujo en el PCP • Puede haber ausencia de flujo en el PCS 	<ul style="list-style-type: none"> • Reducción de flujo en el PCP • PCS normal • La CC puede mostrar áreas de no flujo (proyección)

CC: coriocapilar; CFH: capa de fibras de Henle; CNE: capa nuclear externa; CNI: capa nuclear interna; CPE: capa plexiforme externa; CPI: capa plexiforme interna; EZ: zona de elipsoides; IZ: zona de interdigitaciones; OCT: tomografía de coherencia óptica; OCT-A: angiografía por tomografía de coherencia óptica; PCS: plexo capilar superficial; PCP: plexo capilar profundo.

A continuación, se explican las diferencias en cuanto a la etiopatogenia y comportamiento, así como las principales características de imagen multimodal de cada una de las diferentes entidades.

Oclusión de rama venosa retiniana

La ORVR es el subtipo más frecuente de oclusión venosa, con una prevalencia que oscila entre 0,6-1,2%⁶.

Causas

Aunque, por lo general, el factor etario (personas mayores de 50 años) es el denominador común, y siendo las causas de la ORVR diferentes a las de la OVCR, es la hipertensión arterial el determinante principal en los casos de ORVR. A su vez, las causas difieren entre los pacientes mayores y los menores de 50 años, siendo imprescindible estudiar a este segundo grupo⁶⁻⁸.

Las **principales causas** se detallan en la tabla 3⁷.

Tabla 3. Principales causas de oclusión venosa retiniana por grupo de edad (mayor y menor de 50 años de edad)

> 50 años	< 50 años
<ul style="list-style-type: none"> • HIPERTENSIÓN ARTERIAL (cruce arteriovenoso) – <i>Pese al control de la hipertensión arterial, la presencia de cruces arteriovenosos y esclerosis vascular actúan como factores independientes</i> • Dislipemia • Diabetes <i>mellitus</i> 	<ul style="list-style-type: none"> • Enfermedades infecciosas • Enfermedades inflamatorias • Causas de hipercoagulabilidad

Cuándo realizar pruebas complementarias en las ORV⁶⁻⁸:

- < 50 años.
- Casos bilaterales.
- Antecedente personal de coagulopatías.
- Signos inflamatorios.

El estudio analítico que se debe solicitar se resume en la tabla 4⁶⁻⁸.

Subtipos

La ORVR típicamente se localiza en un cruce arteriovenoso y se clasifica en tres subgrupos en función de la localización de la oclusión⁶⁻⁸:

- ORVR principal o mayor: oclusión de rama de primer orden fuera de la papila, pero con afectación de ramas maculares.
 - Isquémica: 2/3 de los casos. Solo en estos casos podrían aparecer neovasos retinianos.
 - No isquémica: 1/3 de los casos.

Tabla 4. Estudio analítico adicional en pacientes menores de 50 años de edad, casos bilaterales, historia de coagulopatías y presencia de signos inflamatorios

Pruebas analíticas adicionales en: < 50 años, casos bilaterales, historia de coagulopatías, signos inflamatorios

- Homocisteína (+ vitamina B₁₂)
- Anticuerpos antifosfolípido: anticoagulante lúpico y anticuerpos anticardiolipina
- Proteína C y proteína S
- Antitrombina III
- Factor V Leyden
- Factor XII
- Mutación gen protrombina (*G20210A*)
- Estudio de sífilis: pruebas treponémicas y no treponémicas
- QuantiFERON® y test de Mantoux
- Enzima convertidora de la angiotensina

- ORVR macular o menor: afectación de una sola rama macular.
- Oclusión hemisférica o hemirretiniana: el proceso oclusivo involucra a una hemirretina debido a un cruce arteriovenoso en el disco óptico o en su proximidad. Comparte la misma patogenia y características clínicas que la ORVR mayor o principal.

Hay casos mixtos de ORVR y oclusión de rama arterial retiniana (ORAR). En estos pacientes, la severidad del caso dependerá del grado de oclusión y de la superficie de retina afectada (fig. 5).

Fisiopatología

La fisiopatología de la ORVR radica en la hipertensión arterial como causa principal, siendo el cruce arteriovenoso el signo principal que se objetiva en el fondo de ojo⁹:

- Existe una **aterosclerosis arterial**, produciéndose cambios degenerativos de la pared, que inducen una compresión mecánica que altera la hemodinámica vascular.
- Asimismo, el **signo de cruce arteriovenoso** produce una compresión mecánica directa. Es la adventicia de la arteria la que presiona la vena que se ocluye focalmente.
- Esta **compresión mecánica** produce:
 - Por un lado, un **daño endotelial**, el cual será el responsable de la liberación de factor de crecimiento endotelial vascular y del aumento de la permeabilidad vascular.
 - Por otro lado, un flujo turbulento, dando lugar a una **hipercoagulabilidad o hiperviscosidad**, responsable de un enlentecimiento del circuito vascular, el cual promueve la agregación celular y favorece la formación de un trombo.

Los mecanismos involucrados en su patogénesis pueden resumirse, por tanto, por la famosa **triada de Virchow**

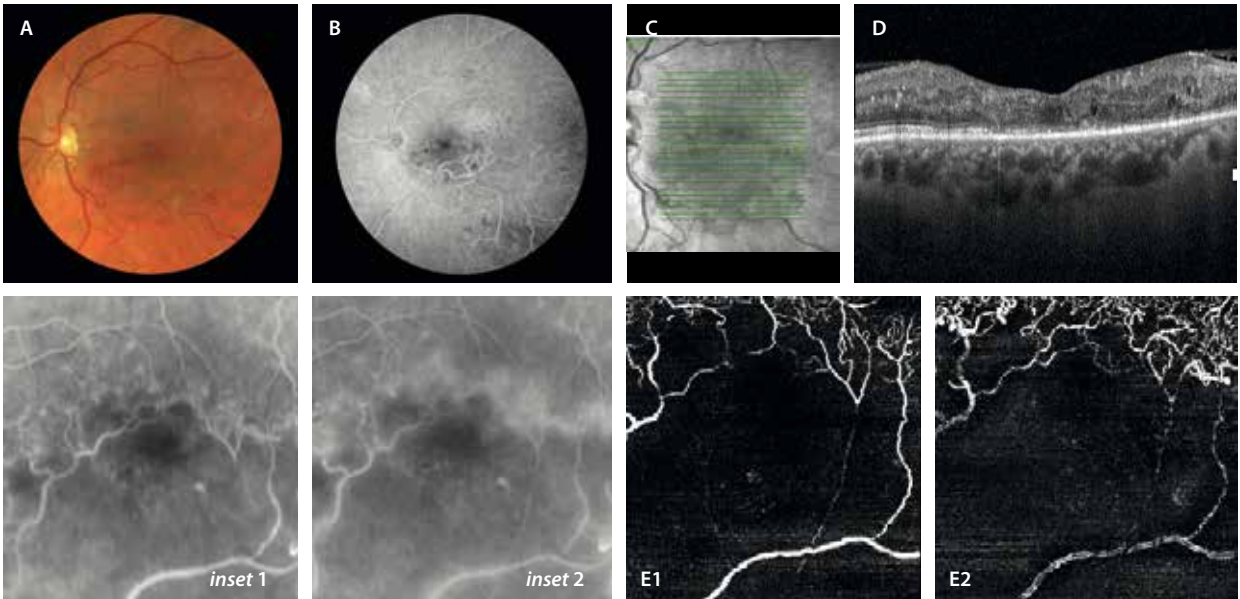


Figura 5. Caso de oclusión mixta de rama venosa retiniana y rama arteriolar retiniana. **A)** La retinografía muestra tanto una oclusión de la vena temporal inferior, como una oclusión y segmentación de la rama arteriolar, observándose ramas maculares exangües. **B)** La angiografía con fluoresceína muestra un área macular sin flujo vascular. Además, dada la gran isquemia, aparecen colaterales en el rafe medio que se ven como pequeños vasos hiperfluorescentes (*inset 1*), que fugan mínimamente en tiempos tardíos (*inset 2*). **C)** La imagen cercana a la infrarroja muestra una hiporreflectividad difusa por la isquemia y el adelgazamiento tisular. **D)** La tomografía de coherencia óptica muestra un adelgazamiento generalizado de la retina, a expensas tanto de las capas internas como de las externas. La angiografía por tomografía de coherencia óptica permite ver un déficit de señal de flujo profundo y extenso a nivel foveal y parafoveal, tanto en el plexo capilar superficial (**E1**), como en el plexo capilar profundo (**E2**). Es un caso de mal pronóstico.

(fig. 6): cambios hemodinámicos, daño endotelial vascular y un estado de hipercoagulabilidad^{9,10}.

Oclusión de la vena central de la retina

La OVCR es el subtipo menos frecuente, con una prevalencia que oscila entre 0,1 y 0,4%, apareciendo normalmente en personas mayores de 50 años, al igual que la ORVR⁶⁻⁸.

Causas

La OVCR afecta a todo el sistema venoso retiniano. Existe una obstrucción o disminución significativa del flujo venoso localizado a nivel de la lámina cribosa del disco óptico⁶⁻⁸.

Por lo tanto, las causas de la OVCR tienen una mayor relación con un origen compresivo a nivel papilar. Entre los determinantes locales, destaca el glaucoma. Por otro

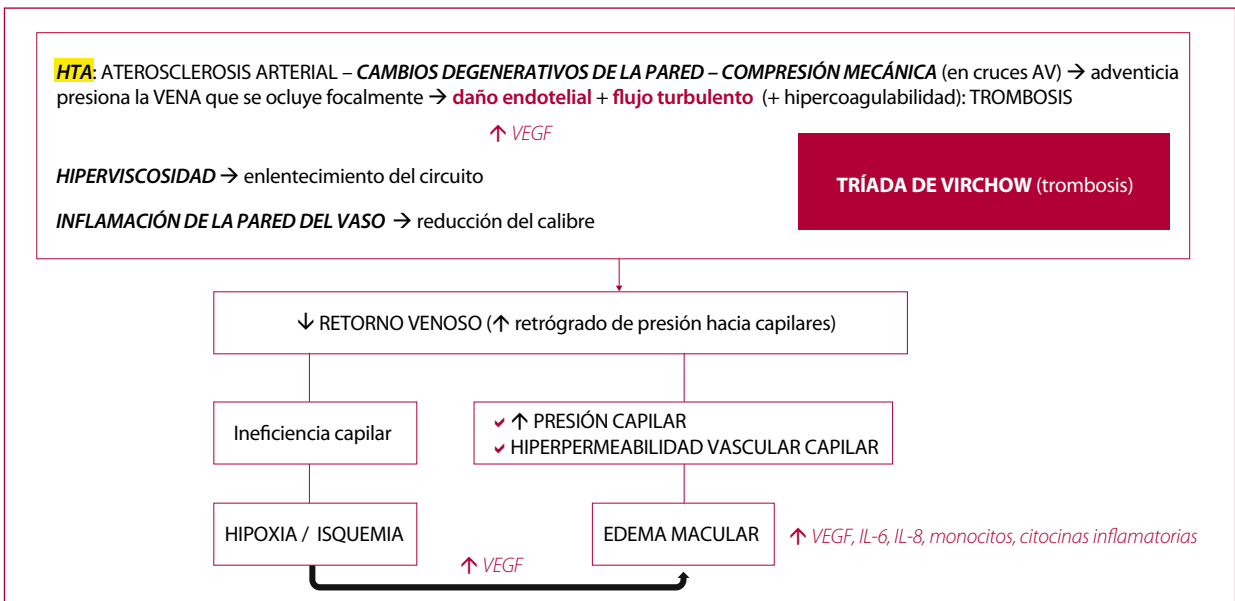


Figura 6. Mecanismo de oclusión venosa retiniana.

AV: arteriovenoso; HTA: hipertensión arterial; IL-6: interleucina 6; IL-8: interleucina 8; VEGF: factor de crecimiento endotelial vascular.

lado, las causas sistémicas que evolucionan con hiperviscosidad o inflamación cobran relevancia, al presentarse más frecuentemente en forma de OVCR que como ORVR.

Las **principales causas** se detallan en la tabla 5⁷.

Tabla 5. Principales causas de oclusión de la vena central de la retina

> 50 años	< 50 años
<ul style="list-style-type: none"> • Glaucoma (excavación papilar) • Hipertensión arterial • Dislipemia • Diabetes <i>mellitus</i> • Longitud axial corta • Fumar 	<ul style="list-style-type: none"> • Enfermedades infecciosas • Enfermedades inflamatorias • Causas de hipercoagulabilidad • Trastornos mieloproliferativos • Disproteinemias

Al igual que la ORVR, cuando ocurre en pacientes < 50 años, en casos bilaterales, inflamatorios o en presencia de antecedentes de coagulopatías, es necesario ampliar el estudio sistémico (tabla 4)⁷.

La OVCR se ha relacionado con una alta tasa de morbimortalidad cardiovascular⁶⁻¹⁰:

- Ictus.
- Patología cardiovascular en < 70 años.
- Patología venosa periférica.

Características de imagen multimodal en las oclusiones venosas retinianas

Diagnóstico clínico: retinografía a color

En el examen de fondo de ojo se observa:

- Las OVR agudas (tanto en ORVR como en OVCR) se presentan con (fig. 7)⁶⁻¹⁰:
 - Dilatación venosa anterior al territorio ocluido con tortuosidad vascular.
 - Hemorragias sectoriales (superficiales e intrarretinianas) en el territorio ocluido.
 - Edema macular.
 - Exudados duros.
 - Exudados algodonosos.
- Las OVR subagudas/crónicas (fase inactiva) se caracterizan por (fig. 8)⁶⁻¹⁰:
 - Microaneurismas.
 - Esclerosis venosa (se forma un manguito esclerótico blanquecino alrededor de la vena ocluida).
 - Estrechamiento y envainamiento alrededor de las arteriolas (en casos mixtos).
 - Colaterales: suelen aparecer en el rafe medio y son más típicas de casos de ORVR isquémica (fig. 8).
 - Neovascularización (NV) retiniana: más frecuente en la ORVR. En el caso de la OVCR, la NV aparecerá con mayor frecuencia a nivel papilar, pero mayormente en el segmento anterior (ángulo e iris).
 - Membrana epirretiniana.

Angiografía con fluoresceína

La OVR continúa siendo una de las indicaciones de la AGF⁶⁻¹⁰. Esta modalidad de imagen permite:

- Analizar el estado de perfusión retiniana, tanto a nivel del polo posterior como de la periferia, diferenciando entre ORVR isquémica y ORVR no isquémica.
- Determinar la existencia de NV prerretiniana.

En pacientes con OVCR, se clasifican como isquémicos los casos con presencia de > 10 áreas de disco de no perfusión; sin embargo, este criterio queda algo obsoleto para los nuevos dispositivos de imagen de campo amplio (> 200°). En estas imágenes se utiliza el índice de isquemia retiniana (porcentaje de área de no perfusión capilar en la fase arteriovenosa/superficie total de la retina). Cuando este índice es > 45 %, la probabilidad de aparición de neovasos en el segmento posterior y anterior es alta⁶⁻¹⁰:

- Las formas no isquémicas pueden convertirse en formas isquémicas hasta en un 12-30 % de los casos.
- Un tercio de las formas isquémicas desarrollan glaucoma neovascular a los 3 meses («glaucoma de los 100 días»).

En casos de ORVR, se clasifican como isquémicos los casos con presencia de > 5 áreas de disco de no perfusión. Estos casos, de nuevo, tienen mayor probabilidad de desarrollar NV⁶⁻¹⁰.

Los hallazgos angiográficos característicos incluyen⁶⁻¹⁰:

- Retraso en el llenado de la vena retiniana ocluida (figs. 9 y 10) y falta de perfusión capilar (hipofluorescencia).
- Las hemorragias retinianas pueden provocar bloqueo de la fluorescencia.
- Fuga tardía debida a:
 - Existencia de edema macular: suele tener un aspecto petaloideo.
 - Desarrollo de colaterales: van captando fluorescencia a lo largo del angiograma y presentan fuga en fases tardías (fig. 8B1 y 8B2).
 - Presencia de microaneurismas o aneurismas capilares retinianos de gran tamaño: pueden ser los responsables de un edema macular recurrente (fig. 11D).
 - Desarrollo de NV retiniana (fig. 12): desde el principio son hiperfluorescentes, con discreta fuga que aumenta en fases tardías.

Tomografía de coherencia óptica

Es la herramienta diagnóstica más útil para la detección y seguimiento del edema macular (fig. 7G1-G3)⁶⁻¹⁰.

Existen cada día crecientes estudios sobre los distintos marcadores de imagen; sin embargo, ninguno demuestra una clara correlación con la agudeza visual final⁶⁻¹⁰.

- Edema intrarretiniano con quistes en la CNI y la CNE: estos quistes serán hiporreflectivos o hiperreflectivos en función del contenido exudativo, siendo los quistes hiperreflectivos los que asocian mayor rotura de la barrera hematorretiniana interna (fig. 8D).

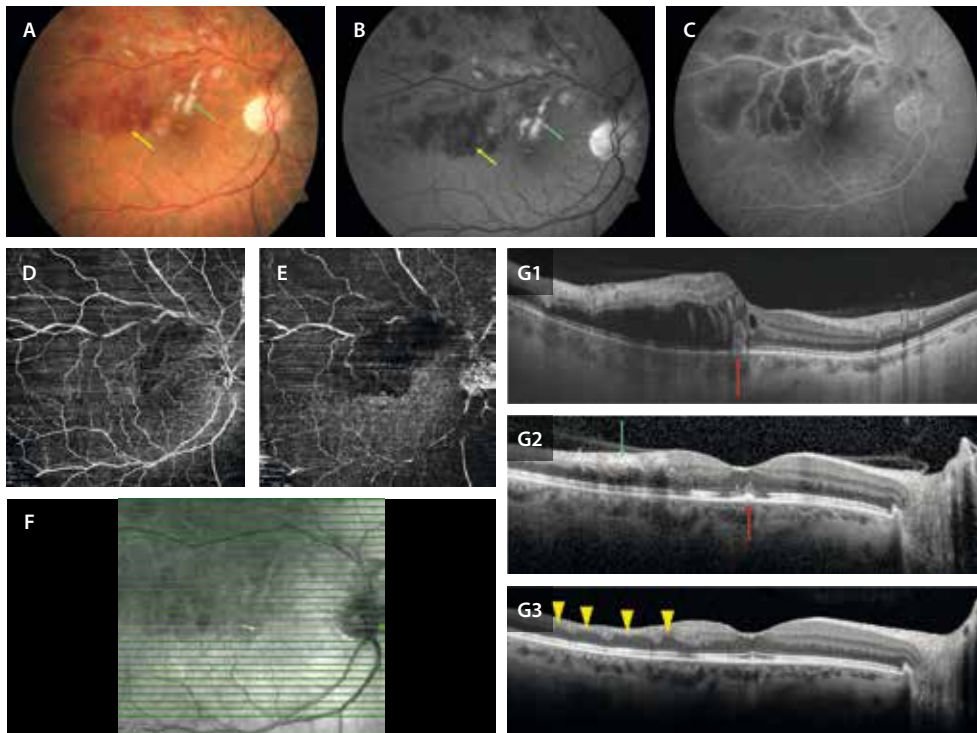


Figura 7. Oclusión de rama venosa retiniana aguda isquémica que asocia edema macular. **A)** Retinografía que muestra una oclusión en la rama venosa de primer orden (mayor) con hemorragias intrarretinianas (flecha amarilla) y exudados algodonosos (flecha verde), que se ven en la imagen anérita (**B**) como lesiones hiporreflexivas (flecha amarilla) e hiperreflexivas (flecha verde), respectivamente. **C)** En la angiografía con fluoresceína destaca la tinción de la vena ocluida, así como la isquemia asociada, la cual afecta en mayor medida al plexo capilar profundo en la imagen *en face* de la angiografía por tomografía de coherencia óptica (**E**) que al plexo capilar superficial (**D**). **F)** La imagen cercana a la infrarroja muestra una hiporreflexividad en toda la zona ocluida debido al edema y a la isquemia. En la tomografía de coherencia óptica se observa la evolución del cuadro desde el momento agudo (**G1**), con un edema de capas medias y una hiperreflexividad vertical y desorganización de las capas externas a nivel foveal (flecha roja), como en el momento subagudo, donde destacan signos de oclusión mixta al afectar a todas las capas internas de la retina (flecha verde) y de restauración parcial de las capas externas (flecha roja) (**G2**), como en el momento crónico, donde se aprecian signos consecuencia de la isquemia perivasculosa como la atrofia de capas internas con los típicos adelgazamientos con ondulación de la capa plexiforme externa (triángulos amarillos), pero con una restauración parcial de las capas externas (mínima atenuación de la zona de interdigitación del epitelio pigmentario de la retina) (**G3**).

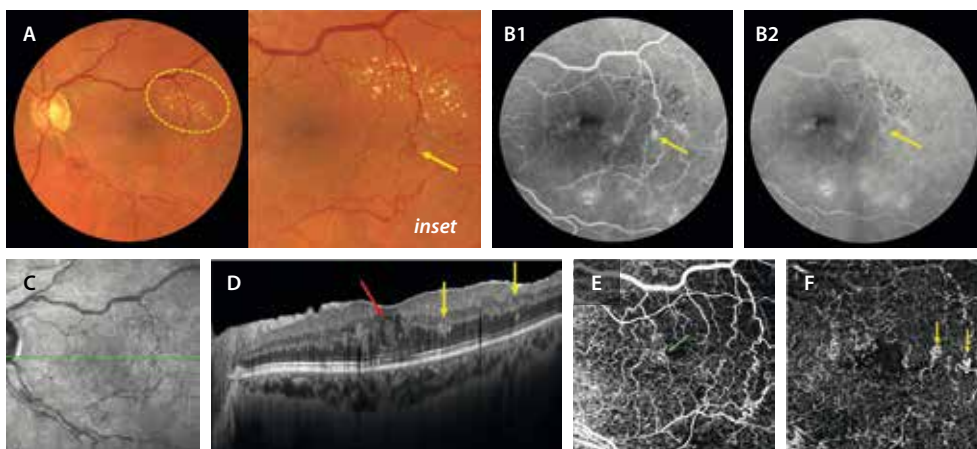


Figura 8. Oclusión de rama venosa retiniana crónica. **A)** En la retinografía se aprecian restos de hemorragias en la vena temporal inferior, así como colaterales en el rafe medio (flecha amarilla, *inset*), que exudan, siendo responsables de la cronicidad del cuadro. Se ven exudados duros (elipse amarilla). **B)** En la angiografía con fluoresceína se ven las colaterales como vasos tortuosos hiperfluorescentes (flecha amarilla, **B1**), sin fuga clara en tiempos tardíos (flecha amarilla, **B2**). Hay agrandamiento de la zona avascular foveal y una reducción del flujo peri y parafoveal. **C)** En la imagen cercana a la infrarroja se pueden ver las colaterales. **D)** La tomografía de coherencia óptica permite detectar un edema macular en capas medias, con quistes tanto hipo como hiperreflexivos (flecha roja) en la capa nuclear externa. Asimismo, se aprecian unas estructuras hiperreflexivas en la capa plexiforme externa, que desde la capa nuclear interna protruyen hacia la capa nuclear externa (flechas amarillas), correspondiéndose a las colaterales. Estas se pueden ver en la imagen *en face* de la angiografía por tomografía de coherencia óptica en el plexo capilar superficial (flecha verde, **E**), pero fundamentalmente las encontraremos en el plexo capilar profundo (flechas amarillas, **F**).

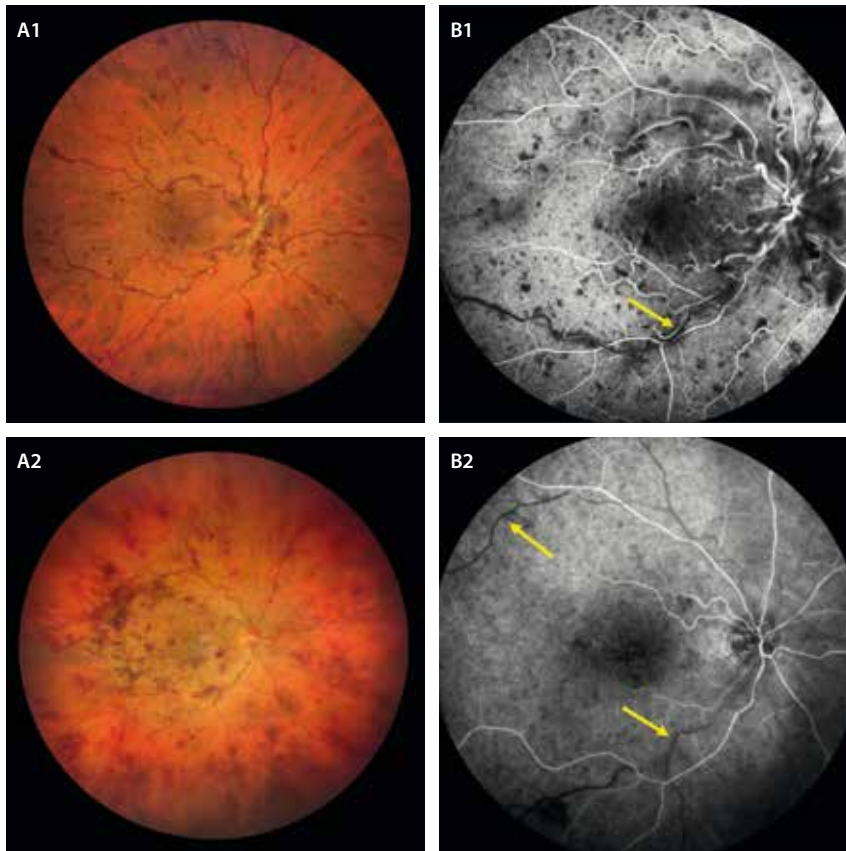


Figura 9. Angiografía con fluoresceína en un caso de oclusión de vena central de la retina. **A1 y A2)** Retinografías que muestran hemorragias peripapilares en el polo posterior y en los cuatro cuadrantes asociando engrosamiento y tortuosidad venosa generalizada. **B1 y B2)** La angiografía con fluoresceína muestra el característico retraso de llenado venoso (flechas amarillas).

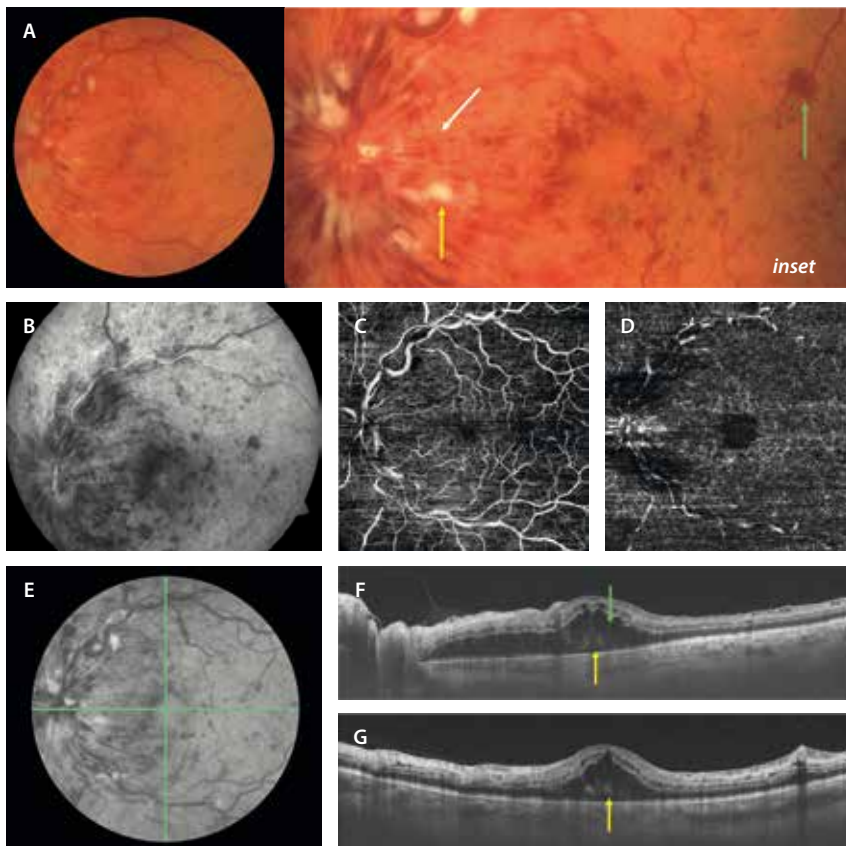


Figura 10. Cuadro agudo de oclusión de la vena central de la retina. **A)** La retinografía muestra hemorragias profundas redondas (flecha verde, *inset*), superficiales en llama (flecha blanca, *inset*) y exudados algodonosos (flecha amarilla, *inset*) a nivel peripapilar, en el polo posterior y en los cuatro cuadrantes. **B)** La angiografía con fluoresceína muestra signos de hipoperfusión generalizada, presenta muchas imágenes hipofluorescentes por el bloqueo secundario que producen las hemorragias. La angiografía por tomografía de coherencia óptica parece que preserva un flujo correcto a nivel del plexo capilar superficial en la imagen *en face* (C), aunque hay una reducción marcada de este a nivel del plexo capilar profundo (D). La imagen infrarroja (E) destaca los exudados algodonosos hiperreflectivos y las hemorragias hiporreflectivas. Tanto el corte horizontal de la tomografía de coherencia óptica (F) como el vertical (G) permiten ver una hiperreflectividad parcheada de las capas medias en el haz papilomacular (maculopatía media aguda paracentral), como un edema macular con quistes hiporreflectivos de gran altura a nivel de la capa nuclear externa (flecha verde, F), asociando fluido subretiniano (desprendimiento del neuroepitelio, flecha amarilla).

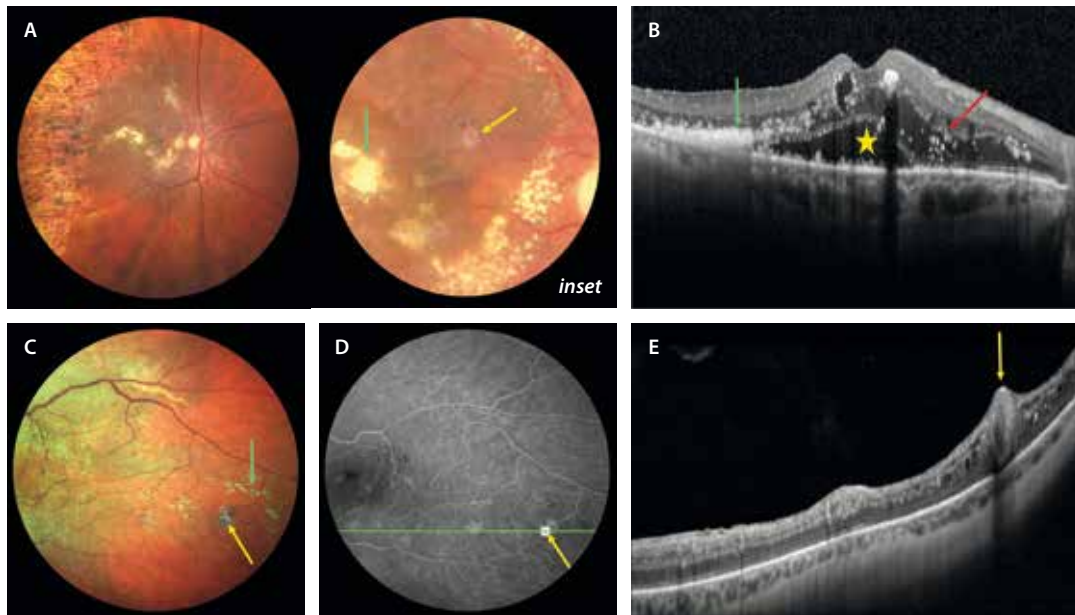


Figura 11. Aneurisma capilar de gran tamaño. A) La retinografía muestra un caso de oclusión de rama venosa retiniana isquémica tratada con láser. Se pueden apreciar dos dilataciones aneurismáticas, una de ellas con una pared fibrosa blanquecina (flecha amarilla, *inset*), que se rodean de exudados duros a modo de circinada (flecha verde, *inset*). B) En la tomografía de coherencia óptica se aprecian signos de un edema crónico-recurrente con quistes en las capas nuclear interna y externa, así como un desprendimiento del neuroepitelio (estrella amarilla), agregados de exudados duros hiperreflexivos subretinianos (flecha verde) y multitud de puntos hiperreflexivos, tanto en capas internas como externas (flecha roja). C) Otro caso de oclusión de rama venosa retiniana donde la retinografía muestra de nuevo una estructura aneurismática con una capa fibrosa blanquecina alrededor (flecha amarilla) y abundante exudación dura en la proximidad (flecha verde). D) En la imagen de la angiografía se comporta como una estructura hiperfluorescente (*hot spot*). E) En la imagen de la tomografía de coherencia óptica se puede apreciar como una estructura hiporreflexiva oval con pared hiperreflexiva (flecha amarilla) que ocupa todo el espesor de la retina.

- Fluido subretiniano: es muy frecuente en el edema macular secundario a OVR, dada su naturaleza inflamatoria (fig. 10F y 10G). Sin embargo, no existe una correlación entre este y la respuesta anatómica o funcional.
- Puntos hiperreflexivos: puntos < 30 μm que se distribuyen por todo el espesor de la retina. Presentan las siguientes características:
 - Corresponden a células de microglía activada.
 - Suelen relacionarse con casos evolucionados (crónicos), donde la inflamación es más significativa.
 - Su presencia asociada a un edema macular indica una peor respuesta al tratamiento (mayor porcentaje de casos refractarios) y una alta probabilidad de recurrencia.
- Desorganización de las capas internas de la retina (DRIL): se trata de otro de los signos relacionados con la isquemia (fig. 7G2).
- Disrupción de la membrana limitante externa (MLE) y de la EZ: son los signos que más correlación muestran con la agudeza visual. Al igual que en el edema macular diabético, hace referencia a la desorganización de las capas externas de la retina (DROL) (fig. 7G2).
- Hiperreflexividad de capas medias (CPI y CPE): numerosos casos de oclusión asocian signos de PAMM (figs. 3, y 10F y 10G). Indica una hipoperfusión marcada del PCP.
- Hiperreflexividad de capas internas: la hiperreflexividad de la capa de células ganglionares y de la capa

de fibras nerviosas de la retina indica una isquemia arteriolar asociada. Puede verse en cuadros de OVR muy oclusivos o en casos mixtos que asocian oclusión arterial (fig. 7G1 y 7G2).

- Relación con la hialoides posterior: los casos sin desprendimiento de vítreo posterior, o desprendimiento incompleto, tienen una incidencia mayor de edema macular que los casos con desprendimiento de vítreo posterior total.

Una de las situaciones que más preocupan en la consulta al tratar las OVR es la recurrencia. En ocasiones, son edemas maculares recurrentes que asocian una isquemia progresiva y un peor pronóstico visual. Existen diferentes signos que indican un mayor riesgo de recurrencia⁶⁻¹⁰:

- Volumen macular amplio y grosor macular central aumentado (fig. 13C1).
- Alteración de la CPE.
- Disrupción de la MLE: signo que indica un daño precoz de las células de Müller, relacionado con la homeostasis de la retina y con la aparición de un edema macular crónico con quistes de gran altura y degeneración de las capas externas de la retina y del epitelio pigmentario de la retina (barrera hematorretiniana externa).
- Presencia de colaterales: comunicación entre vénulas preexistentes que cambian de forma (remodelación) tratando de compensar un área de isquemia. Se

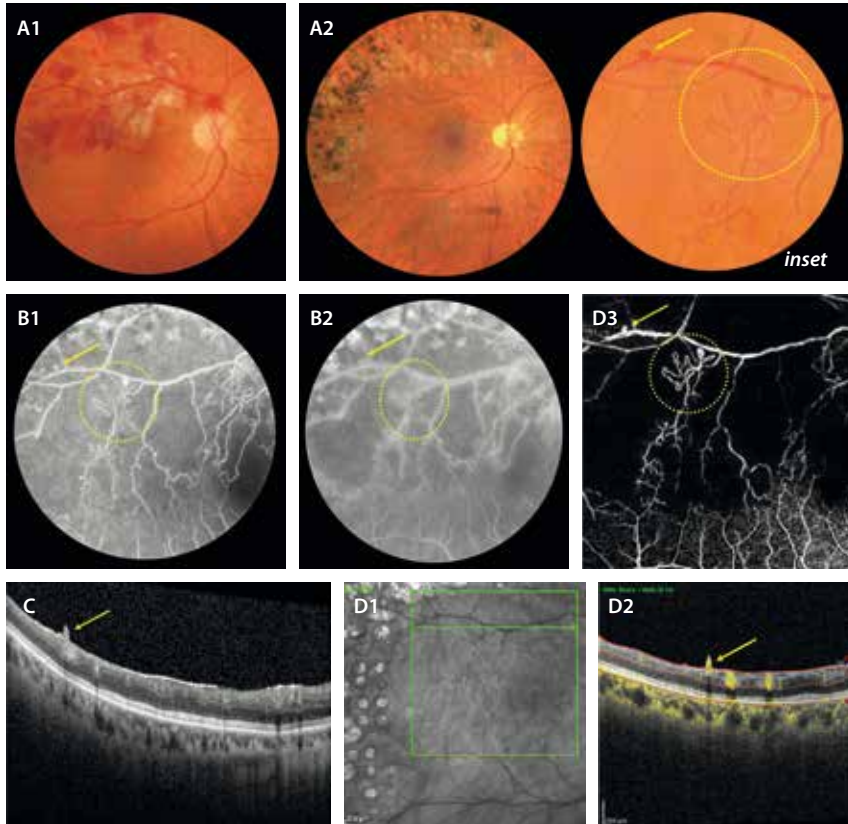


Figura 12. Neovasos prerretinianos. **A1)** Retinografía que muestra un caso de oclusión de rama venosa retiniana isquémica con hemorragias y exudados alrededor de la vena temporal superior. **A2)** Tras el tratamiento, incluyendo láser, se aprecia la presencia de estructuras arrosariadas recientes con alguna imagen de bulbo (*inset*) con sospecha de neovascularización. En los tiempos precoces de la angiografía con fluoresceína (**B1**) se ven como vasos arrosariados con mínima hiperfluorescencia focal (círculo amarillo y flecha amarilla), que no muestran fuga llamativa en tiempos tardios (**B2**). La isquemia es profunda y en los bordes de los vasos se aprecian múltiples anomalías microvasculares intrarretinianas. **C)** En el corte de la tomografía de coherencia óptica que corresponde al *scan* en **D1**, se observa una estructura hiperreflectiva prerretiniana (flecha amarilla) que muestra señal de flujo en el *B-scan* de la angiografía por tomografía de coherencia óptica en **D2** (flecha amarilla). **D3)** La imagen *en face* de la angiografía por tomografía de coherencia óptica a nivel del plexo capilar superficial muestra estos vasos anómalos (círculo amarillo y flecha amarilla).

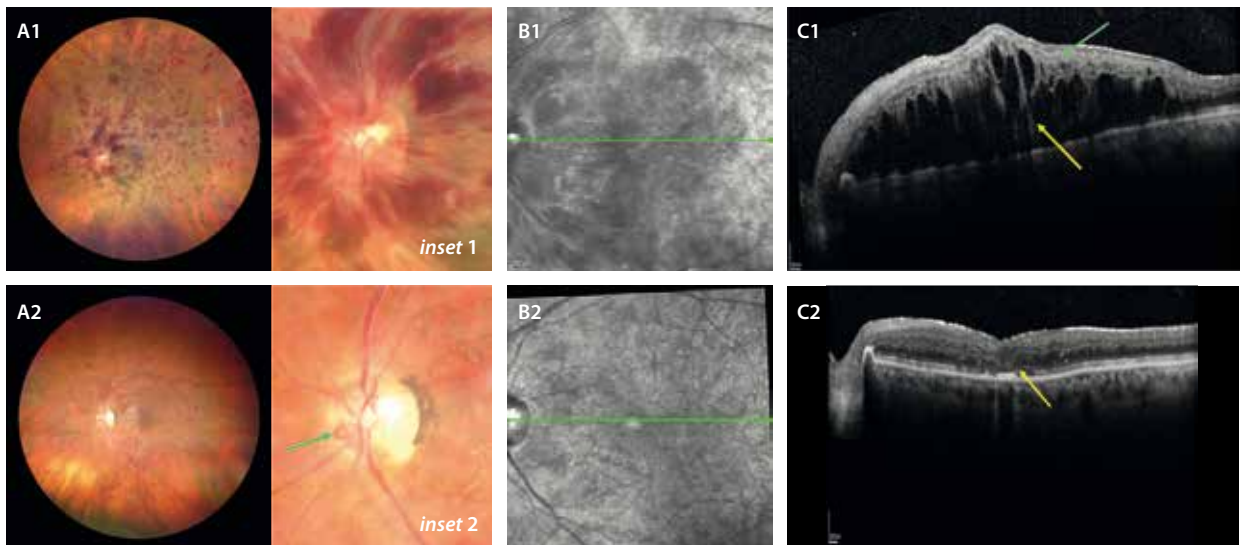


Figura 13. Caso agudo hemorrágico de una oclusión de vena central de la retina. **A1)** La retinografía muestra características de un cuadro muy agudo, congestivo y oclusivo, dada la gran cantidad de hemorragias profundas peripapilares (*inset 1*) en el polo posterior y en los cuatro cuadrantes, además de exudados algodonesos, que presenta la imagen. **B1)** La imagen cercana a la infrarroja en el momento agudo muestra una hiporreflectividad generalizada. **C1)** La imagen de la tomografía de coherencia óptica inicial muestra adelgazamiento y desorganización de las capas internas (flecha verde), así como un engrosamiento de la retina de gran altura y volumen, con quistes hiporreflectivos alargados y una línea hiperreflectiva vertical foveal (flecha amarilla). Estos signos orientan hacia una reoclusión (cambios preexistentes) o un caso de larga evolución. **A2)** Tras un correcto tratamiento, la retinografía muestra una resolución del cuadro hemorrágico, pero con la aparición de cambios compensatorios, como son las colaterales del nervio óptico (flecha verde, *inset 2*). **B2)** La imagen cercana a la infrarroja se normaliza. **C2)** La tomografía de coherencia óptica muestra reducción del volumen y altura del edema, resolución de los quistes, pero evidencia signos de legado atrófico e isquémico, como es la atrofia de las capas externas foveales y, de manera parcheada, a nivel perifoveal.

identifican en la imagen de la OCT como áreas hipereflectivas parcheadas en la CNI-CPE, con algún quiste en la CNI, contactando con la CNE (fig. 8D).

Las colaterales del nervio óptico que aparecen en los casos de OVCR (fig. 13, *inset 2*) constituyen un factor pronóstico positivo al disminuir la probabilidad de aparición de NV en el segmento anterior.

- Presencia de microaneurismas.
- Presencia de aneurismas capilares retinianos de gran tamaño (fig. 11): aneurismas > 100 µm. Se observan como aneurismas grandes con una pared fibrosa blanquecina alrededor, generalmente acompañados de una circinada exudativa. En la imagen de la OCT se identifican como estructuras ovals hiporeflectivas con una pared hiperreflectiva que ocupa la mayor parte del espesor retiniano (véase el capítulo 4 sobre la retinopatía diabética).

Tomografía de coherencia óptica-angiografía

Se trata de una herramienta diagnóstica muy útil para la evaluación de la isquemia en el polo posterior. Son la isquemia y la atrofia las que limitarán la ganancia visual. Los principales parámetros que se analizan son⁶⁻¹⁰:

- Plexo capilar superficial (PCS): áreas de no perfusión.
- Plexo capilar profundo (PCP): áreas de no perfusión, microaneurismas. Todos los cambios son más frecuentes en el PCP (plexo venular).
- Zona avascular foveal: rotura y agrandamiento de esta zona.
- Colaterales (fig. 8E y 8F): se localizan en el PCP y se distribuyen profundamente, siendo visibles en la capa avascular:
 - Son más frecuentes en casos de ORVR mayor o formas isquémicas.
 - Más raramente ocurren en casos de ORVR macular o formas no isquémicas.
 - Se forman entre vénulas que se unen intentando suplir una zona de no perfusión.
 - Se correlacionan con peor agudeza visual y agrandamiento de la zona avascular foveal.
 - En los casos de OVCR o hemicentral-OVR, estas colaterales se originan a nivel del nervio óptico, siendo un signo protector frente a la NV del segmento anterior.
- Neovasos prerretinianos: en muchas ocasiones aparecen en el haz papilomacular o al menos dentro del área estándar de escaneo (6 × 6 mm, 9 × 9 mm y 12 × 12 mm):
 - Pueden ser los responsables de la hemorragia vítrea de repetición, sobre todo en casos de ORVR sin desprendimiento de vítreo posterior y tracción.
 - Es muy útil el *B-scan* de la OCT-A, donde se aprecian como estructuras prerretinianas con flujo (fig. 12D2 y 12D3). En casos de NV inmadura, pueden pasar desapercibidos o confundirse con anomalías microvasculares intrarretinianas (AMIR) durante la realización de una AGF (fig. 12B1 y 12B2).

Oclusión de la arteria ciliarretiniana

Introducción

La arteria ciliarretiniana es una rama accesoria derivada de las arterias ciliares posteriores cortas que irriga una parte variable de la retina, usualmente el sector macular, y en concreto la retina externa, incluyendo los fotorreceptores. Su oclusión es un evento infrecuente pero clínicamente relevante por su posible afectación macular directa. Supone el 5 % de todas las obstrucciones¹¹.

La oclusión de la arteria ciliarretiniana (OACiR) suele presentarse de forma aguda con pérdida visual central o paracentral¹¹.

Esta arteria se observa en la exploración clínica y mediante AGF en aproximadamente el 20 % y el 32 % de los ojos normales, respectivamente, pudiendo actuar como un suplemento vascular macular en casos de oclusión de la arteria central de la retina (OACR)¹¹.

La OACiR se presenta de tres formas¹¹:

- OACiR aislada (40-45 %): en el 90 % de los casos la visión es > 20/40.
- OACiR asociada a OVCR (40 %): generalmente a formas no isquémicas, donde en el 70 % de los casos la visión es > 20/40.
- OACiR asociada a neuropatía óptica isquémica anterior (15-20 %): en este subgrupo, la recuperación de la agudeza visual es baja. La palidez papilar denotaría una clara relación con una arteritis de células gigantes.

Antecedentes típicos y factores de riesgo

Suele observarse en pacientes jóvenes o de mediana edad con antecedentes cardiovasculares o procoagulantes.

Parece existir una relación entre casos de OACiR e hipotensión nocturna, sucediéndose la aparición del escotoma central o paracentral inmediatamente por la mañana al despertarse. Pudiera deberse a una hipoperfusión o insuficiencia, más que a una obstrucción. En estos casos, el daño ocurre en las capas medias de la retina (en torno a la CNI), apareciendo signos, ya explicados, como la PAMM^{11,12}.

Sin embargo, aunque pocos, hay cuadros clínicos asociados a fenómenos embólicos tras procedimientos cardíacos (angioplastia, cateterismo, angiografía coronaria diagnóstica). En estos casos, el daño ocurrirá en todas las capas internas de la retina (CNI + capa de células ganglionares + capa de fibras nerviosas de la retina), apareciendo signos de obstrucción completa¹¹.

Características de imagen multimodal

- **Fondo de ojo/retinografía en color**^{11,12}:
 - A diferencia de la OACR, la palidez se limita al área irrigada por la arteria ciliarretiniana, apreciándose un área blanquecina bien delimitada, temporal al nervio óptico a nivel del haz papilomacular (fig. 14A).
 - El resto del fondo de ojo puede ser normal en ausencia de una OVR asociada.

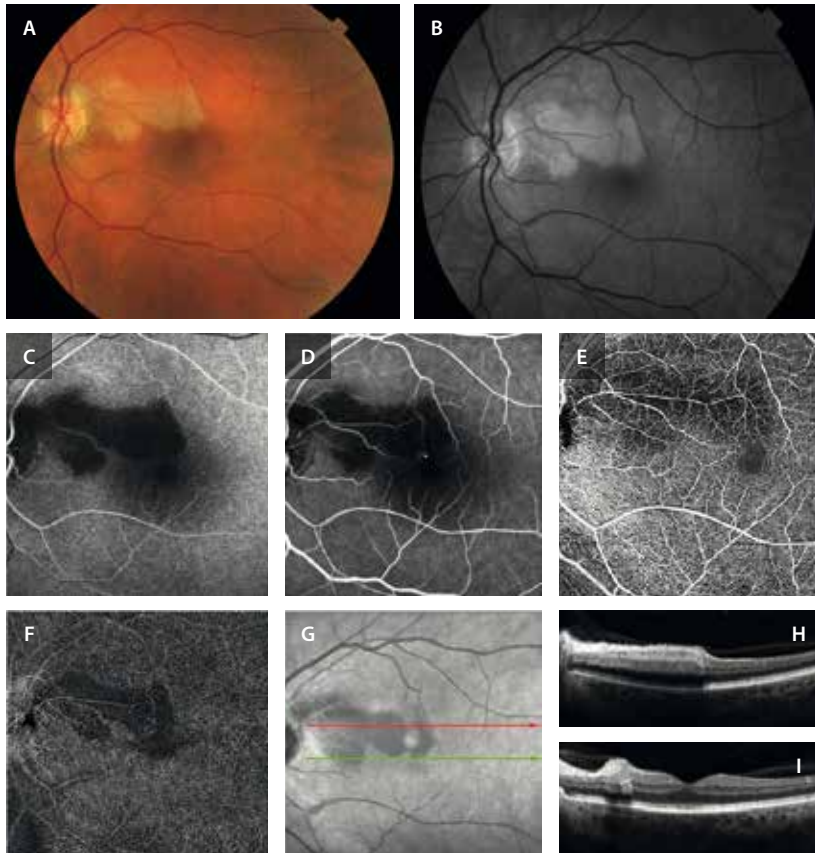


Figura 14. Oclusión de la arteria ciliarretiniana de un caso embólico tras un cateterismo. **A)** Retinografía a color donde se aprecia un área de blanqueamiento en torno a la arteria ciliarretiniana en el haz papilomacular. **B)** La imagen anertrina ayuda a determinar mejor la zona ocluida. **C)** En la angiografía con fluoresceína se aprecia un retraso del llenado de la arteria ciliarretiniana durante los tiempos de circulación coroidea. **D)** En tiempos medios-tardíos persiste esa zona de hipoperfusión en torno a la arteria ciliarretiniana. **E)** La imagen *en face* de la angiografía por tomografía de coherencia óptica permite apreciar cómo hay una afectación del plexo capilar superficial. **F)** Sin embargo, la afectación es más marcada en el plexo capilar profundo. **G)** En la imagen cercana a la infrarroja, el área isquémica se ve como un área hiporreflectiva bien delimitada. **H)** El corte de la tomografía de coherencia óptica parafoveal superior (flecha roja de la imagen cercana a la infrarroja), muestra una hiperreflectividad en todas las capas internas de la retina. **I)** El corte de la tomografía de coherencia óptica foveal permite comprobar que no hay compromiso foveal.

- **OCT**^{11,12}:

- En casos de insuficiencia vascular, en la fase aguda se observa una hiperreflectividad de las capas medias de la retina (principalmente la CPI y la CPE) en el territorio irrigado por la arteria ciliarretiniana, dando una imagen de PAMM (fig. 14H). En fases subagudas y crónicas, esta hiperreflectividad da paso a un adelgazamiento progresivo de la CNI.
- En casos de obstrucción, se comporta de manera similar a una oclusión de rama arteriolar, ya que muestra una hiperreflectividad de todas las capas internas de la retina (capa de fibras nerviosas de la retina, capa de células ganglionares y CNI) (fig. 14I), produciéndose una atrofia y adelgazamiento de todas ellas con la evolución del cuadro clínico.

- **AGF**^{11,12}:

- La AGF sigue siendo una técnica de referencia para el diagnóstico de la OACiR. En la fase aguda, se aprecia un retraso en el llenado de la arteria ciliarretiniana, la cual se debe llenar al mismo tiempo que la circulación coroidea (al depender de las arterias ciliares cortas). A continuación, se observa una hipofluorescencia segmentaria que delimita claramente el área de no perfusión (fig. 14C y 14D).
- En fases tardías, pueden observarse signos de reperfusión parcial (en casos de hipoperfusión) o persistencia de la hipofluorescencia si la isquemia es mantenida (obstrucción).
- La AGF también permite distinguir la OACiR de otras formas de oclusión arterial, y valorar la OVCR en caso de coexistencia.

- **AVI**^{11,12}:

- Generalmente, no aporta hallazgos adicionales en la OACiR aislada.
- Dado que la arteria ciliarretiniana tiene su origen en la circulación coroidea (arterias ciliares posteriores), la AVI puede ser útil para demostrar alteraciones en la perfusión coroidea o cambios en las arteriolas ciliares, principalmente en casos de palidez papilar donde se sospeche asociación con una neuropatía óptica isquémica anterior arterítica (arteritis de células gigantes).

- **OCT-A**^{11,12}:

- Dado que la OACiR afecta normalmente a las capas medias, en concreto a la CNI (PAMM), la OCT-A resulta de vital utilidad porque permite valorar de manera independiente el PCP, plexo más susceptible a la hipoxia y en estrecha relación con la CNI.
- Si la obstrucción es completa, se observará una afectación tanto del PCS como del PCP (fig. 14E y 14F).
- Esta técnica resulta especialmente valiosa para el seguimiento evolutivo de las lesiones, ya que permite documentar el grado de reperfusión.

Oclusión de rama arterial retiniana

Introducción

La ORAR es una **urgencia oftalmológica** causada por la obstrucción aguda de una rama de la arteria central

de la retina. Este evento genera una isquemia focal en el territorio irrigado por dicha rama, comprometiendo de forma brusca el campo visual correspondiente¹³.

Su etiología más frecuente es **embólica**¹³⁻¹⁵:

- Origen aterotrombótico en arterias carótidas: afecta, por lo tanto, sobre todo a pacientes de edad media y avanzada con antecedentes de enfermedad cardiovascular, hipertensión arterial, dislipemia, diabetes *mellitus* o fibrilación auricular.
- Causa cardioembólica: en contextos como fibrilación auricular o valvulopatías.

Sin embargo, cada vez es más frecuente la aparición de émbolos de origen no cardiovascular; es el caso de los rellenos cosméticos, fundamentalmente cuando se inyectan en la región glabellar o en el pliegue nasolabial¹⁶.

En los casos donde no se identifica un émbolo como causa, hay que considerar situaciones sistémicas o inflamatorias. Una de ellas es el síndrome de Susac, en el que la afectación sectorial de múltiples ramas arteriolares y su asociación con sordera, permiten un acercamiento diagnóstico correcto¹⁷.

Fisiopatología

La interrupción del flujo arterial produce una hipoxia aguda en las capas internas de la retina, especialmente en la capa de células ganglionares y en la CPI. La falta de oxígeno genera edema citotóxico, disfunción neuronal y, si la isquemia se prolonga, necrosis irreversible y atrofia retiniana focal¹³⁻¹⁵.

Clínica

El paciente refiere una pérdida visual súbita, indolora y sectorial, correspondiente al territorio irrigado por la arteria afectada. La agudeza visual central puede preservarse si la mácula no está implicada.

Imagen multimodal

La imagen multimodal es clave tanto para confirmar el diagnóstico como para valorar la extensión de la isquemia, el estado de la perfusión capilar y la posible aparición de complicaciones^{13,14,18}.

• Fondo de ojo:

- En la fase aguda se observa un área blanquecina en la retina superficial, bien delimitada al territorio vascular comprometido (fig. 15). Puede observarse segmentación del flujo en la arteria ocluida y, en ocasiones, el émbolo.
- El aspecto del émbolo es determinante para establecer una correlación clínico-etiológica¹⁵:
 - Amarillento, redondeado, brillante (refráctil): colesterol (Hollenhorst). Sugieren un origen carotídeo (placa ateromatosa).
 - Blanquecino y circular: cálcico. Suelen estar en una bifurcación principal, observándose en muchos casos a nivel papilar (fig. 16A, *inset*). Sugieren un origen cardioembólico. Suelen ser hiperautofluorescentes.
 - Blanquecino, alargado, siguiendo la forma del vaso: fibrinoplaquetario. Sugieren un origen carotídeo

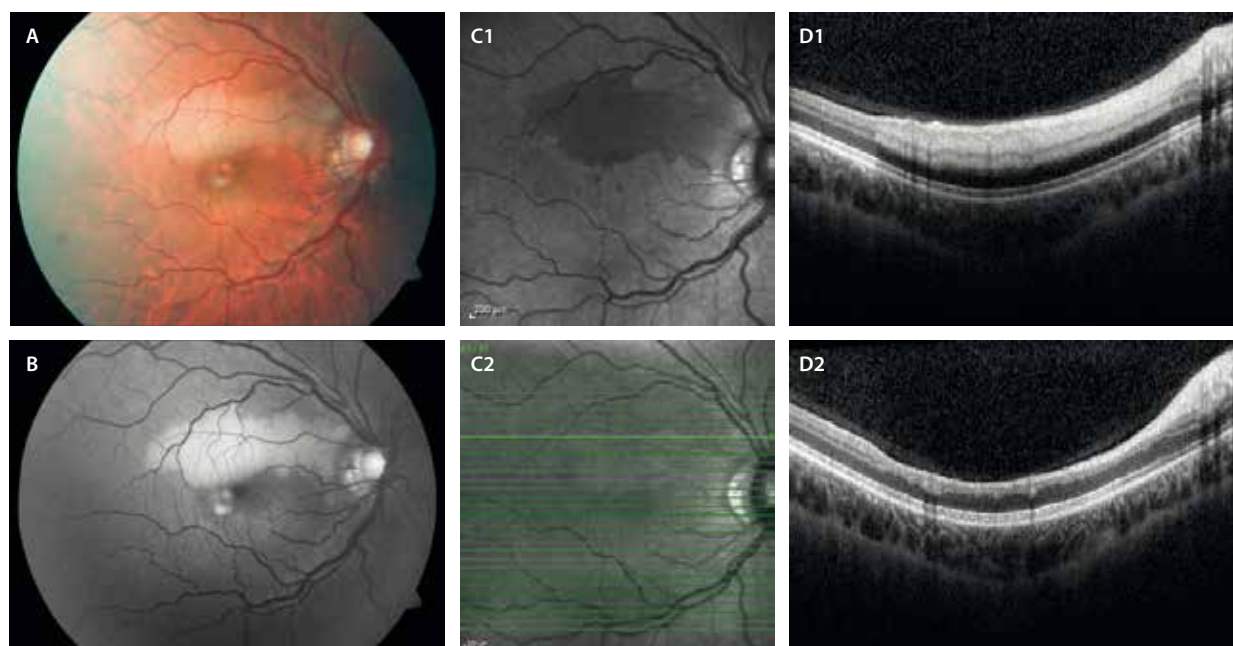


Figura 15. Oclusión de rama arterial retiniana. A) Retinografía que muestra el blanqueamiento alrededor de la primera rama arterial ocluida. B) La imagen aneritra resalta el área ocluida. En la fase aguda, la imagen cercana a la infrarroja (C1) refleja la isquemia como una hiporreflectividad sectorial que se correlaciona en la imagen de la tomografía de coherencia óptica (D1) con una hiperreflectividad de todas las capas internas de la retina. En la fase crónica, la imagen cercana a la infrarroja (C2) se normaliza y la imagen de la tomografía de coherencia óptica (D2) muestra un adelgazamiento de todas las capas implicadas.

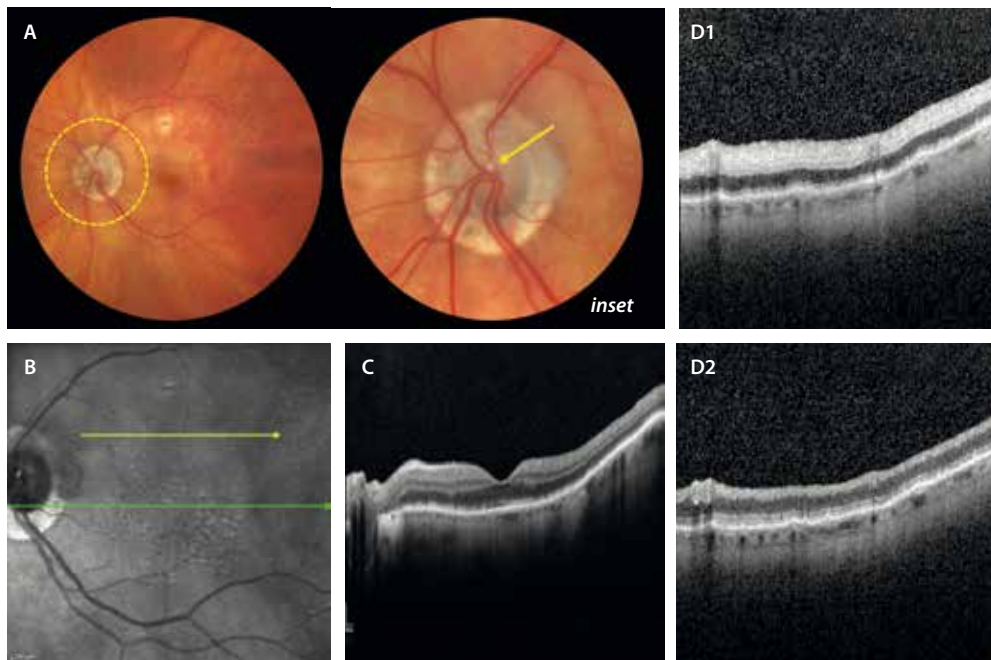


Figura 16. Oclusión de rama arterial retiniana embólica. **A)** Retinografía que muestra la presencia de un émbolo blanquecino de aspecto cálcico en la salida de los grandes vasos (flecha amarilla, *inset*), justo en la primera división de la arteria temporal superior. **B)** La imagen cercana a la infrarroja (NIR) evidencia signos de hiporreflectividad en la hemirretina superior. **C)** La tomografía de coherencia óptica a nivel foveal (que corresponde a la flecha verde en la NIR, **B**), muestra un respeto de la misma. **D1)** En un corte parafoveal superior de la tomografía de coherencia óptica en el momento agudo (que corresponde a la flecha amarilla en la NIR, **B**), se observa una hiperreflectividad de todas las capas internas de la retina (capa de fibras nerviosas, capa de células ganglionares y capa nuclear interna). **D2)** La tomografía de coherencia óptica en la fase crónica muestra un adelgazamiento de todas las capas internas.

(placa ateromatosa), aunque también, menos frecuentemente, cardíaco.

- **OCT**^{14,18}:
 - En la fase aguda se aprecia un engrosamiento con hiperreflectividad de las capas internas: capa de fibras nerviosas de la retina, capa de células ganglionares, CNI (figs. 15, y 16D1 y 16D2).
 - En fases avanzadas, aparece atrofia con adelgazamiento de las capas afectadas.
- **AGF**^{14,18}: es útil sobre todo en el seguimiento diferido para documentar zonas de no perfusión y descartar la presencia de NV. Por ello, no es necesario realizarla en el momento agudo, siendo más útil pasados 1-3 meses del evento.
- **OCT-A**¹⁸:
 - En las fases agudas muestra áreas de rarefacción o pérdida de flujo en el PCS.
 - También permite identificar neovasos de forma precoz sin necesidad de contraste.

Complicaciones

Aunque raras, las complicaciones neovasculares pueden presentarse especialmente en ORAR extensas. Estas complicaciones suelen manifestarse en las semanas o meses posteriores al evento isquémico, por lo que es importante mantener una vigilancia activa y seguir a estos pacientes. Siendo útil la OCT-A para detectarlas, la AGF es la prueba de elección para su identificación, ya que

permite, adicionalmente, una correcta evaluación del área de isquemia^{14,18}.

Oclusión de la arteria central de la retina

Introducción

La OACR constituye una verdadera **urgencia oftalmológica y sistémica**, caracterizada por una pérdida visual súbita, indolora y grave, habitualmente unilateral. Representa el análogo ocular del infarto cerebral isquémico y, como tal, requiere un enfoque diagnóstico y terapéutico multidisciplinar inmediato^{14,18}.

Su incidencia se estima aproximadamente en 1-2 casos por 100 000 personas/año, incrementándose con la edad y con factores de riesgo cardiovascular, como hipertensión arterial, dislipemia, diabetes *mellitus*, enfermedad carotídea y trastornos tromboembólicos¹⁴.

Fisiopatología

Desde el punto de vista fisiopatológico, la OACR resulta del cese súbito del flujo sanguíneo a través de la arteria central de la retina, generalmente secundario a un émbolo, trombosis o vasculitis. Este compromiso isquémico induce rápidamente una disfunción de las capas internas de la retina, altamente dependientes de la

irrigación retiniana, y puede producir necrosis irreversible en un período tan breve como 90 minutos si no se restablece la perfusión^{14,18}.

Clasificación de la oclusión de arteria central de la retina

Dentro de las oclusiones arteriales, la OACR constituye la forma más grave y clínicamente dramática, representando una auténtica urgencia oftalmológica.

Su clasificación se basa en la etiología subyacente y en la anatomía vascular implicada^{14,18}:

- **OACR no arterítica:** es la forma más frecuente y suele estar asociada a fenómenos embólicos (colesterol, calcificaciones valvulares o émbolos plaquetarios) o a enfermedades aterotrombóticas. En pacientes jóvenes, puede estar relacionada con estados de hipercoagulabilidad.
- **OACR arterítica:** menos frecuente pero más devastadora, esta forma se asocia a **arteritis de células gigantes**. Ante una sospecha clínica (clínica sistémica y/o velocidad de sedimentación globular [VSG] y proteína C reactiva [PCR] elevadas), debe actuarse sin demora, requiriendo un tratamiento inmediato con corticoides sistémicos a altas dosis, no solo para intentar mejorar la visión del ojo afecto, sino para preservar la visión del ojo adelfo.
- **OACR con arteria ciliarretiniana permeable:** aproximadamente en un 20-32% de la población existe una arteria ciliarretiniana (derivada de la circulación coroidea). Si esta arteria está presente y es funcional, puede mantener cierto grado de perfusión macular incluso en el contexto de una OACR, lo que modifica tanto la presentación clínica como el pronóstico visual.

Importancia de la imagen multimodal

Dado que el diagnóstico inicial es fundamentalmente clínico, la **imagen multimodal** desempeña un papel clave^{14,18}:

- **Confirmación diagnóstica en pacientes con pérdida visual brusca:** la imagen multimodal permite corroborar el diagnóstico de OACR cuando la exploración clínica es dudosa. La OCT, la AGF y la OCT-A son esenciales para detectar alteraciones estructurales y funcionales sutiles que no siempre se aprecian con la exploración del fondo de ojo.
- **Evaluación del grado y la extensión de la isquemia retiniana:** mediante la AGF se pueden identificar retrasos en el llenado arterial, áreas de no perfusión capilar y defectos de perfusión en la retina interna. La OCT ayuda a visualizar el edema citotóxico de las capas internas retinianas en las fases iniciales. La OCT-A permite delimitar la afectación del PCS y profundo. Estos hallazgos son clave para estimar el pronóstico visual y orientar el manejo terapéutico.
- **Valoración de la reperfusión y detección de complicaciones:** a lo largo del seguimiento, la imagen

multimodal permite evaluar el grado de reperfusión tras la oclusión, así como la aparición de complicaciones como:

- **Edema macular secundario:** aunque es poco frecuente en la OACR pura, puede aparecer en formas mixtas o con arteria ciliarretiniana permeable asociada.
- **Neovascularización de segmento anterior, papila o retina periférica:** aunque es poco frecuente, es signo de isquemia grave y mal pronóstico visual. Estos cambios pueden detectarse tempranamente mediante OCT-A y AGF.

Utilidad de la imagen multimodal:

- **Retinografía en color:** la fotografía del fondo de ojo sigue siendo una herramienta esencial, especialmente, en las fases iniciales^{14,18}. Utilidad:
 - Hallazgos clásicos: en la fase aguda, la retina aparece blanquecina y opaca por edema isquémico en las capas internas. Esta palidez generalizada contrasta con la mácula, donde la delgadez relativa de la retina permite visualizar el epitelio pigmentario subyacente, generando el clásico reflejo en «macha rojo cereza» en la fovea, por transparencia de la coroides (fig. 17A, *inset*).
 - Evolución: con el tiempo, la palidez retiniana se resuelve y puede evidenciarse una atrofia retiniana con el adelgazamiento de las capas internas.
- **Imagen de reflectancia cercana a la infrarroja (NIR):** disminución difusa de la reflectividad retiniana. Puede resaltar la fovea como imagen brillante en forma de «donut invertido».
- **OCT:** la OCT es una herramienta esencial en la evaluación detallada de las alteraciones estructurales de la retina en fases agudas y crónicas de la OACR^{14,18}:
 - Fase aguda (primeras horas a días): se observa una marcada hiperreflectividad difusa de todas las capas internas de la retina: CFNR, CCG y CNI. Esto refleja el edema citotóxico debido a la isquemia aguda de la retina interna. La hiperreflectividad puede acompañarse de una disminución de la reflectividad de las capas externas, fenómeno atribuido a la sombra proyectada desde las capas más internas engrosadas (fig. 17C).
 - Fase subaguda y crónica: evolución hacia la atrofia progresiva de las capas internas con adelgazamiento retiniano marcado de todas ellas. En algunos casos, se puede observar una pérdida de la arquitectura foveal y el colapso del espesor central con atrofia asociada, pudiendo generarse incluso agujeros maculares de espesor completo.
- **AGF^{14,18}:** ha sido históricamente la prueba de referencia para la confirmación del diagnóstico y la evaluación del grado de isquemia:
 - Retardo en el llenado arterial retiniano: es el hallazgo más característico, observándose una demora significativa en el tiempo de llegada del flujo a través de la arteria central y sus ramas, que puede superar los 20 segundos.
 - Zonas de no perfusión capilar (fig. 17B).

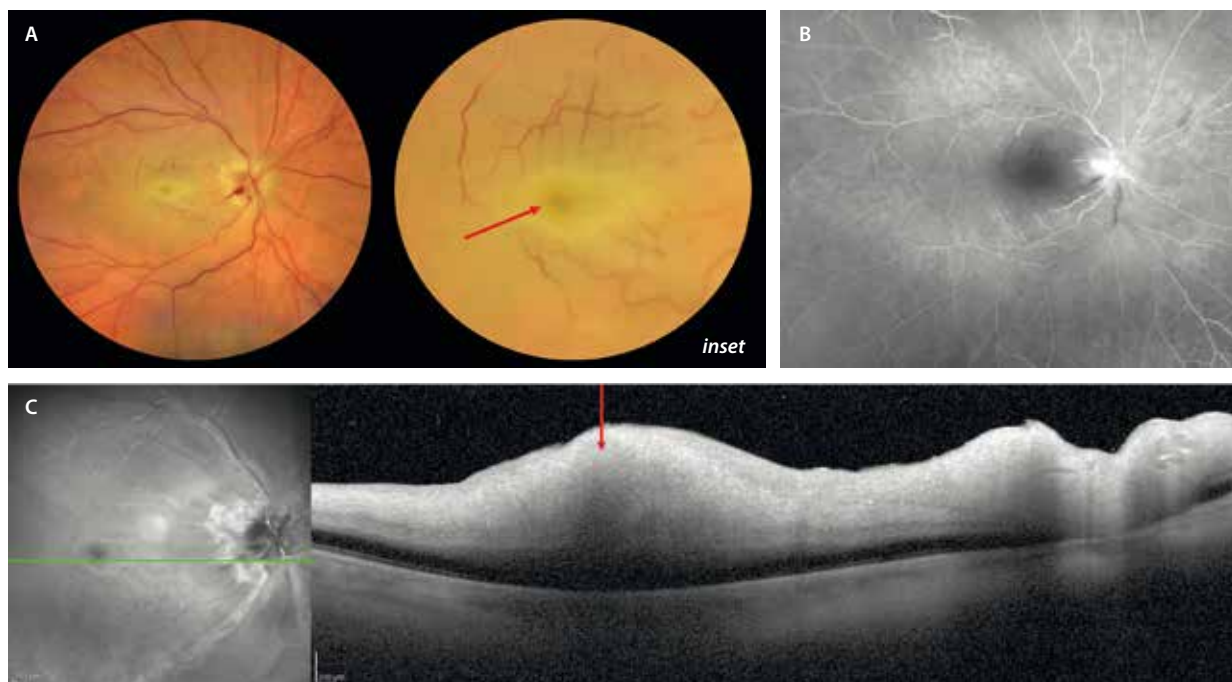


Figura 17. Oclusión de la arteria central de la retina. **A)** La retinografía muestra una papila congestiva, así como un blanqueamiento difuso de todo el polo posterior. Se aprecia un aspecto vascular fractal interrumpido con múltiples capilares exangües. Existe un edema que le da un aspecto amarillento a la parafóvea con un aspecto rojizo foveal («mancha rojo cereza») (flecha roja, *inset*). **B)** La angiografía con fluoresceína evidencia un retraso del llenado, así como ausencia generalizada de perfusión, con una marcada hipofluorescencia macular por el llamado *no reflow phenomenon*. Llama la atención la tinción del nervio óptico. **C)** En la tomografía de coherencia óptica se aprecia una hiperreflectividad difusa «en banda» en todas las capas internas de la retina, produciendo una sombra sobre la capa nuclear externa, que parece engrosada.

Imagen cortesía del Dr. Javier Montero.

- Permite determinar el grado de oclusión. Se observan dos signos que denotan mayor severidad:
 - *No reflow phenomenon*: el edema de las capas internas es tal, que no permite la recirculación en esa zona (la zona macular sigue hipofluorescente pese al restablecimiento del flujo en otras zonas en casos severos).
 - *Mid-phase pinpoint hyperfluorescence spots* (MPHS): se ven puntos hiperfluorescentes en tiempos medios que denotan una oclusión muy significativa, con mal pronóstico visual.
- **AVI**^{14,18}: en pacientes con sospecha de OACR arterítica, esta prueba puede mostrar hipoperfusión coroidea secundaria al compromiso de la arteria oftálmica o de ramas coroideas por arteritis de células gigantes.
- **OCT-A**^{14,18}:
 - Evaluación del PCS y la isquemia retiniana: en la OACR se identifica una pérdida significativa de flujo en el PCS, con disminución o desaparición del patrón vascular foveal y parafoveal. Las alteraciones tienden a ser más marcadas en el PCS, pero también pueden afectar al PCP de forma secundaria.
 - Reducción de la densidad vascular.
 - Utilidad en el seguimiento: especialmente para detectar signos de NV en etapas tardías.

Bibliografía

1. Sarraf D, Rahimy E, Fawzi AA, Sohn E, Barbazetto I, Zacks DN, et al. Paracentral acute middle maculopathy: a new variant of acute macular neuroretinopathy associated with retinal capillary ischemia. *JAMA Ophthalmol.* 2013;131(10):1275-87.
2. Bakhom MF, Freund KB, Dolz-Marco R, Leong BCS, Bauml CR, Duker JS, et al. Paracentral acute middle maculopathy and the ischemic cascade associated with retinal vascular occlusion. *Am J Ophthalmol.* 2018;195:143-53.
3. Casalino G, Williams M, McAvoy C, Bandello F, Chakravarthy U. Optical coherence tomography angiography in paracentral acute middle maculopathy secondary to central retinal vein occlusion. *Eye (Lond).* 2016;30(6):888-93.
4. Ramtohul P, Cabral D, Sadda S, Freund KB, Sarraf D. The OCT angular sign of Henle fiber layer (HFL) hyperreflectivity (ASHH) and the pathoanatomy of the HFL in macular disease. *Prog Retin Eye Res.* 2023;95:101135.
5. Bhavsar KV, Lin S, Rahimy E, Joseph A, Freund KB, Sarraf D, et al. Acute macular neuroretinopathy: A comprehensive review of the literature. *Surv Ophthalmol.* 2016;61(5):538-65.
6. Romano F, Lamanna F, Gabrielle PH, Teo KYC, Battaglia Parodi M, Iacono P, et al. Update on retinal vein occlusion. *Asia Pac J Ophthalmol (Phila).* 2023;12(2):196-210.
7. Gómex Ulla F, Abalde MJ. Manejo de las oclusiones venosas de la retina. Sociedad Española de Retina y Vítreo; 2015. Disponible en: https://serv.es/wp-content/descargasWP/documentacionMedica/Guia_SERV_05_segundaRevision.pdf

8. Hatamnejad A, Nanji K, Grad J, El-Sayes A, Mihalache A, Gemae M, et al. Predicting treatment response in retinal vein occlusions using baseline optical coherence tomography biomarkers: A systematic review. *Surv Ophthalmol*. 2025;S0039-6257(25)00148-1.
9. Schmidt-Erfurth U, Garcia-Arumi J, Gerendas BS, Miedena E, Sivaprasad S, Tadayoni R, et al. Guidelines for the management of retinal vein occlusion by the European Society of Retina Specialists (EURETINA). *Ophthalmologica*. 2019;242(3):123-62.
10. Nicholson L, Talks SJ, Amoaku W, Talks K, Sivaprasad S. Retinal vein occlusion (RVO) guideline: executive summary. *Eye (Lond)*. 2022;36(5):909-12.
11. Fernández-Avellaneda P, Fragiotta S, Breazzano MP, Freund KB. Multimodal imaging of a presumed embolic cilioretinal artery occlusion. *Retin Cases Brief Rep*. 2022;16(2):141-4.
12. Pichi F, Fragiotta S, Freund KB, Au A, Lembo A, Nucci P, et al. Cilioretinal artery hypoperfusion and its association with paracentral acute middle maculopathy. *Br J Ophthalmol*. 2019;103(8):1137-45.
13. Yang S, Liu X, Li H, Xu J, Wang F. Optical coherence tomography angiography characteristics of acute retinal arterial occlusion. *BMC Ophthalmol*. 2019;19(1):147.
14. Varma DD, Cugati S, Lee AW, Chen CS. A review of central retinal artery occlusion: clinical presentation and management. *Eye (Lond)*. 2013;27(6):688-97.
15. Cho KH, Ahn SJ, Cho JH, Jung C, Han MK, Park SJ, et al. The characteristics of retinal emboli and its association with vascular reperfusion in retinal artery occlusion. *Invest Ophthalmol Vis Sci*. 2016;57(11):4589-98.
16. Park SW, Woo SJ, Park KH, Huh JW, Jung C, Kwon OK. Iatrogenic retinal artery occlusion caused by cosmetic facial filler injections. *Am J Ophthalmol*. 2012;154(4):653-62.e1.
17. Hamann T, Wiest M, Innes W, Zweifel S. A novel quantitative assessment method of disease activity in Susac's syndrome based on ultra-wide field imaging. *Curr Eye Res*. 2022;47(2):262-8.
18. Hoyek S, Yuan M, Bejjani R, Zacks DN, Miller JW, Vavvas DG, et al. Multimodal imaging characteristics and correlation to outcomes in patients with central retinal artery occlusion presenting to a large academic center. *Am J Ophthalmol*. 2025;270:35-51.

6

Miopía patológica

Gonzaga Garay Aramburu, Ane Gibelalde González, Javier Araiz Iribarren y Pedro Fernández Avellaneda

Introducción

Se define la **miopía magna** como el globo ocular con longitud axial superior a 26 mm o con una refracción equivalente esférica ≥ -6 dioptrías, y la **miopía patológica** como el alargamiento axial excesivo asociado a la miopía que provoca cambios estructurales en el segmento posterior del ojo (incluidos el estafiloma posterior [EP], la maculopatía miópica y la neuropatía óptica asociada a la alta miopía) y que puede conducir a la pérdida de la agudeza visual¹. Los dos factores clave que impulsan el desarrollo de la miopía patológica son la elongación axial y el EP².

La miopía patológica se asocia frecuentemente con un proceso dinámico de incremento progresivo de la curvatura del polo posterior, que facilita la aparición de un amplio espectro de complicaciones (fig 1): EP, mácula en cúpula, estrías de laca, atrofia coroidea progresiva, maculopatía traccional o neovascularización coroidea (NVC)^{1,2}. La evolución clínica es heterogénea y puede variar en función de la edad, el sexo, la genética, la presencia de estafiloma o la coexistencia de otras patologías retinianas.

En cuanto a la imagen multimodal, la tomografía de coherencia óptica (OCT), en particular, ha permitido identificar el adelgazamiento coroideo y lesiones maculares como la mácula en cúpula o la maculopatía traccional —que no se detectan con la retinografía— con gran precisión. Sin embargo, la obtención de imágenes puede ser difícil en ojos con alargamiento posterior característico. En estos casos, es útil utilizar lentes de 55° y

tener presente la adquisición de imágenes en diferentes planos, recomendando al menos un corte horizontal y uno vertical, al haber gran variabilidad según el tipo de estafiloma.

Ruiz-Medrano *et al.*² clasifican la maculopatía miópica basándose en características atróficas, traccionales y neovasculares (tabla 1 y ejemplo en las figs. 2 y 3).

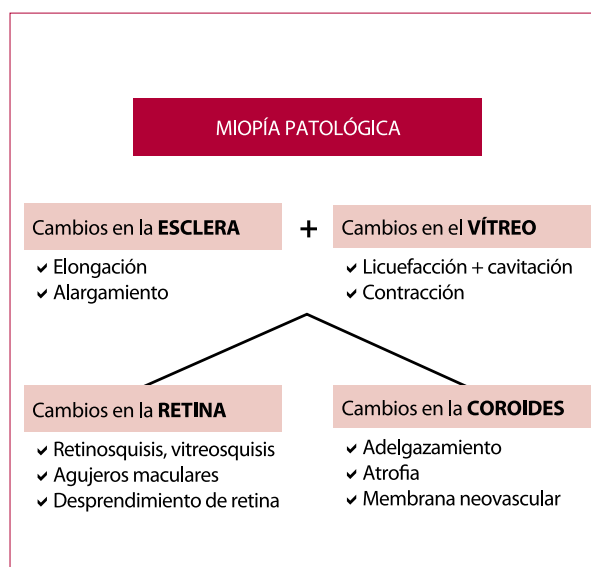


Figura 1. Cambios típicos de la miopía patológica.

Tabla 1. Clasificación según las características atróficas, traccionales y neovasculares defendida por Ruiz-Medrano *et al.*

Componente atrófico	Componente traccional	Componente neovascular
A0: no lesiones retinianas miópicas	T0: no esquisis macular	N0: no membrana neovascular subretiniana
A1: solo fondo teselado	T1: foveosquisis interna o externa	N1: estrías de laca
A2: atrofia coriorretiniana difusa	T2: foveosquisis externa e interna	N2a: membrana neovascular subretiniana
A3: atrofia coriorretiniana parcheada	T3: desprendimiento foveal	N2s: cicatriz/mancha de Fuchs
A4: atrofia macular completa	T4: agujero macular de espesor completo	
	T5: agujero macular y desprendimiento	

Tomada y modificada de: Ruiz-Medrano J, Montero JA, Flores-Moreno I, Arias L, García-Layana A, Ruiz-Moreno JM. Myopic maculopathy: Current status and proposal for a new classification and grading system (ATN). Prog Retin Eye Res. 2019;69:80-115.

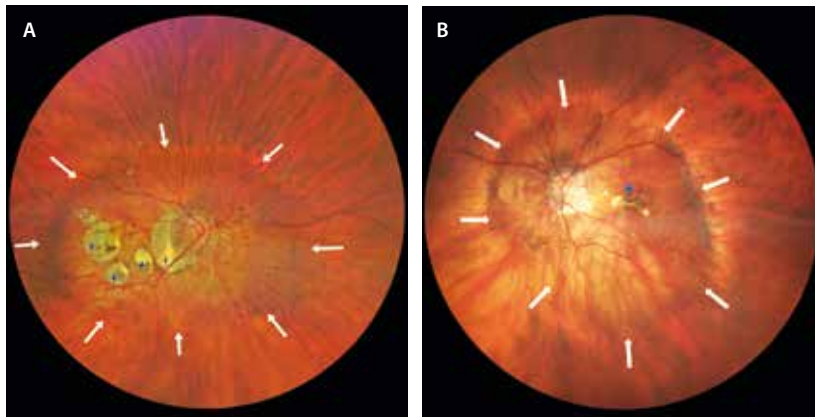


Figura 2. A) Retinografía de campo amplio del ojo derecho de un paciente con longitud axial de 31,99 mm con estafiloma posterior (flechas blancas). En la región del polo posterior, presenta atrofia coriorretiniana parcheada (estrellas azules). B) Retinografía de campo amplio de un paciente con estafiloma posterior (flechas blancas) y fibrosis subretiniana con pigmento (Fuchs) a nivel central (estrella azul).

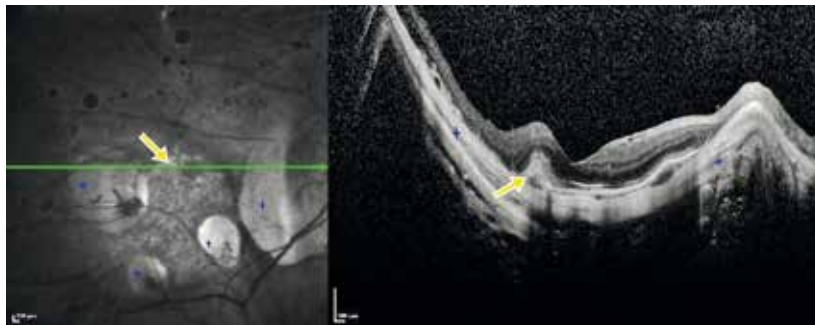


Figura 3. Tomografía de coherencia óptica macular del mismo paciente que la figura 2A, que determina una clasificación A3TON2s. Las estrellas azules localizan parches de atrofia. La flecha amarilla señala una antigua membrana neovascular inactiva y con pigmento (mancha de Fuchs).

Estafiloma posterior y mácula en cúpula

Estafiloma posterior

Spaide definió el EP como una protrusión localizada de la pared ocular con un radio de curvatura menor que el de la zona circundante³.

El EP es la principal causa de la maculopatía miópica⁴, siendo el mejor predictor de agudeza visual corregida en pacientes con alta miopía³.

Suele presentarse de forma bilateral. Los ojos con EP muestran peor agudeza visual corregida, mayor longitud axial y mayor incidencia de miopía patológica grave³.

El EP tiende a profundizarse y cambiar de forma con la edad².

Ohno-Matsui clasificó el EP en seis subtipos basándose en la resonancia magnética tridimensional y en imágenes de fondo de ojo de campo amplio⁵. Los estafilomas compuestos y aquellos con afectación macular presentan mayores grados de maculopatía miópica atrófica, traccional y neovascular y, por lo tanto, peor agudeza visual⁵.

Es el principal factor en la progresión de la maculopatía miópica, por lo que se debe informar a los pacientes sobre sus posibles complicaciones y la necesidad de controles periódicos (véase fig. 2).

Mácula en forma de cúpula

La mácula en forma de cúpula o mácula en domo (DSM, del inglés *dome-shaped macula*) es una protrusión retinocoroidea convexa a nivel macular dentro de un EP⁶, generalmente en ojos con miopía magna, pero también en ojos con bajo error refractivo. Según Ohno-Matsui, el 18,5 % de los ojos con miopía magna mostraban DSM en la resonancia magnética, a pesar de que la mayoría de los ojos no presentaban EP⁵.

Los pacientes pueden ser asintomáticos, aunque suelen presentar metamorfopsia y pérdida progresiva de la agudeza visual por la presencia de complicaciones asociadas⁶:

- Epiteliopatía.
- Fluido subretiniano.
- Membranas neovasculares (MNV).

Se han descrito tres tipos de DSM⁷ en función de la orientación en la OCT:

- Redondo central (21 %): tanto la OCT vertical como la horizontal muestran la protrusión anterior (fig. 4).
- Oval vertical: el menos frecuente (17 %); la OCT vertical muestra un contorno plano del epitelio pigmentario de la retina (EPR) y la coroides, mientras que la OCT horizontal muestra la protrusión anterior.
- Oval horizontal: el más frecuente (62 %); la OCT vertical muestra la protrusión anterior, mientras que en la OCT horizontal se aprecia un contorno plano del EPR y la coroides.

Las características del fluido subretiniano en la mácula en domo (fig. 4) son⁵:

- Incidencia: variable y patogénesis incierta.

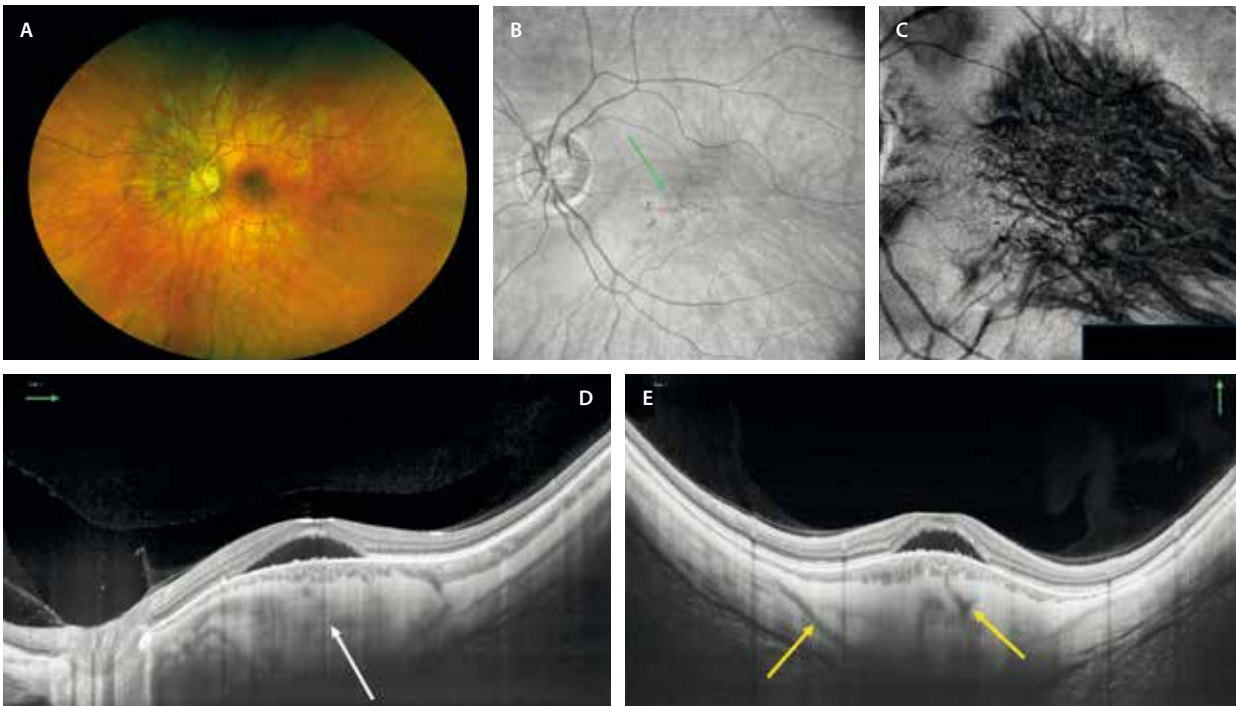


Figura 4. Mácula en forma de cúpula. **A)** Imagen de la retinografía en color sin denotar un estafiloma claro. **B)** Imagen *en face* de la tomografía de coherencia óptica en la que se observan vasos coroideos dilatados posteriorizados a nivel macular, asociando una epiteliopatía macular (flecha verde). **C)** En la imagen *en face* de la angiografía por tomografía de coherencia óptica segmentando la coroides, se puede apreciar mejor la posteriorización de la vorticosa que puede ocurrir en estos miopes. **D)** Imagen de un corte horizontal de la tomografía de coherencia óptica donde se aprecia fluido subretiniano en una zona con engrosamiento coroideo y escleral, con protrusión marcada por parte de la esclera (flecha blanca, estafiloma invertido). **E)** El corte vertical de la tomografía de coherencia óptica muestra hallazgos similares, pero además se evidencian múltiples vasos perforantes esclerales (flechas amarillas).

- OCT: se trata de la principal herramienta diagnóstica; hacer corte horizontal y vertical.
- Angiografía con fluoresceína (AGF): se asocia con defecto ventana y fugas puntuales.
- Angiografía con verde de indocianina: puede haber hiperpermeabilidad como signo de hiperpermeabilidad.
- Angiografía con verde de indocianina + angiografía por OCT (OCT-A): descartar membrana neovascular subretiniana (NVC).
- El curso natural del fluido subretiniano es fluctuante y la visión se mantiene relativamente intacta. El mal pronóstico visual es secundario a la presencia de atrofia del EPR^{8,9}.

Se debe realizar diagnóstico diferencial entre DSM y estafiloma inferior^{1,6}:

- En la DSM, la esclera y la coroides son más gruesas en el ápex de la protrusión¹. La aparición de la epiteliopatía y el fluido se localizan en esa zona.
- En el estafiloma inferior (fig. 5), las complicaciones más frecuentes —como la epiteliopatía, el fluido subretiniano y la aparición de MNV— se localizan en el techo del estafiloma inferior, en la transición entre coroides delgada (estafiloma) y coroides normal (zona no estafilomatosa). Curiosamente, y a diferencia de lo que sucede en las MNV miópicas que acontecen en el seno de estafilomas posteriores, estas MNV de los estafilomas inferiores suelen ser de tipo 1 o aneurismáticas (AT-1).

Atrofia macular

La degeneración coriorretiniana del polo posterior se considera la alteración más común en el fondo de ojo. Debido a una debilidad estructural localizada a nivel escleral, junto con la acción de la musculatura extraocular, hay una menor resistencia mecánica que va a suponer la elongación y estiramiento progresivo de las capas oculares. Primero, hay un cambio de coloración amarillenta debido al adelgazamiento de la retina y la coroides, para después sumar cambios pigmentarios, roturas focales de la membrana de Bruch, hasta llegar a formarse áreas circunscritas o parches focales desprovistos del EPR y de la coriocapilar. Con el paso del tiempo, estas áreas confluyen formando grandes áreas de atrofia geográfica, que se fusionan con una zona degenerativa peripapilar normalmente agrandada². La atrofia macular se caracteriza fundamentalmente por el adelgazamiento de la coroides que se observa en la OCT y la OCT-A.

En estudios longitudinales, la progresión de la maculopatía atrófica varía del 9% al 40,6%, y es más frecuente en estadios avanzados de la enfermedad, en personas de mayor edad y en mujeres.

Se describen cinco tipos de atrofia que pueden complementarse con estrías de laca, NVC o mancha de Fuchs¹ (véase tabla 1):

- A0: no lesiones retinianas miópicas.

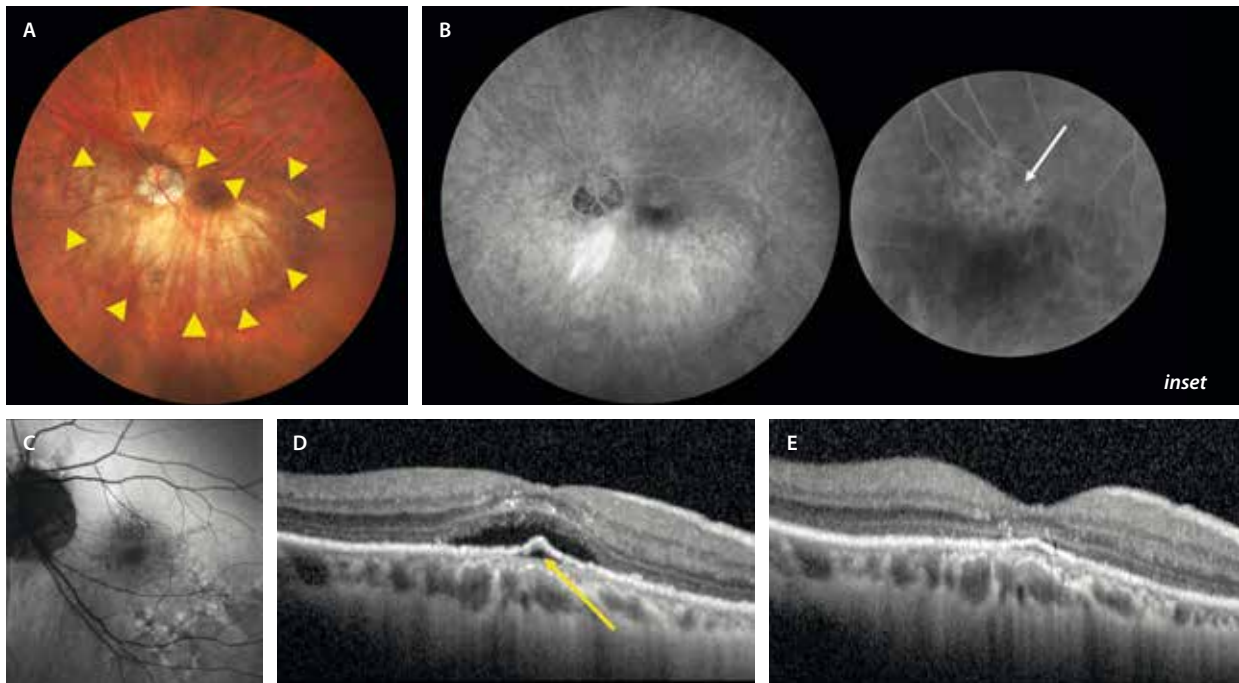


Figura 5. Estafiloma inferior (puntas de flecha amarillas): el borde superior del estafiloma en la fóvea puede causar una pendiente repentina y aguda que resulta en una «curvatura» macular similar en la tomografía de coherencia óptica. **A)** Retinografía en color en la que se observa el estafiloma inferior. **B)** Angiografía con fluoresceína con puntos hiperfluorescentes en el área foveal en el techo del estafiloma posterior inferior típicos de epitelopatía o de membrana neovascular con patrón oculto (flecha blanca en la imagen ampliada, *inset*). **C)** Autofluorescencia con puntos hiperautofluorescentes e hipoautofluorescentes en la zona del epitelio pigmentado inferior en relación con una epitelopatía. **D)** Tomografía de coherencia óptica macular con imagen de SIRE (*shallow irregular RPE elevation*) que denota la presencia de una membrana neovascular tipo 1 (flecha amarilla), con fluido subretiniano. **E)** Mismo corte tomográfico tras el tratamiento con una dosis de carga de antifermento del crecimiento del endotelio vascular donde se evidencia una resolución del fluido subretiniano.

- A1: solo fondo teselado; se aprecia una atrofia difusa del EPR, pero con un aspecto atigrado del fondo de ojo.
- A2 o atrofia coriorretiniana difusa (fig. 6A1): en este caso, existe una atrofia difusa del EPR y de la coriocalilar, lo que supone una mayor probabilidad de eventos atróficos progresivos o complicaciones neovasculares. Se aprecia como una lesión amarillenta mal definida con apariencia granular que aparece principalmente alrededor del disco óptico; aumenta con la edad y finalmente cubre todo el polo posterior. Es en este estadio donde se pueden observar lesiones granulares pigmentadas lineales en el polo posterior, que se corresponden con las estrías de laca. Son lesiones precursoras de placas focales de atrofia y de MNV miópicas (véase el epígrafe sobre la MNV miópica y la fig. 16). La OCT muestra un adelgazamiento marcado de la coroides en el área de atrofia difusa. Con la OCT-A, se puede detectar el deterioro del flujo coriocalilar, aunque la visualización de la circulación coroidea sigue siendo un desafío para la interpretación en ojos con miopía patológica.
- A3 o atrofia coriorretiniana parcheada (figs. 6A2 y 6B1): área focal o áreas multifocales de atrofia bien definida de color blanco grisáceo. Debido a la ausencia de EPR y la mayor parte de la coroides, la esclerótica se puede observar a través del tejido retiniano transparente. En la autofluorescencia se observarían parches hipoautofluorescentes en los lugares de la atrofia. En la OCT, la atrofia irregular se caracteriza por la falta de EPR y

retina externa, con pérdida de la mayor parte de la coroides. Por lo tanto, las capas internas de la retina pueden contactar directamente con la superficie escleral interna.

- A4 o atrofia macular completa (fig. 6B2): lesión atrófica extensa bien delimitada, resultado de la confluencia de múltiples placas de atrofia con el paso del tiempo. Presenta un color blanco grisáceo o blanquecino y afecta a la fóvea.

Cada día se estudian más el estafiloma y las lesiones o variaciones anatómicas que acontecen en el seno de los mismos. En cuanto a algunas de las lesiones descritas en fases avanzadas de la maculopatía miópica atrófica, destacan³:

- *Cleft* o foseta colobomatosa (*pit-like cleft*): se trata de un defecto en la retina, la coroides y la esclera, que coincide en áreas con un cambio acusado de la curvatura escleral (fig. 7). A diferencia de la foseta peripapilar, hay un mínimo tejido escleral residual. Puede expandirse al no tener EPR, membrana de Bruch ni coroides.
- Dehiscencias de la esclera: zonas donde la esclera está rota, coincidiendo con áreas situadas cerca de la entrada de una arteria ciliar posterior a través de una placa de atrofia coriorretiniana. La OCT macular es la herramienta más útil para verlas. Se aprecia una ausencia de esclera, con una retina y coroides íntegras, ofreciendo una imagen de excavación coroidea focal, pero sin depresión de la retina externa (fig. 8).

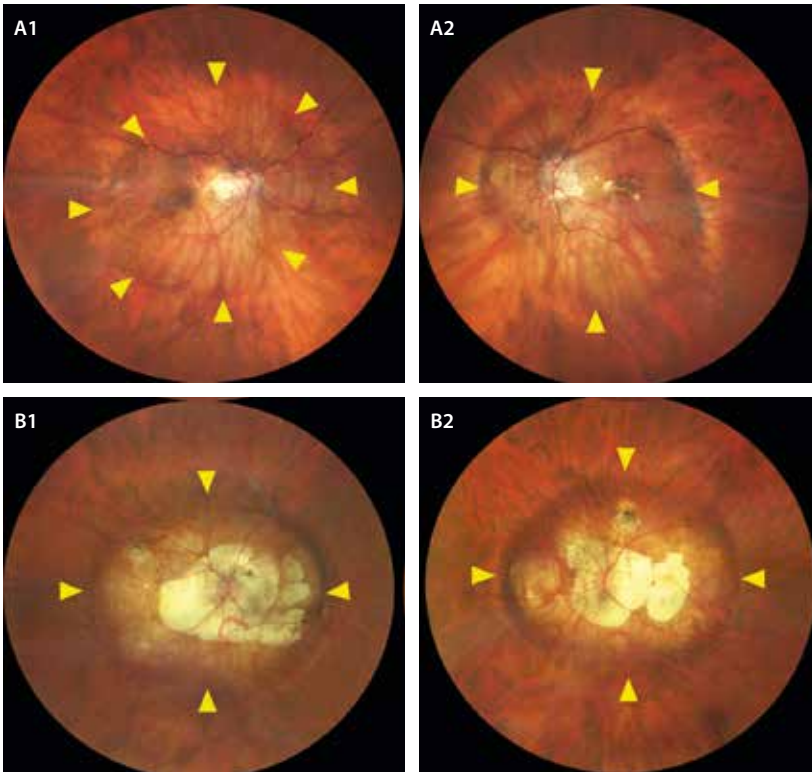


Figura 6. Estafilomas posteriores en función de la longitud axial y delimitados por las cabezas de flechas amarillas. **A1 y A2)** Corresponden al ojo derecho (**A1**) e izquierdo (**A2**) de la misma paciente. El ojo derecho, que presenta una longitud axial menor, tiene un estafiloma posterior mucho menos marcado, presentando una atrofia coriorretiniana difusa con algún cambio en el epitelio pigmentario de la retina focal. El ojo izquierdo, sin embargo, muestra una longitud axial mayor y un estafiloma más marcado, con cambios de tipo atrofia coriorretiniana parcheada en el polo posterior y pigmento por una membrana neovascular inactiva con mancha de Fuchs. **B1 y B2)** Corresponden al ojo derecho y ojo izquierdo, respectivamente, de un mismo paciente que presenta una longitud axial muy grande, con los correspondientes estafilomas posteriores marcados. El ojo derecho (**B1**) presenta una maculopatía miópica con atrofia coriorretiniana parcheada confluyente, y el ojo izquierdo (**B2**) una atrofia coriorretiniana completa con afectación foveal. De esta manera, en la figura se evidencia una correlación entre longitud axial, estafiloma posterior y grado de maculopatía.

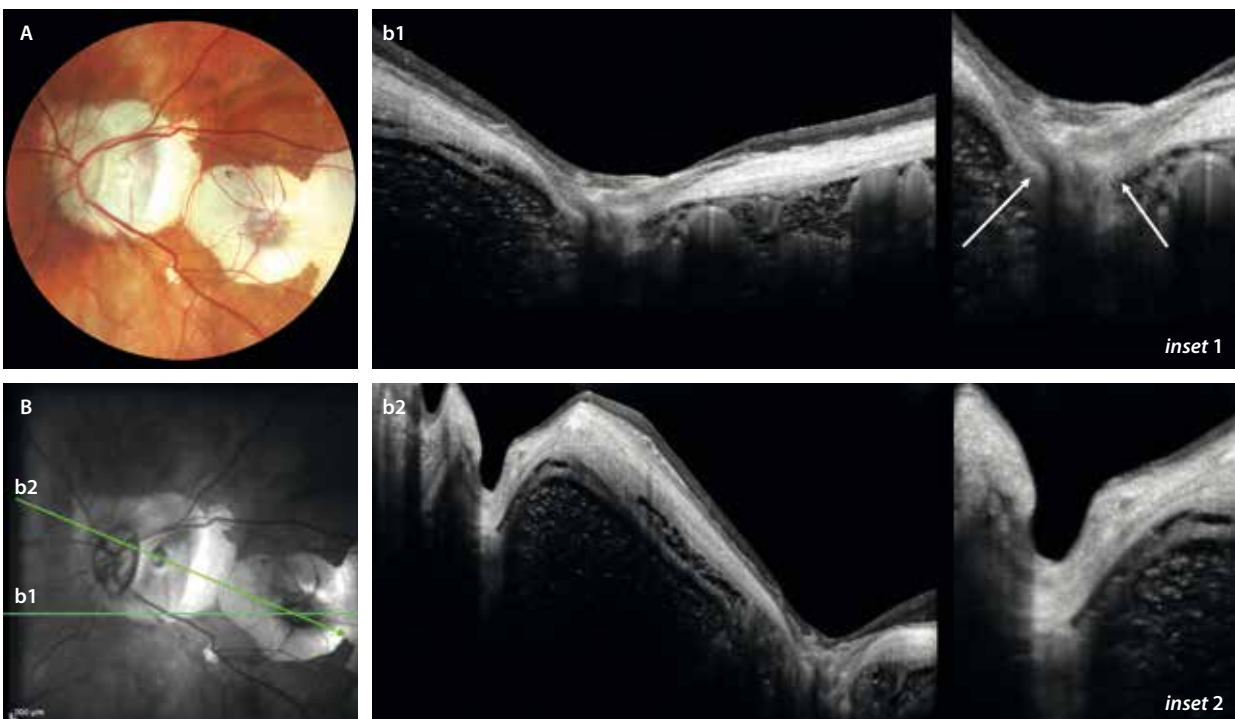


Figura 7. *Cleft* o foseta colobomatosa. **A)** Lesión pequeña en el seno de una placa de atrofia coriorretiniana con aspecto de «perla». **B)** La imagen cercana al infrarrojo permite definir dos estructuras circulares hiporreflectivas en el seno de las placas de atrofia hiperreflectivas. **b1)** Corte de la tomografía de coherencia óptica que pasa por una dehiscencia escleral (flechas blancas en *inset 1*). **b2)** Corte de la tomografía de coherencia óptica que pasa por ambas estructuras circulares. La primera (*inset 2*) corresponde a un *cleft* o foseta colobomatosa donde hay una ausencia de retina, coroides y esclera, persistiendo un residuo de esclera por debajo. La segunda es la misma lesión descrita en **b1**.

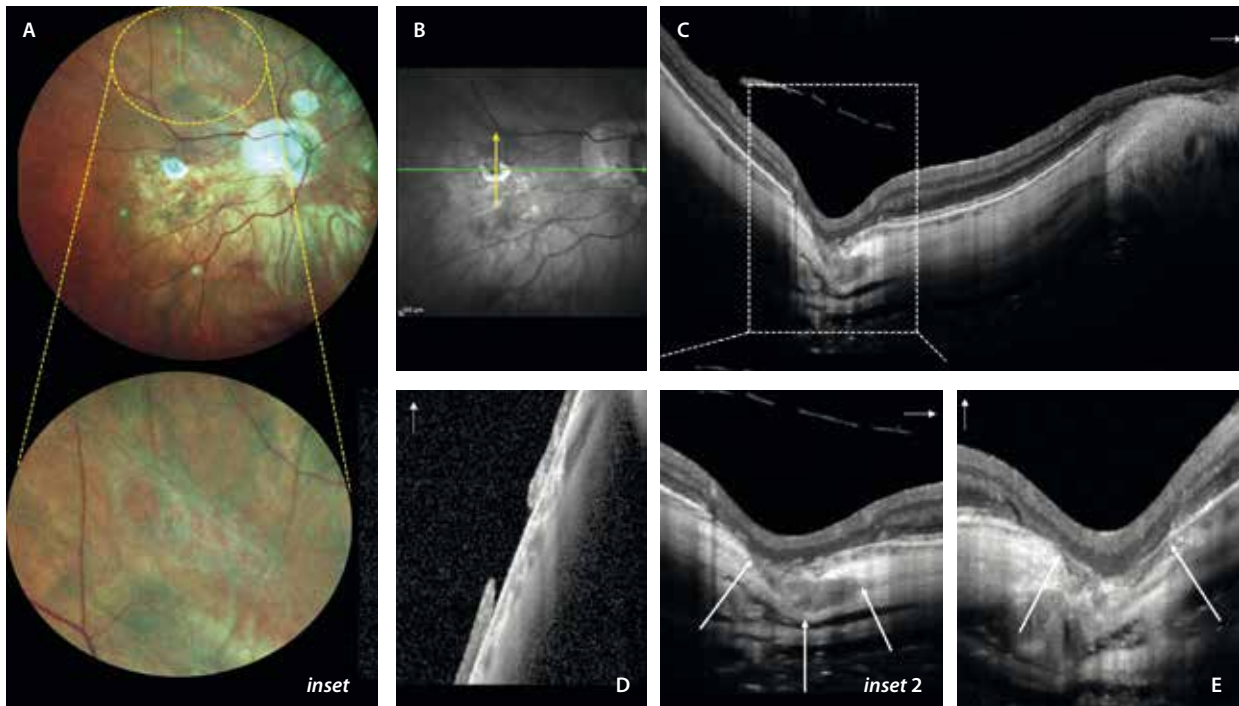


Figura 8. Dehiscencia escleral y cavitación coroidea. **A)** Imagen del fondo de ojo de un paciente con miopía patológica con atrofia coriorretiniana difusa y con algún parche de atrofia multifocal. El círculo amarillo resalta (*inset*) una imagen de degeneración tipo empalizada muy posterior en torno a las arcadas vasculares (típicas de pacientes con síndrome de Marfan u otras vitreoretinopatías) con un agujero atrófico sin fluido (véase el corte de la tomografía de coherencia óptica en **D**, correspondiendo al *scan* verde en **A**). El corte de la tomografía de coherencia óptica horizontal (**C**) señalado con la flecha verde en **B**, corresponde a una zona de dehiscencia escleral que asocia una cavitación coroidea macular (*inset 2*). La retina externa está conservada y existe una atrofia del epitelio pigmentario de la retina que asocia un espacio hiporreflectivo coroideo (delimitado por las flechas blancas) que se invagina a lo largo de una dehiscencia escleral. En el corte vertical (**E**), que corresponde a la flecha amarilla en **C**, se puede apreciar mejor la zona de dehiscencia escleral delimitada por las flechas blancas.

- Cavitaciones coroideas: normalmente se ven en áreas desprovistas de esclera, guardando relación también con la entrada de una arteria ciliar en placas de atrofia coriorretiniana a nivel macular o peripapilar. La OCT vuelve a ser fundamental, observándose como espacios hiporreflectivos en la coroides (fig. 8), que no guardan relación con fluido, y donde la retina externa no está deprimida normalmente (a diferencia de la excavación coroidea focal).
- Excavación coroidea focal (véase el capítulo que estudia la paquicoroides): se observa en miopías más moderadas y no guarda tanta relación con el EP o la atrofia. El mecanismo etiopatogénico parece que responde más a la inflamación manifiesta o silente, siendo característica una depresión de la retina externa y del EPR en la coroides en la imagen de la OCT.

Tracción vitreomacular

La licuefacción del vítreo, el desprendimiento del vítreo posterior y las membranas epirretinianas (MER) aparecen con más frecuencia en pacientes miopes magnos².

El vítreo de un ojo miope presenta características de mayor degeneración y licuefacción (fig. 9)⁸.

- La *bursa premacularis* suele estar agrandada y en muchas ocasiones conecta con el espacio de Martegiani prepa-

pillar, formando espacios hiporreflectivos confluentes grandes.

- Disposición fibrilar del vítreo junto a espacios hiporreflectivos verticales o fisuras.
- Presencia de espacios hiporreflectivos horizontales por delante de la *bursa premacularis* o cisternas que aumentan en número y confluyen, siendo una característica también de pacientes de edad avanzada. Es la llamada licuefacción del vítreo⁹.

A todas estas características degenerativas hay que sumar la contracción que existe a nivel anteroposterior, que será responsable de múltiples cuadros retinianos, que se describen a continuación.

La maculopatía traccional miópica es un término que engloba la tracción vitreomacular, la MER, la foveosquias miópica y el agujero macular miópico. La presencia de estructuras premaculares como MER, hialoides posterior engrosada o desprendimiento foveal está asociada con la progresión de la maculopatía traccional miópica⁹. En ocasiones, resulta difícil distinguir entre una MER y una hialoides posterior engrosada con restos adheridos a la membrana limitante interna, ya que ambas aparecen como una línea hiperreflectiva en la OCT (fig. 10A)⁹.

La retinosquias macular (figs. 10 y 11) es una separación progresiva de las capas de la retina. Cuando afecta a la fóvea se llama foveosquias. Afecta al 0,8% de la población general y entre el 6,5-32,9% de los miopes

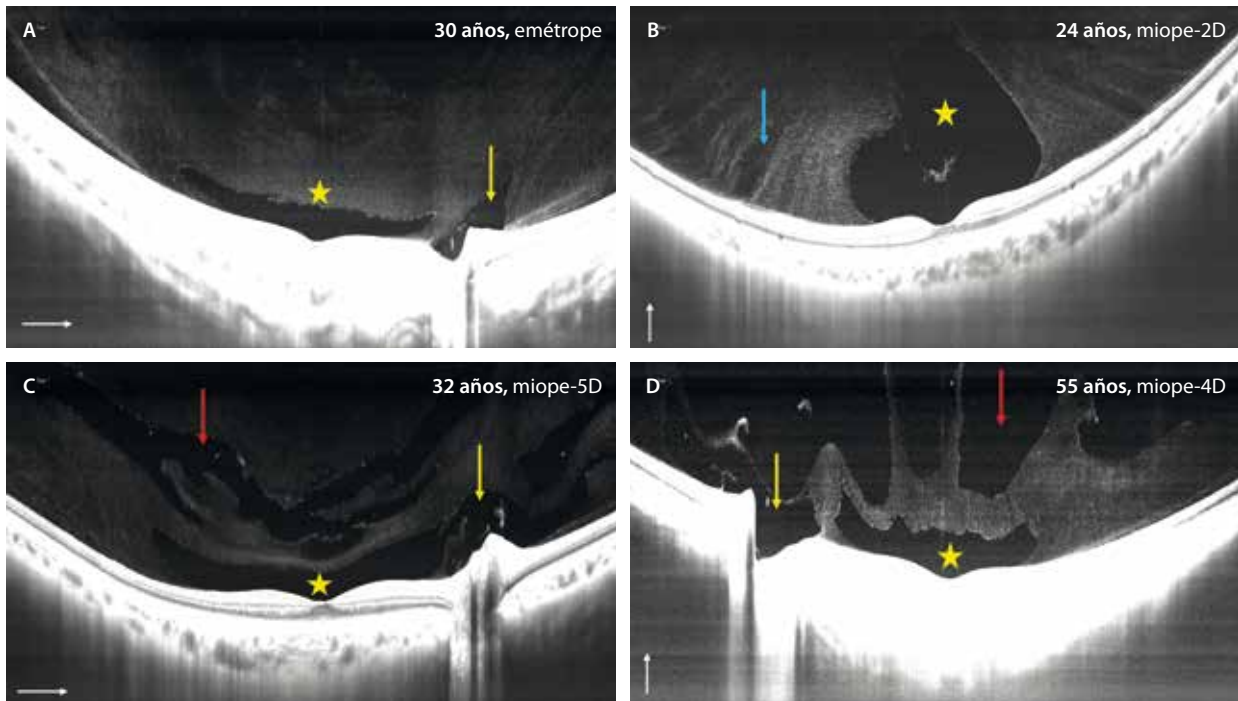


Figura 9. Comportamiento del vítreo en función del grado de miopía y la edad. Para obtener la imagen del vítreo es mejor utilizar una lente de 55° que obtenga un *B-scan* en la tomografía de coherencia óptica de 16 mm (o más) e hipermetropizar al paciente. **A)** Paciente joven y emélope. Se aprecia un vítreo con una *bursa premacularis* (estrella amarilla) independiente del espacio de Martegiani prepapilar (flecha amarilla). **B)** Joven con miopía leve. En el corte vertical de la tomografía de coherencia óptica se aprecia una *bursa premacularis* de mayor tamaño (estrella amarilla) y una disposición fibrilar del vítreo. Se pueden apreciar algunas fisuras (espacios hiporreflectivos de orientación vertical, flecha azul). **C)** Paciente joven, pero con miopía moderada. En la tomografía de coherencia óptica destaca una conexión entre la *bursa premacularis* (estrella amarilla) y el espacio de Martegiani (flecha amarilla), además de múltiples espacios hiporreflectivos dispuestos en paralelo (flecha roja) que corresponden a cisternas, denotando una mayor licuefacción vítreas. **D)** Paciente de edad más avanzada y miopía moderada. En este caso, la tomografía de coherencia óptica destaca la gran cantidad de espacios hiporreflectivos en el vítreo (flecha roja) que corresponden a cisternas confluentes, incluso lagunas vítreas, correspondiendo a una gran licuefacción y degeneración vítreas.

magnos¹⁰. Se cree que está causada por una combinación de la tracción externa provocada por el EP y una interna debida a las adhesiones vítreoretinianas y a la rigidez de la membrana limitante interna (tracción hacia afuera > hacia dentro).

La OCT es la prueba con mayor sensibilidad para detectar la retinosquiasis y es esencial para el correcto diagnóstico y seguimiento de esta patología^{1,2}. Normalmente, se trata de una esquiasis a nivel de las capas medias-externas de la retina y guarda relación con el estafiloma, no extendiéndose más allá de este. Responde a un estrés crónico mecánico de las células de Müller.

La retinosquiasis también puede ser paravascular¹⁰ (fig. 10A, *inset* 1 y 2). En este caso, la etiopatogenia son las fuerzas de estrés mecánico por el estafiloma, pero sobre todo la presencia de tracción (tracción hacia dentro > hacia fuera). A nivel paravascular, la adherencia del vítreo es mayor, pudiendo acontecer diferentes cambios si la tracción es marcada:

- Agujeros lamelares paravasculares.
- Micropliegues vasculares: los vasos protruyen focalmente hacia el vítreo.
- Retinosquiasis interna.

La retinosquiasis puede progresar hacia la formación de un agujero macular¹ (fig. 12). Esta progresión es lenta (11,6-68,9% en una media de 3 años), siendo los factores de riesgo más importantes (fig. 11C1 y 11C2) los siguientes:

- EP (tipo 2).
- Desprendimiento del vítreo posterior (DVP) parcial o incompleto y asimétrico.
- Agujero lamelar con tracción (MER).
- Defectos en las capas externas.
- Agujero lamelar de capas externas.
- Desprendimiento foveal.

El agujero macular se observa en el 0,03% de la población general, y entre el 1,2-2% de los miopes magnos¹¹. Se describen dos tipos de agujero macular en pacientes con miopía magna:

- El secundario a la tracción ejercida en el ojo con retinosquiasis (fig. 12). Normalmente ocurren tras años de retinosquiasis.
- El agujero macular con bordes engrosados por quistes, que no presentan desprendimiento de retina perilesional y que no suelen progresar durante meses o años.

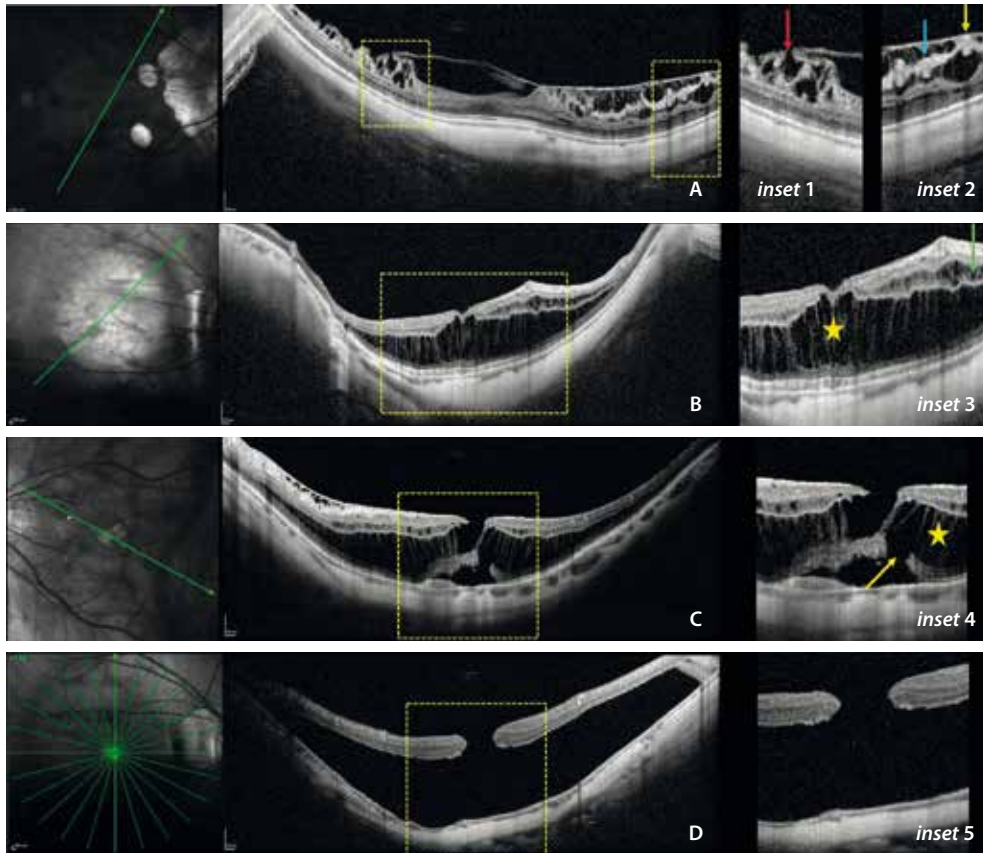


Figura 10. Grados de retinosquias macular. **A)** Retinosquias de capas internas. Destaca una fovea normal, con restos de hialoides posterior que se continúan con la membrana limitante interna, siendo difícil diferenciarlos en alguna zona. Destacan agujeros lamelares paravasculares (flecha roja, *inset 1*), así como retinosquias de capas internas (flecha azul), vitreosquias y micropliegues con elongación de vasos sanguíneos (flecha amarilla) con protrusión de los mismos hacia el vítreo (*inset 2*). **B)** Tomografía de coherencia óptica macular de un paciente con un estafiloma más pronunciado y retinosquias de capas internas (flecha verde, *inset 3*) y de capas externas con foveosquias (estrella amarilla, *inset 3*). **C)** En muchas ocasiones, las retinosquias de capas externas (estrella amarilla, *inset 4*) asocian defectos de capas externas, también denominados agujeros lamelares de capas externas (flecha amarilla, *inset 4*), características de imagen que suponen mayor riesgo de progresión hacia agujero macular de espesor completo. **D)** Tomografía de coherencia óptica que muestra un agujero macular de espesor completo (*inset 5*) con desprendimiento de retina macular.

Imagen cortesía del Dr. J. M. Cubero Parra.

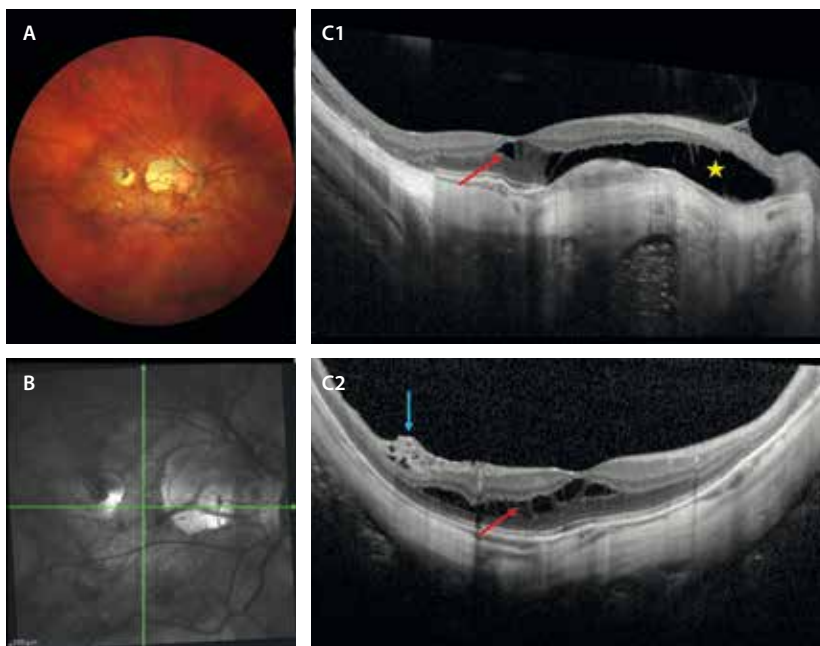


Figura 11. Retinosquias macular de capas medias y externas. **A)** En la retinografía se observan parches de atrofia coriorretiniana en el seno de un estafiloma posterior. **B)** En la infrarroja se aprecia un corte horizontal que representa la tomografía de coherencia óptica en **C1** y uno vertical que representa la tomografía de coherencia óptica en **C2**. **C1)** Se aprecia una separación de la retina a nivel de la capa plexiforme externa (entre la capa nuclear interna y externa, flecha roja). En caso de que el epitelio pigmentario de la retina y la coriocapilar estén ausentes, al no haber barrera hematorretiniana externa funcional, los espacios de esquias se hacen más llamativos, con imagen de espacios ópticamente vacíos a nivel de las capas externas (estrella amarilla), que dan imágenes de esquias crónicas degenerativas. **C2)** Además de la retinosquias de capas medias (flecha roja), se aprecia una tracción focal a nivel de los vasos en las arcadas vasculares, con mínima retinosquias de capas internas traccional (flecha azul).

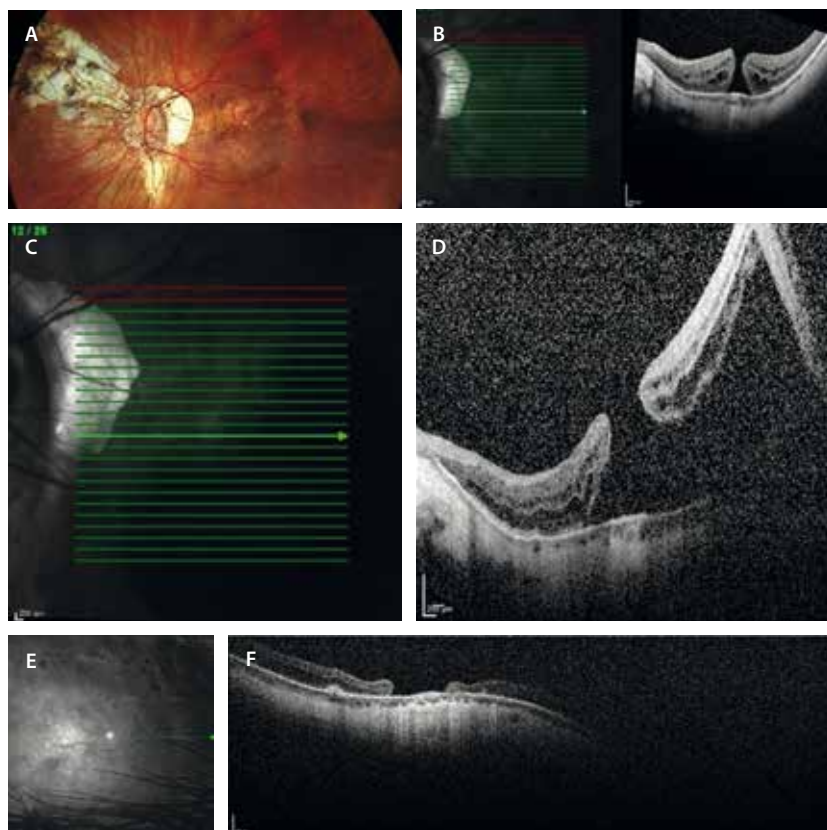


Figura 12. A y B) Imágenes de 2016 en las que se observa un agujero macular crónico en el ojo izquierdo. C y D) Imagen infrarroja y tomografía de coherencia óptica macular de 2024 en las que se observa desprendimiento de retina en el polo posterior. E y F) Imagen infrarroja y tomografía de coherencia óptica macular de 2025 en las que se aprecia un agujero macular pegado y no cerrado tras vitrectomía *pars plana*.

Existen otros agujeros maculares en pacientes miopes (fig. 13):

- Agujero lamelar traccional (tabla 2)^{12,13}:
 - También denominado en una reciente reclasificación como MER asociada a foveosquiasis; se define como un defecto de espesor parcial en las capas internas de la retina.
 - Su incidencia oscila entre el 1,7-31 % de los pacientes miopes magnos con maculopatía traccional miópica usando OCT, y es un signo de tracción tangencial que indica un estadio transicional hacia el agujero macular de espesor completo. La progresión está asociada a la presencia de EP (100 %) y retinosquiasis macular (75 %).
 - Mayor progresión a agujero macular de espesor completo que en pacientes sin miopía patológica.
 - Asocia fenómenos traccionales: MER o DVP incompletos con fenómenos de tracción vitreomacular. En los casos asociados a miopía hay una mayor presencia de proliferaciones epirretinianas o agujero macular lamelar degenerativo asociado a proliferación epirretiniana (LHEP).
 - OCT: la separación ocurre a nivel de la capa plexiforme externa entre la capa nuclear interna y la capa de fibras de Henle, separando la retina interna de la retina externa.
- Agujero macular lamelar degenerativo asociado a proliferación epirretiniana (LHEP, del inglés *lamellar hole epirretinal proliferation*) (tabla 2)^{12,13}:
 - Irregularidad del contorno foveal: al igual que el agujero lamelar traccional, existe una separación de la retina interna que ocurre a nivel de la capa plexiforme externa entre la capa nuclear interna y la capa de fibras de Henle. Es en la capa de fibras de Henle donde hay múltiples conexiones de las células de Müller; implicadas en la degeneración en estos agujeros, haciendo que con el tiempo se formen cavitaciones con pérdida de tejido:
 - Cavidad foveal: forma de «sombbrero de copa».
 - Aparente pérdida de tejido.
 - Protuberancia foveal central.
 - Proliferación epirretiniana: es una proliferación diferente a la que ocurre en las MER. Las MER presentan fibroblastos que aportan rigidez y se ven hiperreflectivas en la OCT. En estos casos, son proliferaciones celulares con restos de las células de Müller degeneradas, viéndose isorreflectivas/hiporreflectivas y más gruesas.
 - Pérdida de la zona de los elipsoides (EZ): como cualquier proceso degenerativo que implica a la célula de Müller, hay una afectación desde la membrana limitante interna hasta la membrana limitante externa, la cual conecta con la capa de fotorreceptores y, en concreto, con la EZ.
- Pseudoagujero asociado a MER^{12,13}: a diferencia de los agujeros anteriores, donde hay una tracción tangencial, en este caso la tracción es centrípeta hacia la fovea con una rectificación del perfil foveal inducida de nuevo por una MER. Los signos que ayudan a su reconocimiento son:
 - Obligatorios:
 - Presencia de MER con respeto foveal.
 - Aumento del espesor macular central.
 - Perfil verticalizado.

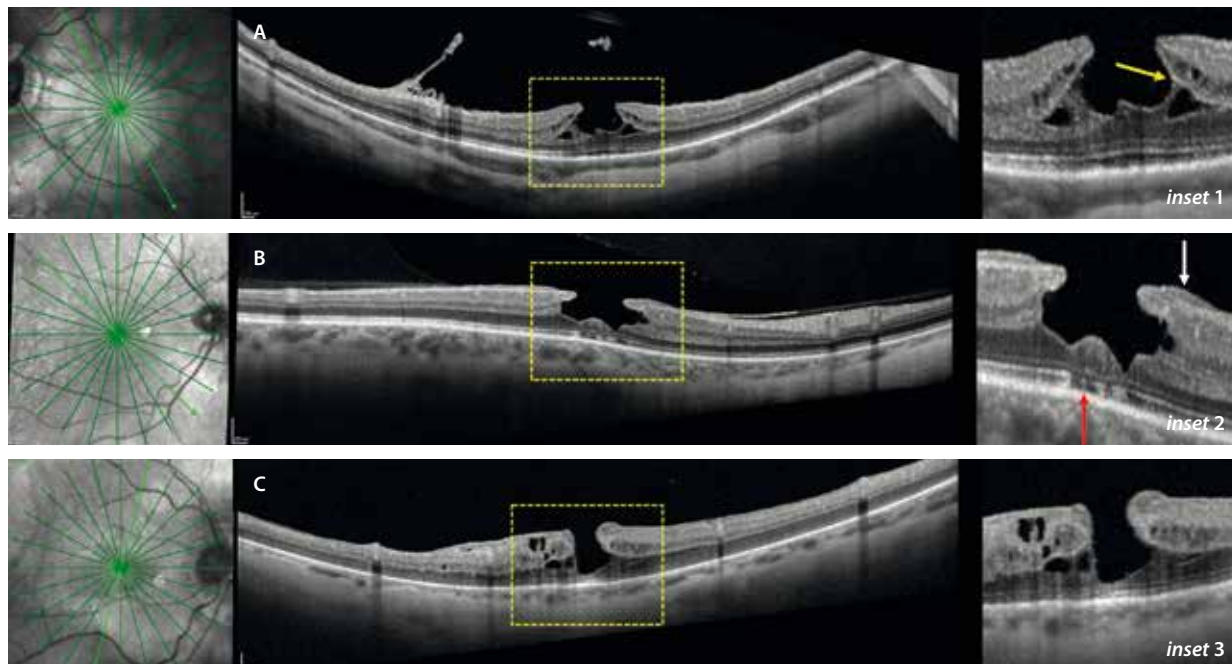

Figura 13. Diagnóstico diferencial de agujeros maculares. **A)** Agujero macular lamelar. Se aprecia una separación de las capas de la retina interna (capa nuclear interna) y externa (Henle-capla nuclear externa) por una separación que ocurre en la capa plexiforme externa (flecha amarilla, *inset 1*). Siempre hay signos de tracción asociados como el desprendimiento del vítreo posterior (DVP) incompleto con restos de hialoides posterior que se aprecia en la tomografía de coherencia óptica. **B)** Agujero lamelar degenerativo asociado a proliferación epirretiniana. Agujero con forma de copa de sombrero que asocia proliferación epirretiniana iso-hiporreflectiva gruesa en los bordes (agujero macular lamelar degenerativo asociado a proliferación epirretiniana, flecha blanca, *inset 2*). Es típica su asociación a alteraciones de las capas externas (flecha roja, *inset 2*) debido a su etiología degenerativa. **C)** Pseudoagujero macular. La tomografía de coherencia óptica muestra una rectificación de los bordes del perfil foveal, pero con una retina con capas externas íntegras (*inset 3*). Puede asociar membranas epirretinianas (véase la tomografía de coherencia óptica, perfil temporal).

Imagen cortesía del Dr. J. M. Cubero Parra.

Tabla 2. Diferencias entre agujero lamelar traccional y degenerativo

	Agujero lamelar traccional	Agujero lamelar degenerativo
Reciente terminología	Membrana epirretiniana con foveosquisis	Agujero macular lamelar
Causa	Traccional	Degeneración célula de Müller-Henle
Asociaciones	MER (hiperreflectiva)	LHEP (hipo/isorreflectiva)
Bordes de la separación	Afilados, angulares	Redondeados
Quistes	++ • Esquisis a nivel de la CPE/CFH • Quistes en la CNI	+/- • Cavitación – Aspecto de pérdida de tejido foveal – Abultamiento foveal
Defectos en la EZ	-	+
Tratamiento	VPP	Observar VPP si asocia MER
Forma	Bigote	Sombrero

CFH: capa de fibras de Henle; CNI: capa nuclear interna; CPE: capa plexiforme externa; LHEP: agujero macular lamelar degenerativo asociado a proliferación epirretiniana; MER: membrana epirretiniana; VPP: vitrectomía.

- Opcionales:
 - Microquistes en la capa nuclear interna.
 - Espesor casi normal.

Patología neovascular

Estrías de laca

Se han estudiado ya el EP y la atrofia de los pacientes con miopía patológica. Las estrías de laca son otra de las lesiones estructurales.

Se trata de roturas mecánicas en el EPR y/o en la membrana de Bruch que aparecen en el ojo miope patológico y se localizan en el área macular, sobre todo en la zona temporal, y generalmente con una disposición horizontal¹⁴.

La patogenia no está del todo clara, pero la teoría del estiramiento mecánico inducido por la elongación de la longitud axial es la explicación más aceptada¹⁴.

Estas lesiones no son comunes; están presentes en el 4,3-9,2% de los ojos con miopía magna, aunque los estudios más recientes encuentran aún tasas más bajas¹⁴. Su desarrollo se asocia al aumento de la zona delta de atrofia peripapilar.

En la clasificación (META PM classification¹⁵) de la miopía patológica, se cataloga como una lesión «plus». Su aparición se considera el paso anterior al desarrollo de la atrofia coriorretiniana en la miopía magna, ya que el 42,7% desarrollarán parches de atrofia coriorretiniana en las zonas de las estrías de laca. Además, hay que tener en cuenta que en el momento que se van produciendo las estrías de laca, se pueden producir hemorragias que se resuelven de forma espontánea (fig. 14), y que habrá que distinguir de las MNV miópicas. Asimismo, las estrías de laca son precursores conocidos en la formación de estas MNV. Los pacientes miopes magños desarrollan en un 10% neovascularizaciones coroideas miópicas y en el

29,2% en los casos de pacientes con estrías de laca asociadas¹⁶.

Morfológicamente, existen dos tipos de estrías de laca, las lineales y las estrelladas, y ambas se acompañan de un adelgazamiento escleral.

Las principales características de la imagen multimodal son (fig. 15)¹⁴:

- Retinografía a color: lesiones lineales amarillentas. Pueden aparecer junto a otras líneas con cambios granulares de pigmento en su trayecto asociados, que corresponderían a líneas de estrés (fig. 15A).
- Autofluorescencia: hipofluorescencia lineal (fig. 15B).
- AGF: hiperfluorescentes (fig. 15D).
- Angiografía con verde de indocianina: hipocianescencia (fig. 15E).
- OCT: fisuras o dehiscencias a nivel del EPR-membrana de Bruch con una cola de hipertransmisión posterior.
- Precursoras de MNV y atrofia coriorretiniana.

Hemorragia espontánea

Debe considerarse el diagnóstico diferencial entre la MNV miópica y las hemorragias retinianas espontáneas asociadas a nuevas estrías de laca. Estas estrías pueden provocar una ruptura del EPR en la miopía patológica y generar hemorragias maculares que, si son extensas y alcanzan el espacio subretiniano, pueden dificultar su distinción de una MNV¹⁷.

La AGF permite diferenciar entre hemorragia miópica y MNV miópica¹⁷. En la MNV miópica activa, se observa hiperfluorescencia macular; mientras que una hemorragia aislada bloquea la fluorescencia y se observaría una hipofluorescencia focal. Sin embargo, una MNV de baja actividad o una hemorragia extensa pueden dificultar el diagnóstico al enmascarar estos hallazgos. En estos casos, la OCT macular es un complemento diagnóstico esencial:

- Signo reflectante binario miópico 2 o *myopic 2 binary reflective sign*¹⁸: se ha propuesto como biomarcador diferencial; en hemorragias espontáneas por miopía magna, se observa un material hiperreflectivo homogéneo separado del EPR, también hiperreflectivo, dejando un espacio hiporreflectivo entre ambos (fig. 16). En algunos casos, las hemorragias son puntiformes y no afectan a la mácula (figs. 14 y 17). En cambio, en la MNV miópica, se aprecia una zona heterogénea hiperreflectiva sobre el EPR sin separación clara entre las dos estructuras y con asociación de signos exudativos normalmente.
- Integridad del EPR: es otro de los signos diferenciales, siendo el EPR continuo en las hemorragias espontáneas del miope, mientras que está afectado y es discontinuo en el caso de la MNV miópica¹⁷.

Es importante distinguir estas dos entidades, ya que en la hemorragia espontánea en el miope magno, el tratamiento consiste en la observación, en tanto que en la MNV miópica precisa un tratamiento rápido con anti-factor de crecimiento del endotelio vascular (anti-VEGF).

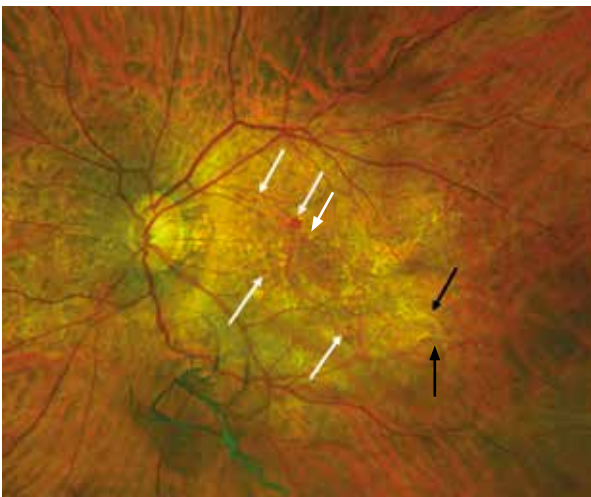


Figura 14. Estrías de laca. Se ven como líneas blancas en el polo posterior (flechas negras). Se observan hemorragias dispersas redondeadas (flechas blancas), que corresponden a la formación de nuevas estrías de laca.

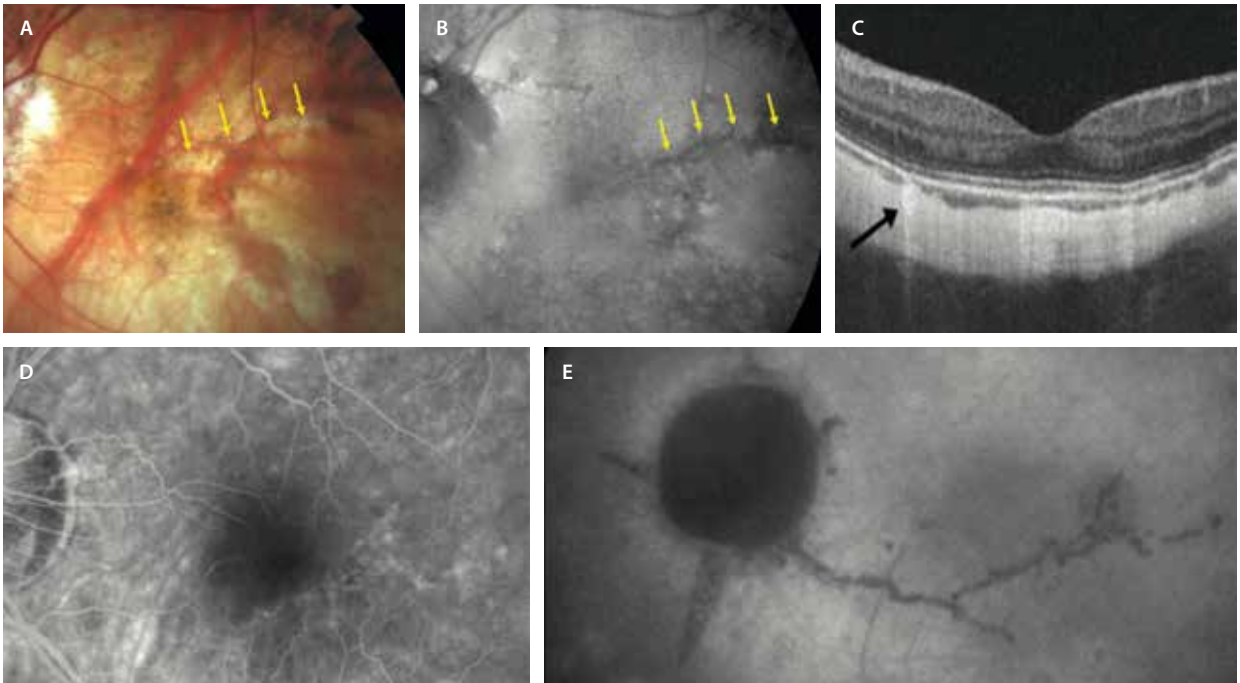


Figura 15. Estrías de laca. **A)** Retinografía. Se observan como lesiones lineales blanquecinas con cambios pigmentarios (flechas amarillas). **B)** En la autofluorescencia se ven hipoautofluorescentes (flechas amarillas). **C)** En la tomografía de coherencia óptica macular se aprecian como áreas de interrupción del epitelio pigmentario de la retina e hipertransmisión coroidea focal (flecha negra). **D)** En la angiografía con fluoresceína son hiperfluorescentes. **E)** En la angiografía con verde de indocianina son hipocianescentes.

Imagen cortesía del Prof. L. A. Yannuzzi.

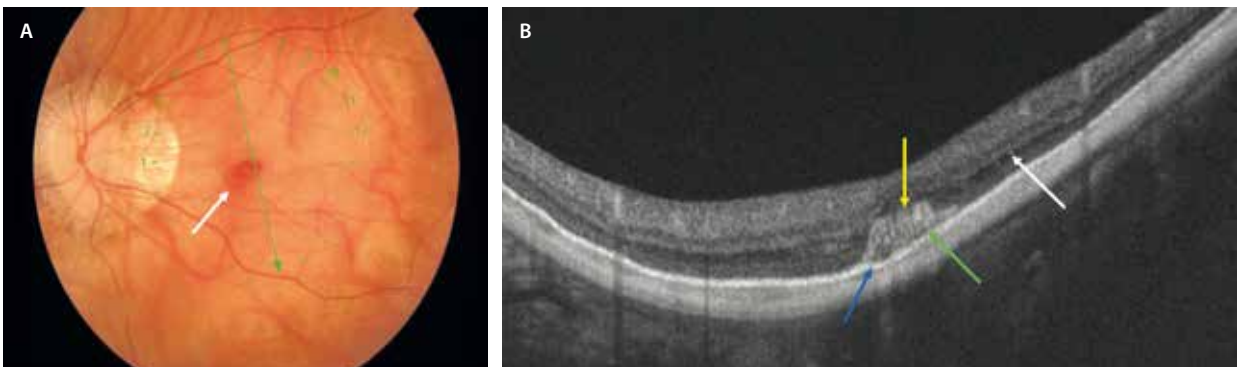


Figura 16. **A)** En la retinografía se observa un fondo miópico con hemorragia a nivel macular (flecha blanca). **B)** La tomografía de coherencia óptica muestra integridad del epitelio pigmentario de la retina (flecha azul), foveosquisis (flecha blanca) y material hiperreflectivo (flecha amarilla) que corresponde a hemorragia espontánea con una línea hiporreflectiva que la separa del epitelio pigmentario de la retina (flecha verde).

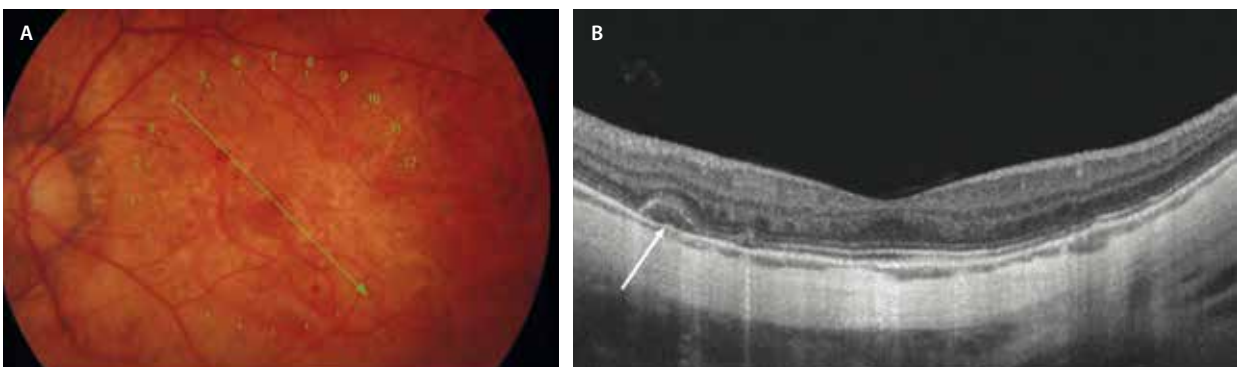


Figura 17. **A)** Hemorragia espontánea miópica. **B)** El corte de la tomografía de coherencia óptica refleja en la retina externa isorreflectiva (flecha blanca), con integridad del epitelio pigmentario de la retina sin neovascularización coroidea.

Una forma particularmente notable de hemorragia es la hemorragia central en ramo o *bouquet central hemorrhage*, caracterizada por la acumulación de sangre en los cuerpos celulares de los conos foveales centrales y las células de Müller, que se orientan verticalmente creando un espacio potencial, lo que le confiere una entidad patológica distinta con consecuencias clínicas específicas, afectando a pacientes más jóvenes y con peores resultados visuales, impacto estructural prolongado y posible daño irreversible, en comparación con las hemorragias principalmente subretinianas. La regresión de la hemorragia central en ramo debe tenerse en cuenta en el diagnóstico diferencial de lesiones hiperreflectivas verticales en la fovea central mediante OCT en ojos con miopía patológica (fig. 18)¹⁹.

Membrana neovascular miópica

La MNV miópica es una de las complicaciones más graves de la miopía magna y produce una disminución severa de la agudeza visual central, afectando al 4-11,3 % de los pacientes con miopía patológica¹⁶:

- Son la segunda causa más común de neovascularización tras la degeneración macular asociada a la edad en la población general, y la primera causa de MNV en pacientes por debajo de los 50 años. La edad es determinante en esta patología en cuanto al pronóstico visual, siendo mejor en los pacientes menores de 40 años¹⁶.

- El 35 % de los pacientes con MNV miópica monocular desarrollará una MNV en el ojo adelfo en los siguientes 8 años. Existe una predisposición femenina, ya que se han identificado receptores de estrógenos en los complejos neovasculares¹⁶.
- Los síntomas son fundamentales en pacientes con MNV miópica. Estos síntomas son la disminución brusca de la agudeza visual, sobre todo central, con la presencia de un escotoma y metamorfopsia. Son síntomas que se deben valorar de forma urgente, ya que el diagnóstico y el manejo precoces determinarán el pronóstico visual del paciente.
- Las MNV miópicas se localizan no solo junto a las estrías de laca, sino también en los bordes de los parches de atrofia coriorretiniana¹⁶ (fig. 19).
- Se caracteriza por la formación de nuevos vasos por debajo del espacio subretiniano, acompañada de hemorragia e inflamación, y es considerada una lesión «plus» de la clasificación de la maculopatía miópica¹⁵.
- Querques *et al.* observaron asociación de los vasos esclerales perforantes y la presencia de estrías de laca. Refieren que la expansión escleral por elongación en el vaso miope ofrece menor resistencia en la zona de los vasos perforantes e induce la rotura del EPR y la membrana de Bruch, generando las estrías de laca y favoreciendo, a su vez, la aparición de MNV miópica²⁰. La presencia de estos vasos perforantes esclerales podría asociarse a membranas de más actividad y con más necesidad de inyecciones intravítreas.

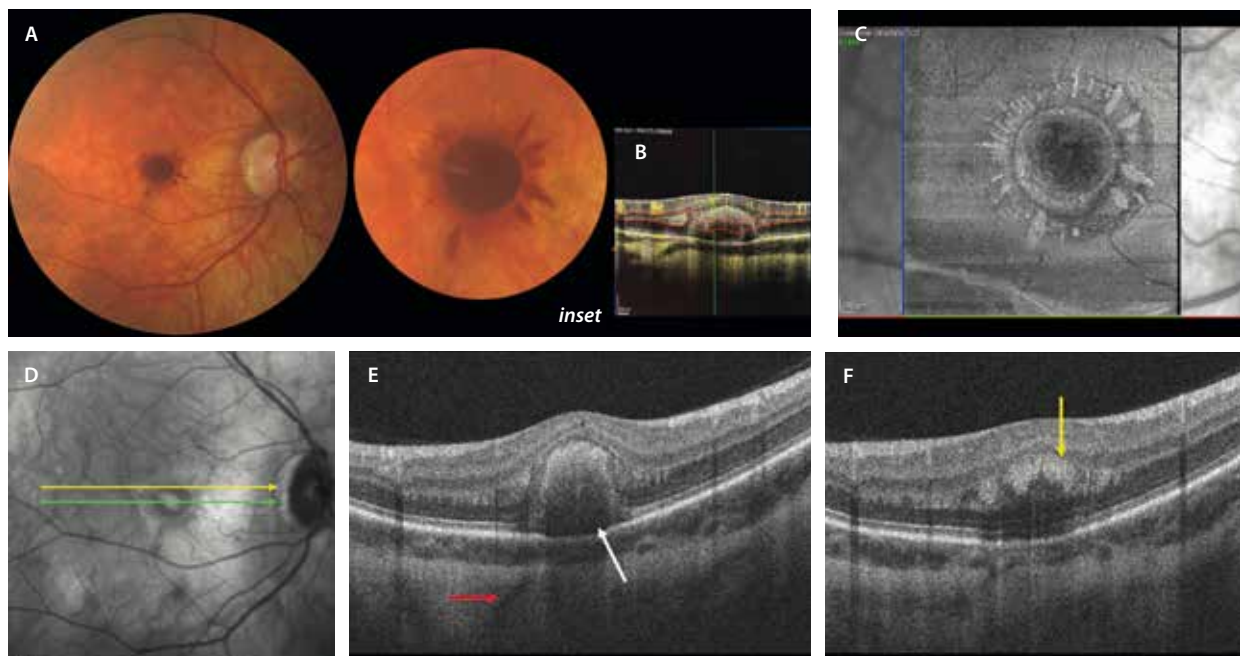


Figura 18. Hemorragia central en racimo en un paciente miope joven. A) Hemorragia redonda central con hemorragia petaloide alrededor en la retinografía (*inset*). B) Se comporta como una hemorragia espontánea, no apreciándose flujo a nivel de la lesión en el B-scan de la angiografía por tomografía de coherencia óptica. C) La imagen *en face* de la tomografía de coherencia óptica estructural permite detectar esa forma característica segmentando a nivel de la plexiforme externa, al estar situada la hemorragia en las capas de Henle. D) La flecha verde en la imagen cercana al infrarrojo corresponde al corte de la tomografía de coherencia óptica en la imagen E, donde se observa una hiperreflectividad en botón a nivel de las capas externas con una hiporreflectividad bajo la misma y el epitelio pigmentario de la retina íntegro. La flecha roja corresponde a un vaso escleral perforante. La flecha amarilla de la imagen D corresponde con el corte de la tomografía de coherencia óptica de la imagen F, donde se aprecian lesiones hiperreflectivas petaloideas en la capa plexiforme externa-Henle.

Imagen cortesía del Dr. Marco Mazzola.

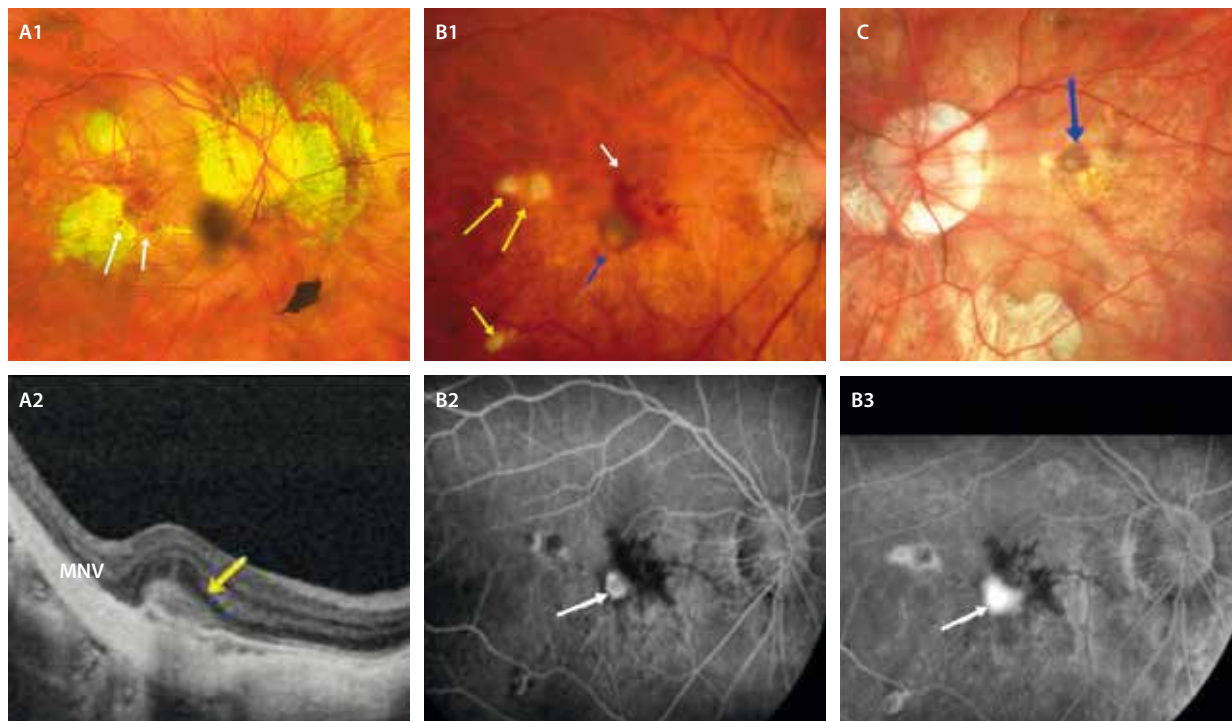


Figura 19. Membrana neovascular (MNV) miópica. **A1** La retinografía muestra una atrofia coroidea parcheada que asocia una MNV miópica. Se observan dos zonas con hemorragia macular (flechas blancas) y una lesión grisácea en el borde de la atrofia (flecha amarilla), que corresponde a la MNV. **A2** En la tomografía de coherencia óptica se aprecia una lesión hiperreflectiva subretiniana (flecha amarilla) con borramiento de las capas externas. **B1** La retinografía muestra un caso de coroiditis *punctata* interna, con focos de coriorretinitis (flechas amarillas), que se ha complicado con una MNV (flecha azul), que asocia hemorragias retinianas (flecha blanca). Esta lesión neovascular, angiográficamente, se ve como una placa hiperfluorescente con halo hipofluorescente (flecha blanca, **B2**), que capta fluoresceína y presenta fuga en tiempos tardíos (flecha blanca, **B3**). **C** La retinografía muestra la pigmentación típica de una MNV miópica crónica, conocida como mancha de Fuchs (flecha azul).

Las características de la imagen multimodal de las MNV miópicas son (fig. 20)¹⁶:

- En la oftalmoscopia, y por ende en la retinografía a color, se observa una imagen grisácea, plana y subretiniana muy cerca de la fóvea con o sin hemorragia (fig. 20A). Una vez cicatrizada la MNV, se observará una cicatriz pigmentada denominada mancha de Fuchs (fig. 19C).
- OCT macular: las MNV miópicas típicamente son membranas de tipo 2, es decir, se sitúan por encima del EPR, con una imagen de material hiperreflectivo subretiniano (SHRM) por encima del EPR. Los márgenes suelen ser difusos, con disrupción del EPR y presencia de fluido subretiniano, normalmente escaso, ya que son membranas de baja actividad, y con desaparición de la membrana limitante externa (figs. 19A2 y 20D).
- La OCT-A puede detectar la MNV pero no refleja la actividad de la lesión, siendo necesario siempre complementar la imagen *en face* de la OCT-A con el *B-scan* o la OCT estructural; incluso, la señal de flujo puede persistir en MNV cicatriciales. En la OCT-A se deben segmentar las capas externas, donde se visualizará una señal de flujo en ovillo correspondiente normalmente a una MNV pequeña pero muy compacta. Se trata de una prueba fundamental para diferenciar las hemorragias espontáneas (que no presentan señal de flujo) de las MNV miópicas de una manera rápida y no invasiva (figs. 20D y 20E).

Lo cierto es que, a pesar de los avances en las OCT maculares y la OCT-A, en la práctica habitual es difícil obtener imágenes de calidad. En muchas ocasiones, las imágenes están artefactadas y existen errores de segmentación, sobre todo, en los ojos con longitudes axiales extremas. Además, muchos pacientes no tienen una buena fijación, por la baja agudeza visual, para poder realizar la prueba¹⁶.

- La AGE, cada vez más en desuso a favor de la OCT y la OCT-A —que son pruebas no invasivas—, tiene también su utilidad en esta patología, sobre todo para el diagnóstico diferencial con las hemorragias maculares espontáneas, como ya hemos comentado. En casos de MNV miópica, mostrará una hiperfluorescencia en fases precoces (fig. 19B2) con difusión en fases tardías (fig. 19B3). En fases cicatriciales, se observará una hiperfluorescencia por tinción en la cicatriz macular con ausencia de difusión de la fluoresceína¹⁷. Si se trata de una hemorragia macular espontánea, la propia hemorragia bloqueará la fluorescencia y no habrá tinción ni exudación.

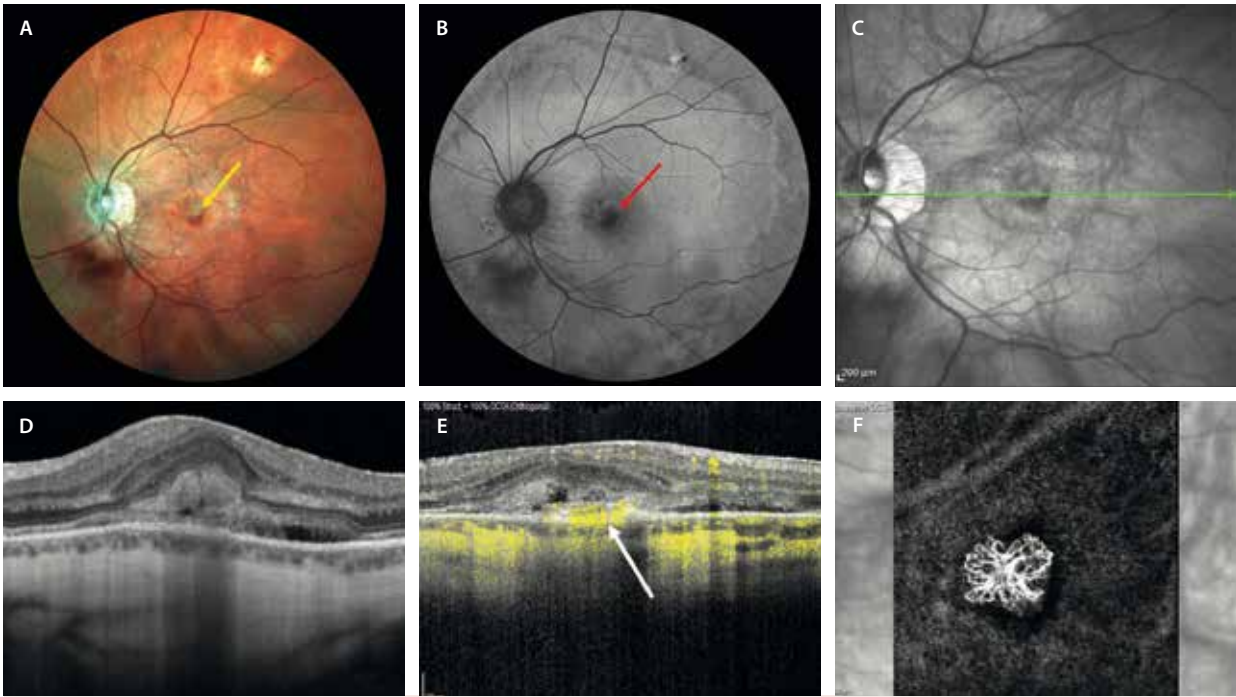


Figura 20. Membrana neovascular miópica. **A)** En la retinografía a color se aprecia como una lesión grisácea (flecha amarilla), con una hemorragia alrededor. **B)** En la autofluorescencia azul se ve como una lesión hipoautofluorescente foveal (flecha roja). Destaca un cambio circular hipoautofluorescente por el estrés-cambio de curvatura del estafiloma. **C)** Imagen infrarroja con flecha verde correspondiente a la tomografía de coherencia óptica en **D**, donde se observa la presencia de material hiperreflectivo subretiniano que asocia fluido subretiniano y que presenta cierto bloqueo de las estructuras que hay por debajo. **E)** En el *B-scan* de la angiografía por tomografía de coherencia óptica se aprecia señal de flujo en el material hiperreflectivo subretiniano que corresponde a la membrana neovascular tipo glomérulo que se visualiza en la imagen *en face* de la angiografía por tomografía de coherencia óptica en **F**. Es frecuente la presencia de un halo de hiposeñal alrededor.

Diagnóstico diferencial

Existen dos entidades principales para el diagnóstico diferencial de esta patología. La coroiditis multifocal (CMF) y/o la coroiditis *punctata* interna (PIC) y la hemorragia macular espontánea en el paciente miope. Además, hay otras enfermedades que aparecen en personas jóvenes y asocian MNV de tipo 2 y que, por lo tanto, entrarían también en el diagnóstico diferencial:

- Hemorragia espontánea de la retina en el ojo miope (ya comentada en este capítulo).
- **MNV asociada a PIC o CMF.** Los trastornos inflamatorios como la CMF y la PIC son entidades que pueden desarrollar una MNV en el 69-75 % de los casos²¹. Es una entidad frecuente en mujeres jóvenes miopes. El tratamiento variará en casos de trastorno inflamatorio que, además del anti-VEGF, precisan de tratamiento corticoideo y/o inmunomodulador. La presencia de lesiones multifocales redondeadas (fig. 21) y de células inflamatorias debe alertar sobre esta entidad.
 - En la OCT macular es difícil distinguir entre la MNV miópica y la MNV asociada a PIC/CMF. La erosión del EPR asociando un material hiperreflectivo subretiniano con hipertransmisión (fig. 21) es muy sugestivo de MNV relacionada con material inflamatorio (PIC/CMF). Además, la coroides está engrosada, pudiendo servir de biomarcador de respuesta al

tratamiento. Sin embargo, en el caso de la MNV miópica, el material subretiniano correspondiente a la hemorragia produce un bloqueo de las estructuras que están por debajo, donde normalmente se visualiza una coroides adelgazada.

- La AGF permite diferenciar los focos inflamatorios de coriorretinitis (hipofluorescentes en tiempos precoces e hiperfluorescentes en tiempos tardíos) de la MNV, que se ve hiperfluorescente desde tiempos precoces, y tiñe y difunde colorante en tiempos tardíos. La angiografía con verde de indocianina (AVI) es especialmente útil en el diagnóstico diferencial con las patologías inflamatorias. Permite ver focos de PIC/CMF hipocianescentes que a veces pasan desapercibidos, demarcando además bien la placa hipercianescente correspondiente a la MNV.
- La OCT-A ayuda a diferenciar los focos inflamatorios (que no presentan señal de flujo en el *B-scan*) de la MNV (que sí muestra señal de flujo en el *B-scan* y la imagen *en face* permite segmentar pequeñas membranas de tipo glomérulo, pese a la dificultad de segmentación en muchas ocasiones) (fig. 21 G).
- **MNV idiopática.** Las MNV idiopáticas presentan características que no se pueden diferenciar prácticamente de las MNV inflamatorias, lo que respalda la teoría de Gass de que no existían las MNV idiopáticas, sino que eran MNV secundarias a una enfermedad corioidea inflamatoria diseminada. Además, en muchos casos, pruebas para valorar la coroides como la AVI,

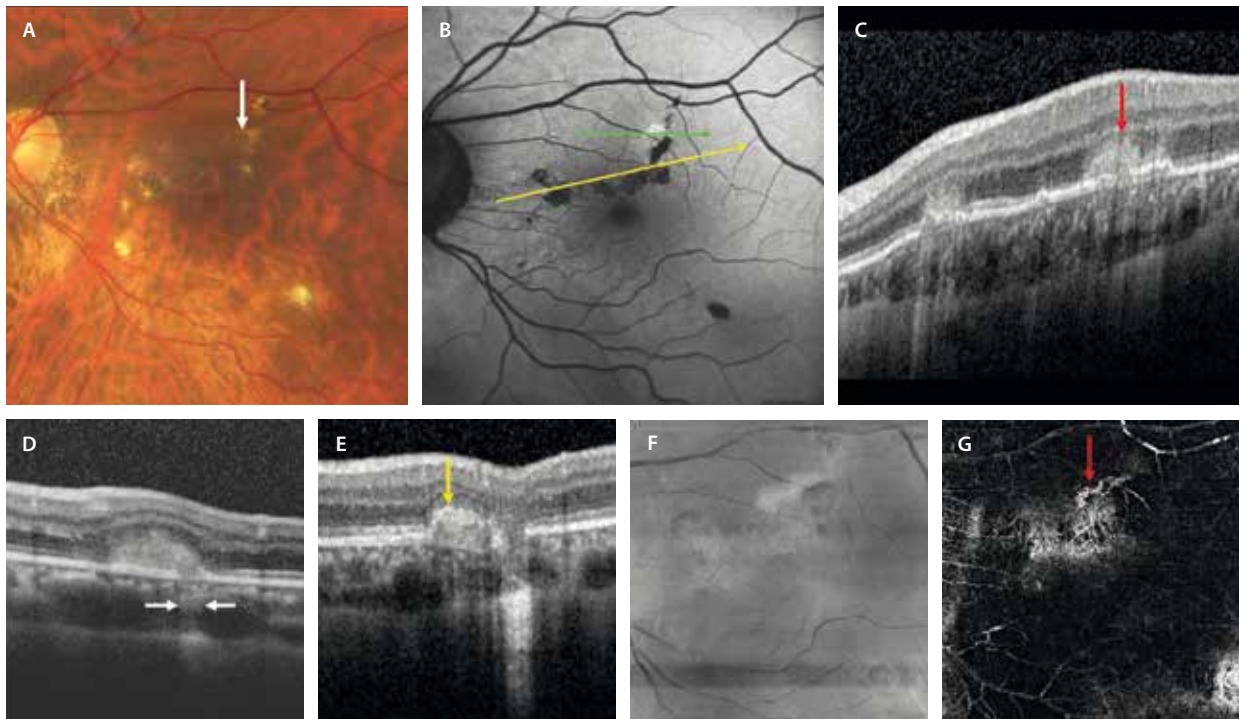


Figura 21. Membrana neovascular inflamatoria asociada a coroiditis *punctata* interna/coroiditis multifocal. **A)** Retinografía en color que muestra focos cremosos de coriorretinitis con mayor o menor pigmentación. Se aprecia una lesión grisácea correspondiente a la membrana neovascular (flecha blanca). **B)** La autofluorescencia demuestra focos de coriorretinitis hipoauflorescentes. Existe una zona hiperautofluorescente que corresponde a la membrana neovascular. El corte que representa la flecha amarilla corresponde con la tomografía de coherencia óptica de la imagen C. Se aprecian desprendimientos del epitelio pigmentario planos con material hiperreflectivo subretiniano sobre los mismos (flecha roja) e hipertransmisión. Son focos de coriorretinitis activa. La flecha verde en B corresponde con la tomografía de coherencia óptica en D. La tomografía de coherencia óptica demuestra la presencia de un material hiperreflectivo con una zona de disrupción del epitelio pigmentario de la retina e hipertransmisión, correspondiendo a una membrana neovascular de tipo 2 inflamatoria. **E)** Tomografía de coherencia óptica de la misma membrana neovascular tras 6 meses de tratamiento con antifactor de crecimiento del endotelio vascular, corticoide y antifactor de necrosis tumoral α . **F)** Representa la imagen *en face* de la tomografía de coherencia óptica de los focos de coriorretinitis. **G)** Imagen *en face* de la angiografía por tomografía de coherencia óptica de los focos inflamatorios, con su artefacto de proyección correspondiente, y la imagen de flujo vascular de la membrana neovascular (flecha roja).

permitían identificar focos hipocianescentes típicos de patología inflamatoria como el síndrome de los puntos blancos evanescentes, PIC o CME, sin presenciar otros signos compatibles con estos cuadros, pudiendo preceder al desarrollo del cuadro completo meses o años después. Así, Machida *et al.* comprobaron cómo pacientes con una MNV idiopática acababan desarrollando cuadros de síndrome de los puntos blancos evanescentes, PIC o CME en el mismo ojo o en el ojo adelfo tiempo después, haciendo pensar en que hay una etiopatogenia común inflamatoria detrás²².

Las principales características son^{22,23}:

- Aparecen en edad precoz. Hay que sospechar en casos de metamorfopsia o pérdida de agudeza visual por debajo de los 50 años.
- Suelen ser unilaterales.
- Suelen aparecer en pacientes miopes, aunque no necesariamente, y mayoritariamente mujeres. En caso de que aparezcan en miopes, hay que diferenciarlas de las MNV miópicas (que presentan una coroides más fina, asocian estrías de laca con disrupciones en el EPR y no muestran hipertransmisión de la señal) y de las MNV inflamatorias (prácticamente imposibles de diferenciar, salvo por el hecho de que en estas últimas hay una patología detrás).
- Pueden preceder a la aparición de una enfermedad inflamatoria, siendo una manifestación oculta o precoz de casos de síndrome de los puntos blancos evanescentes, PIC o CME.
- En el fondo de ojo se aprecian como lesiones hemorrágicas no muy grandes y de color grisáceo-rojizo, pudiendo presentar una imagen de desprendimiento del neuroepitelio alrededor (fig. 22A).
- En la OCT, se corresponden con MNV de tipo 2 con la presencia de material hiperreflectivo subretiniano (SHRM) con bordes difusos o poco definidos y borramiento de las capas externas, como la capa de los elipsoides y la membrana limitante externa. Otra imagen que se puede apreciar en este tipo de membranas es la presencia del signo del tenedor, acuñado como *pitchfork sign* por el grupo de K. B. Freund (fig. 22E)²³. Se corresponde con pequeñas prolongaciones digitiformes verticales del material hiperreflectivo subretiniano, pudiendo reflejar una activación de las células de Müller. Por último, otro signo típico de estas MNV es la presencia de un grosor coroidal aumentado en la OCT *swept-source* o en la OCT-EDI, denotando de nuevo una posible relación con una causa inflamatoria, y siendo un parámetro que permite monitorizar la enfermedad tras el tratamiento de esta.

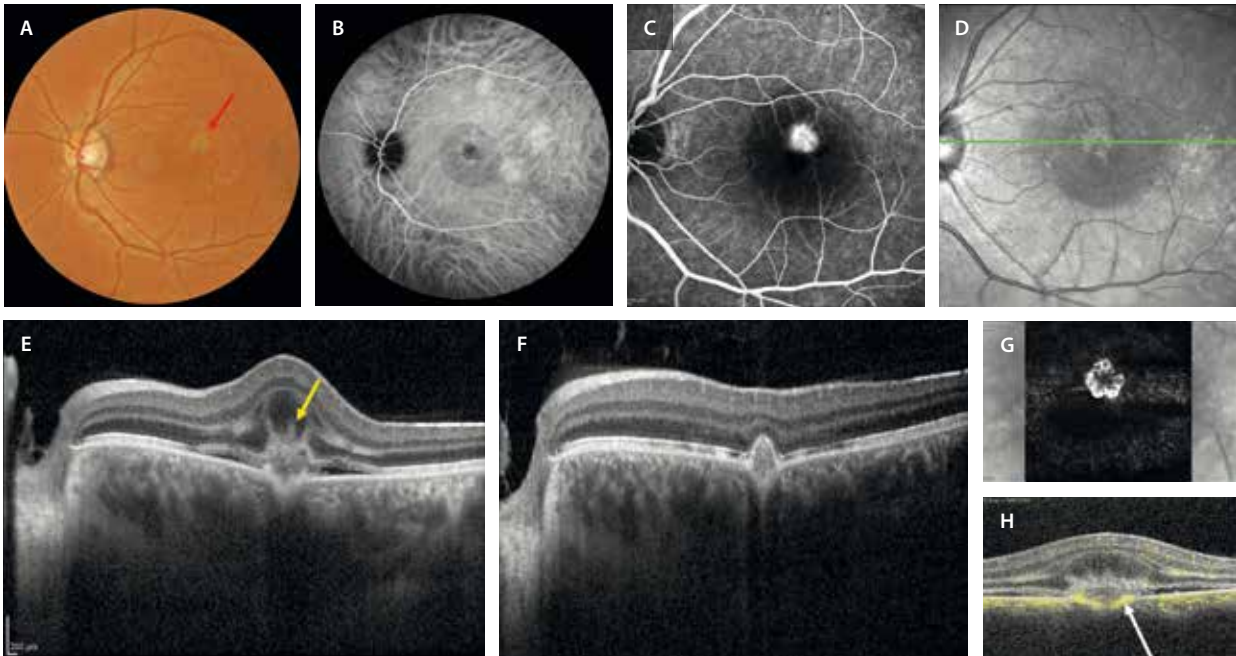


Figura 22. Caso de un varón de 45 años que presenta pérdida de visión y metamorfopsia en el ojo izquierdo. **A)** La retinografía en color muestra una lesión grisácea perifoveal. **B)** La angiografía con verde de indocianina puede detectar datos de hiperpermeabilidad, identificándose áreas hiperfocales multifocales en el polo posterior y una placa central con un área hipocianescente (fluido) alrededor. **C)** La angiografía con fluoresceína muestra una lesión hiperfluorescente bien delimitada que fuga en tiempos tardíos. Si se hace un corte sobre la lesión **(D)**, en la tomografía de coherencia óptica se aprecia una imagen de material hiperreflectivo subretiniano, correspondiendo a una membrana neovascular de tipo 2 **(E)**. Además, presenta fluido subretiniano y unas proyecciones lineales hiperreflectivas digitiformes (flecha amarilla) que se corresponden con el signo del tenedor o *pitchfork sign*. Responde bien al tratamiento de inyecciones de antifactor de crecimiento del endotelio vascular con una conversión de membrana neovascular de tipo 2 a tipo 1 **(F)**, observándose una envoltura del epitelio pigmentario de la retina por encima de la lesión neovascular. Por último, la imagen *en face* de la angiografía por tomografía de coherencia óptica **(G)** permite identificar la típica imagen en ovillo en casos de membrana neovascular de tipo 2 al segmentar la retina avascular. **H)** El *B-scan* es útil, ya que permite detectar flujo vascular por debajo y por encima del epitelio pigmentario de la retina.

- La OCT-A ha permitido detectar estas membranas en el espacio avascular de manera sencilla y no invasiva, siendo una herramienta muy útil para su diagnóstico y monitorización (fig. 22G).
- En la AGF se aprecian como lesiones hiperfluorescentes con fuga en tiempos tardíos (formas clásicas, fig. 22C), siendo más importante el estudio de estas MNV con verde de indocianina. Esta prueba, además de mostrar las lesiones como áreas hipocianescentes en tiempos precoces y que se vuelven hiperfocales en tiempos tardíos, permite ver si hay focos hipocianescentes periféricos que pudieran traducir la presencia de inflamación, como ya se ha comentado.
- Pseudoxantoma elástico:
 - MNV asociadas a estrías angioides: áreas de ruptura del EPR y la membrana de Bruch por un aumento de la rigidez de esta última, con un perfil escalonado u ondulado, *crack-like breaks*.
 - Suelen ser múltiples, bilaterales y muy fibrosantes pese al tratamiento.
 - Localización peripapilar o en el polo posterior.
 - Otras lesiones oculares típicas del pseudoxantoma elástico (PXE) son: *peau d'orange*, lesiones cometa en la periferia media, cambios de tipo patrón/viteli-forme en el polo posterior, drusas del nervio óptico.
 - Al ser una patología sistémica, asocia lesiones cutáneas y cardíacas.

- Distrofias retinianas:
 - Distrofia de Best.
 - Síndrome de incremento de conos-S.
 - Distrofia en patrón.

Pronóstico de las membranas neovasculares miópicas

Las MNV miópicas tienen un mal pronóstico en general. Entre el 89% y el 96% de los pacientes a los 5 y 10 años, respectivamente, presentarán visiones inferiores a 0,1 (decimal) si no se realiza el tratamiento¹⁶.

Durante la evolución natural de las MNV miópicas se observan tres estadios, todos ellos relacionados con la baja visión que asocian:

- Fase activa: se caracteriza por la presencia de hemorragia y un desprendimiento seroso más o menos variable (fig. 20A).
- Fase cicatricial: se desarrolla una fibrosis subfoveal que en algunos casos se pigmenta, dando lugar a la mancha de Fuchs (fig. 19C).
- Fase atrófica: relacionada con un aumento de la atrofia coriorretiniana alrededor de la NVC inactiva.

Son el tamaño y la densidad de la fibrosis, así como la atrofia coriorretiniana alrededor de la MNV miópica, los

factores que condicionarán el pronóstico visual de los pacientes. Tras el tratamiento con anti-VEGF, es común observar un descenso de visión progresiva tras la ganancia inicial, secundaria al desarrollo o la progresión de la atrofia.

Nervio óptico

Los defectos del nervio óptico coexisten con relativa frecuencia con maculopatía en los ojos con miopía patológica, pudiendo ser una causa adicional de defectos del campo visual o de discapacidad visual¹. Se observan diferentes alteraciones²⁴:

- Aumento de la atrofia peripapilar (fig. 23A).
- Disco tiltado y rotado (fig. 23B): normalmente asociado a estafiloma inferior.
- Estructuras de tipo masa ovoideas hiperreflectivas peripapilares (PHOMS, *peripapillary hyperreflective ovoid mass-like structures*); obliga a diferenciarlo de la atrofia peripapilar:

– Representan fibras nerviosas herniadas (por estasis axoplásmica) a nivel peripapilar, ofreciendo una imagen de «dónut».

– Normalmente su localización es nasal superior.

– Por su color amarillo peripapilar pueden dar imagen de atrofia.

– Efecto masa: ofrece duda con drusas del nervio óptico (sobre todo profundas) o papiledema.

– OCT: se aprecia una lesión amorfa tipo masa hiperreflectiva peripapilar por encima de la membrana de Bruch (espacio subretiniano o retina media), sobreelevando las capas internas de la retina.

– Autofluorescencia: se ven hipoautofluorescentes.

- Cavitación intracoroidea: se trata de una depresión e invaginación coroidea por un adelgazamiento y dehiscencia de la esclera en esa zona, pero con soporte escleral sano debajo. Es importante diferenciarlo de una foseta peripapilar, donde la esclera es discontinua en todo su espesor.

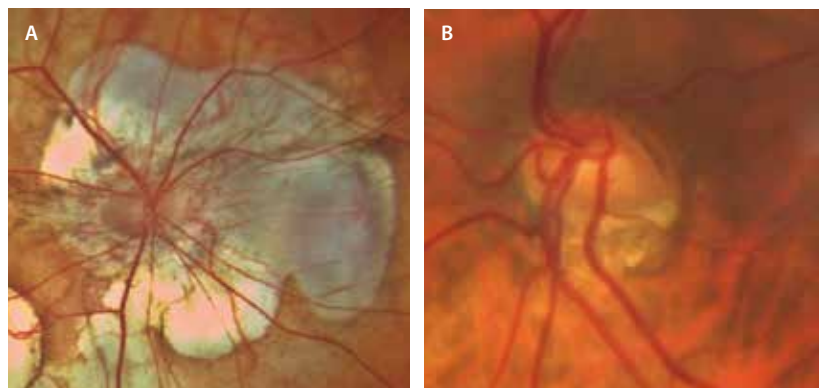


Figura 23. A y B) Imagen de nervio óptico tiltado, con atrofia coriorretiniana peripapilar en A.

Bibliografía

1. Ohno-Matsui K, Wu P-C, Yamashiro K, Vutipongsatorn K, Fang Y, Cheung CMG, et al. IMI pathologic myopia. *Invest Ophthalmol Vis Sci*. 2021;62(5):5.
2. Ruiz-Medrano J, Montero JA, Flores-Moreno I, Arias L, García-Layana A, Ruiz-Moreno JM. Myopic maculopathy: Current status and proposal for a new classification and grading system (ATN). *Prog Retin Eye Res*. 2019;69:80-115.
3. Spaide RF, Ohno-Matsui K, Yannuzzi LA. *Pathologic myopia*. Nueva York: Springer Science+Business Media; 2013.
4. Ohno-Matsui K, Lai TYY, Lai C-C, Cheung CMG. Updates of pathologic myopia. *Prog Retin Eye Res*. 2016;52:156-87.
5. Ohno-Matsui K. Proposed classification of posterior staphylomas based on analyses of eye shape by three-dimensional magnetic resonance imaging and wide-field fundus imaging. *Ophthalmology*. 2014;121(9):1798-809.
6. Jain M, Gopal L, Padhi TR. Dome-shaped maculopathy: a review. *Eye*. 2021;35(9):2458-67.
7. Caillaux V, Gaucher D, Gualino V, Massin P, Tadayoni R, Gaudric A. Morphologic characterization of dome-shaped macula in myopic eyes with serous macular detachment. *Am J Ophthalmol*. 2013;156(5):958-67.e1.
8. Leong BCS, Fragiotta S, Kaden TR, Freund KB, Zweifel S, Engelbert M. OCT en face analysis of the posterior vitreous reveals topographic relationships among premacular bursa, prevascular fissures, and cisterns. *Ophthalmol Retina*. 2020;4(1):84-9.
9. Gaucher D, Erginay A, Leclaire-Collet A, Haouchine B, Puech M, Cohen S-Y, et al. Dome-shaped macula in eyes with myopic posterior staphyloma. *Am J Ophthalmol*. 2008;145(5):909-14.
10. Parolini B, Palmieri M, Finzi A, Besozzi G, Frisina R. Myopic traction maculopathy: a new perspective on classification and management. *Asia Pac J Ophthalmol (Phila)*. 2021;10(1):49-59.
11. Cheong KX, Xu L, Ohno-Matsui K, Sabanayagam C, Saw SM, Hoang QV. An evidence-based review of the epidemiology of myopic traction maculopathy. *Surv Ophthalmol*. 2022;67(6):1603-30.
12. Govetto A, Dacquay Y, Farajzadeh M, Platner E, Hirabayashi K, Hosseini H, et al. Lamellar macular hole: Two distinct clinical entities? *Am J Ophthalmol*. 2016;164:99-109.
13. Hubschman JP, Govetto A, Spaide RF, Schumann R, Steel D, Figueroa MS, et al. Optical coherence tomography-based consensus definition for lamellar macular hole. *Br J Ophthalmol*. 2020;104(12):1741-7.
14. Liu C-F, Liu L, Lai C-C, Chou JC, Yeh L-K, Chen K-J, et al. Multimodal imaging including spectral-domain optical coherence tomography and confocal near-infrared reflectance for characterization of lacquer cracks in highly myopic eyes. *Eye*. 2014;28(12):1437-45.

15. Ohno-Matsui K, Kawasaki R, Jonas JB, Cheung CMG, Saw S-M, Verhoeven VJM, et al. International photographic classification and grading system for myopic maculopathy. *Am J Ophthalmol*. 2015;159(5):877-83.e7.
16. Ohno-Matsui K, Ikuno Y, Lai TYY, Gemmy Cheung CM. Diagnosis and treatment guideline for myopic choroidal neovascularization due to pathologic myopia. *Prog Retin Eye Res*. 2018;63:92-106.
17. Battista M, Sacconi R, Borrelli E, Crepaldi A, Fantaguzzi F, Costanzo E, et al. Discerning between macular hemorrhages due to macular neovascularization or due to spontaneous Bruch's membrane rupture in high myopia: A comparative analysis between OCTA and fluorescein angiography. *Ophthalmol Ther*. 2022;11(2):821-31.
18. Mularoni C, Servillo A, Sacconi R, Battista M, Crincoli E, Crepaldi A, et al. Structural OCT changes distinguishing between myopic macular haemorrhages due to choroidal neovascularization and spontaneous Bruch's membrane rupture: the «myopic 2 binary reflective sign». *Eye*. 2024;38(4):792-7.
19. Ferri A, Ramtohul P, Russo A, Introini U, Freund KB, Bandello F, et al. Central bouquet hemorrhages in pathologic myopia: Clinical characteristics and prognostic relevance. *Ophthalmol Retina*. 2024;8(9):914-23.
20. Querques G, Corvi F, Balaratnasingam C, Casalino G, Parodi MB, Introini U, et al. Lacquer cracks and perforating scleral vessels in pathologic myopia: A possible causal relationship. *Am J Ophthalmol*. 2015;160(4):759-66.e2.
21. Levison AL, Baynes KM, Lowder CY, Kaiser PK, Srivastava SK. Choroidal neovascularisation on optical coherence tomography angiography in punctate inner choroidopathy and multifocal choroiditis. *Br J Ophthalmol*. 2017;101(5):616-22.
22. Machida S, Fujiwara T, Murai K-I, Kubo M, Kurosaka D. Idiopathic choroidal neovascularization as an early manifestation of inflammatory chorioretinal diseases. *Retina*. 2008;28(5):703-10.
23. Hoang QV, Cunningham ET Jr, Sorenson JA, Freund KB. The «pitchfork sign» a distinctive optical coherence tomography finding in inflammatory choroidal neovascularization. *Retina*. 2013;33(5):1049-55.
24. Hu R, Wu Q, Yi Z, Chen C. Multimodal imaging of optic nerve head abnormalities in high myopia. *Front Neurol*. 2024;15:1366593.

Introducción

Las uveítis constituyen un grupo heterogéneo de enfermedades inflamatorias que afectan la úvea —iris, cuerpo ciliar y coroides—, aunque su repercusión clínica se extiende a estructuras adyacentes como la retina, el vítreo y el nervio óptico. Representa una de las principales causas de pérdida visual evitable en población activa, y su diagnóstico oportuno depende de una adecuada integración entre los hallazgos clínicos, el contexto sistémico del paciente y la interpretación precisa de las imágenes de imagen multimodal.

En la actualidad, el abordaje diagnóstico de la uveítis ha evolucionado de forma notable gracias al desarrollo de las técnicas de imagen multimodal, que permiten una evaluación estructural y funcional más completa. Modalidades como la tomografía de coherencia óptica (OCT), la angiografía con fluoresceína (AGF), la angiografía con verde de indocianina (AVI), la autofluorescencia (AF) del fondo y la angiografía por OCT (OCT-A) han ampliado la capacidad del oftalmólogo para caracterizar patrones inflamatorios, monitorizar la actividad y valorar la respuesta terapéutica con una precisión sin precedentes.

En este capítulo, a través de casos ilustrativos, se destacan los patrones característicos, signos clave y perlas diagnósticas de diferentes formas de uveítis que se presentan en la práctica clínica diaria.

Uveítis intermedias

La uveítis intermedia es un tipo de uveítis generalmente bilateral y de curso crónico, en la que la inflamación se localiza predominantemente en el vítreo. Es típica de la edad pediátrica y de adultos jóvenes, y su incidencia se estima entre 1,4 y 2 por cada 100 000 habitantes^{1,2}. Se caracteriza por:

- Presencia de células y turbidez en el vítreo.
- Presencia de opacidades focales (*snowballs*) y/o exudados en la *pars plana* (*snowbank*).
- Frecuente asociación a flebitis retiniana periférica.

Aunque puede relacionarse con enfermedades como la escleritis múltiple o la sarcoidosis, en la mayoría de los casos no se identifica una causa sistémica.

La variante denominada *pars planitis* constituye un subconjunto de la uveítis intermedia sin asociación

sistémica y con presencia de *snowballs* y/o *snowbank* (figs. 1 y 2)³:

- Los síntomas más frecuentes son miodesopsias y visión borrosa, siendo poco comunes el dolor y la fotofobia.
- Las complicaciones más relevantes incluyen edema macular quístico, membrana epirretiniana, neovascularización periférica y retinosquiasis.

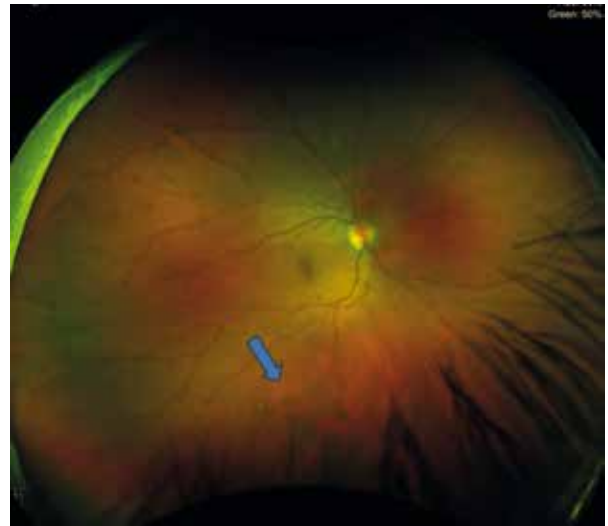

Figura 1. Mujer de 36 años con uveítis intermedia. La flecha señala *snowballs*.

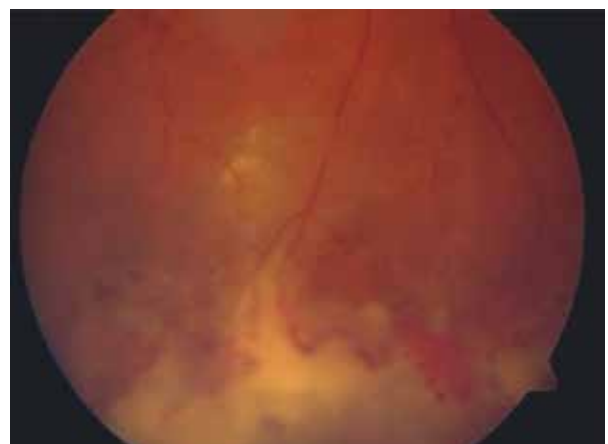

Figura 2. Mujer de 33 años con *pars planitis*. La retinografía muestra un *snowbank* vascularizado.

Imagen cortesía del Dr. David Díaz-Valle, Hospital Clínico San Carlos, Madrid.

En relación con las técnicas de imagen, la OCT es esencial para el diagnóstico y monitorización del edema macular, y la AGE, imprescindible para evaluar la flebitis asociada. No es inhabitual que casos considerados «en remisión» debido a una ausencia de vitritis franca, muestren fuga profusa vascular en la AGE. En este sentido, las técnicas de campo amplio y ultraamplio (UWF) han ayudado a optimizar la valoración de la actividad inflamatoria en estos pacientes (fig. 3).

El curso clínico suele ser crónico, con baja tasa de remisión espontánea.

Uveítis posteriores

Toxoplasmosis ocular

Se trata de la uveítis posterior infecciosa más habitual (85 %), causada por el protozoo *Toxoplasma gondii*, un parásito intracelular⁴. Su prevalencia varía mucho en función de la geografía, siendo especialmente frecuente en países de Latinoamérica, sobre todo América del Sur. Curiosamente, los pacientes de estos países presentan formas agresivas y, en ocasiones, resistentes al tratamiento⁴.

Normalmente, se adquiere por el consumo de carne cruda o poco cocinada que se ha contaminado con quistes del parásito, o por contacto con heces de gato infectadas. Sin embargo, también la transmisión puede ser congénita en el caso de una primoinfección de una embarazada⁴.

Los pacientes suelen presentar síntomas en forma de pérdida de visión, fotosensibilidad, miodesopsias e incluso dolor ocular⁴.

Su diagnóstico fundamentalmente es clínico; sin embargo, se apoya con una serología confirmatoria (inmunoglobulina [Ig] M positiva o títulos altos de IgG), así como con una prueba de la reacción en cadena de la polimerasa (PCR) de humor vítreo (más rentable que el humor acuoso) en casos de formas atípicas (inmunosupresión), duda o sospecha de coexistencia de otras infecciones (citomegalovirus, virus del herpes simple y virus del herpes-zóster)⁴.

Características clínicas

Pese a que la forma clásica de presentación es la retinocoroiditis, se puede manifestar de muchas otras maneras⁴:

- Retinocoroiditis.
- Toxoplasmosis retiniana *punctata* externa.
- Neurorretinitis.
- Escleritis.

Retinocoroiditis

La retinocoroiditis es la forma más frecuente de presentación, siendo en muchas ocasiones parte de una panuveítis inicial. En la exploración destacan:

- Gran vitritis habitual: es típica la imagen de «faro en la niebla», con la visualización de un foco blanquecino a través de la turbidez del vítreo.
- Foco blanco-amarillento de necrosis retiniana en la fase aguda: irá pigmentando a medida que el cuadro cicatriza (fig. 4A). En un 70% de los casos, el foco agudo aparece en el borde de una lesión cicatricial antigua. Puede localizarse en el polo posterior (fig. 5A y 5B), en la periferia retiniana o en la zona peripapilar (retinocoroiditis de Jensen).
- Depósitos amarillentos vasculares o placas de Kyrieleis.
- Vasculitis mixta, aunque más frecuentemente venosa que arterial.

En la imagen de la OCT se aprecia:

- El foco de retinocoroiditis se corresponde con una hiperreflectividad en las capas internas y medias que alcanza las capas externas y produce una sombra característica (que impide ver las estructuras coroideas, diferenciándose así de las retinitis herpéticas) (figs. 4C, y 6B1 y 6B2). Puede asociar signos exudativos, siendo frecuente la visualización de un desprendimiento bacilar o un desprendimiento del neuroepitelio (DNE) en formas posteriores (fig. 6A1).
- Coroides engrosada por debajo del foco (figs. 4C, y 6B1 y 6B2).

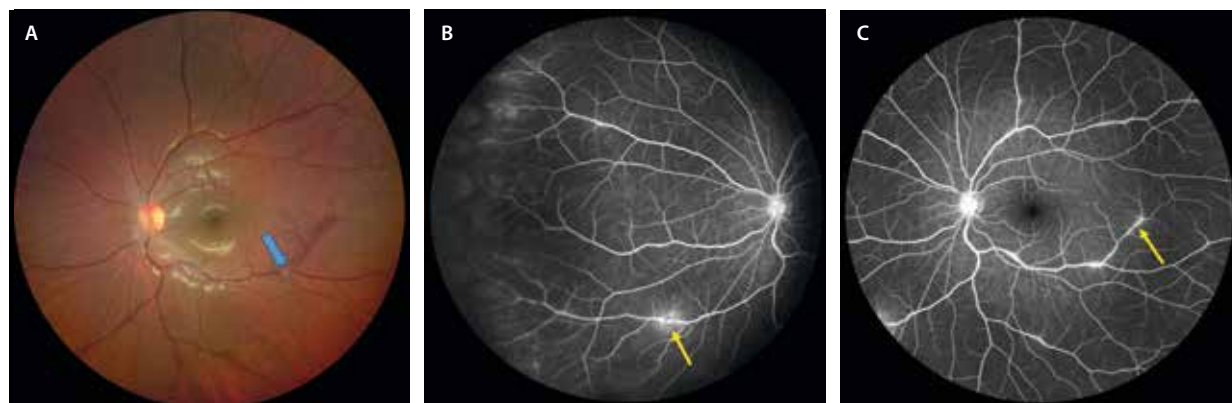


Figura 3. Mujer de 16 años con *pars planitis* y flebitis. A) En la retinografía se aprecia muy leve vitritis y envainamiento venoso (flecha azul). B y C) Imágenes de la angiografía con fluoresceína de campo amplio que muestran varios focos de inflamación venosa (flechas amarillas), con fuga profusa periférica y tinción del nervio óptico.

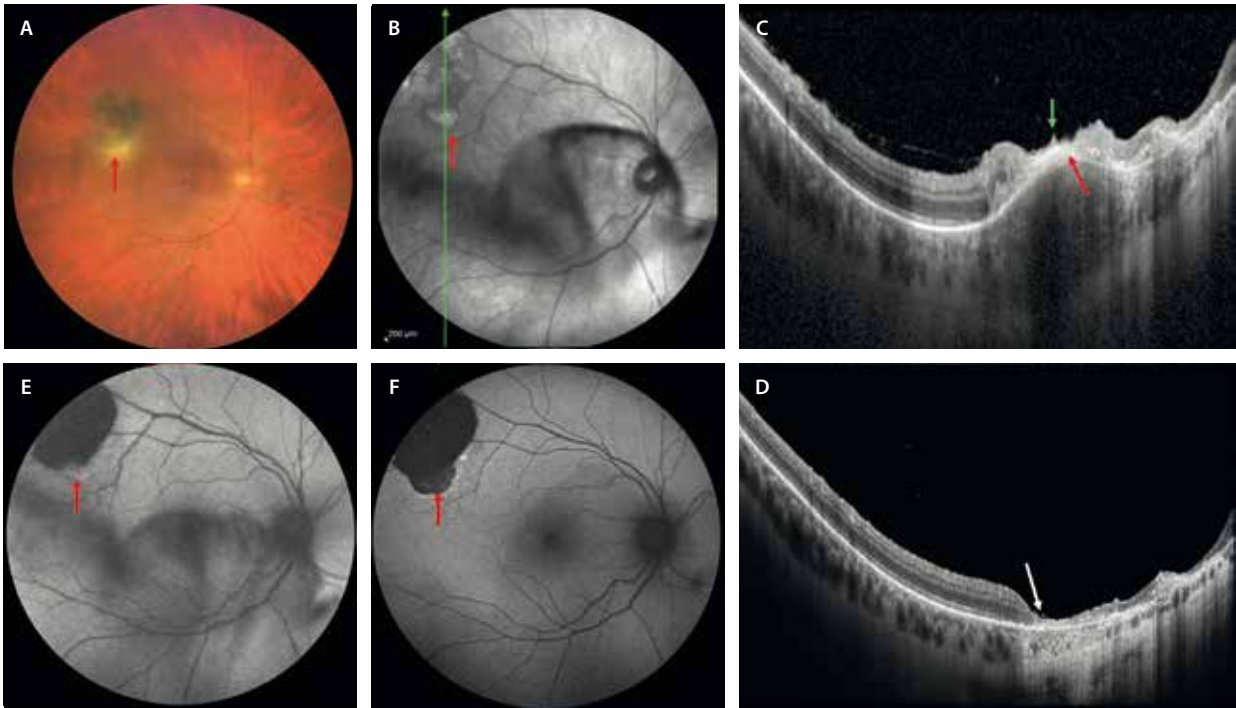


Figura 4. Caso de retinocoroiditis por toxoplasma. **A)** La retinografía muestra un foco de retinocoroiditis activo (flecha roja) en el margen inferior de una cicatriz toxoplásmica antigua asociado a turbidez vítrea. **B)** La imagen infrarroja muestra el foco como un área hiperreflectiva y resalta la vitritis. **C)** En el corte de la tomografía de coherencia óptica a través de la lesión se aprecia un foco hiperreflectivo que ocupa todo el espesor retiniano (flecha roja) y produce sombra sobre las estructuras coroideas. La coroides característicamente está engrosada. Pueden verse depósitos ovales hiperreflectivos sobre la membrana limitante interna (flecha verde). **D)** Una vez cicatriza, se aprecia un adelgazamiento generalizado de la retina (flecha blanca) con hipertransmisión asociada. **E)** En la autofluorescencia, el foco activo es hiperautofluorescente, mientras que cuando se inactiva (**F**) se vuelve hipoautofluorescente (flecha roja), al igual que el resto de la placa.

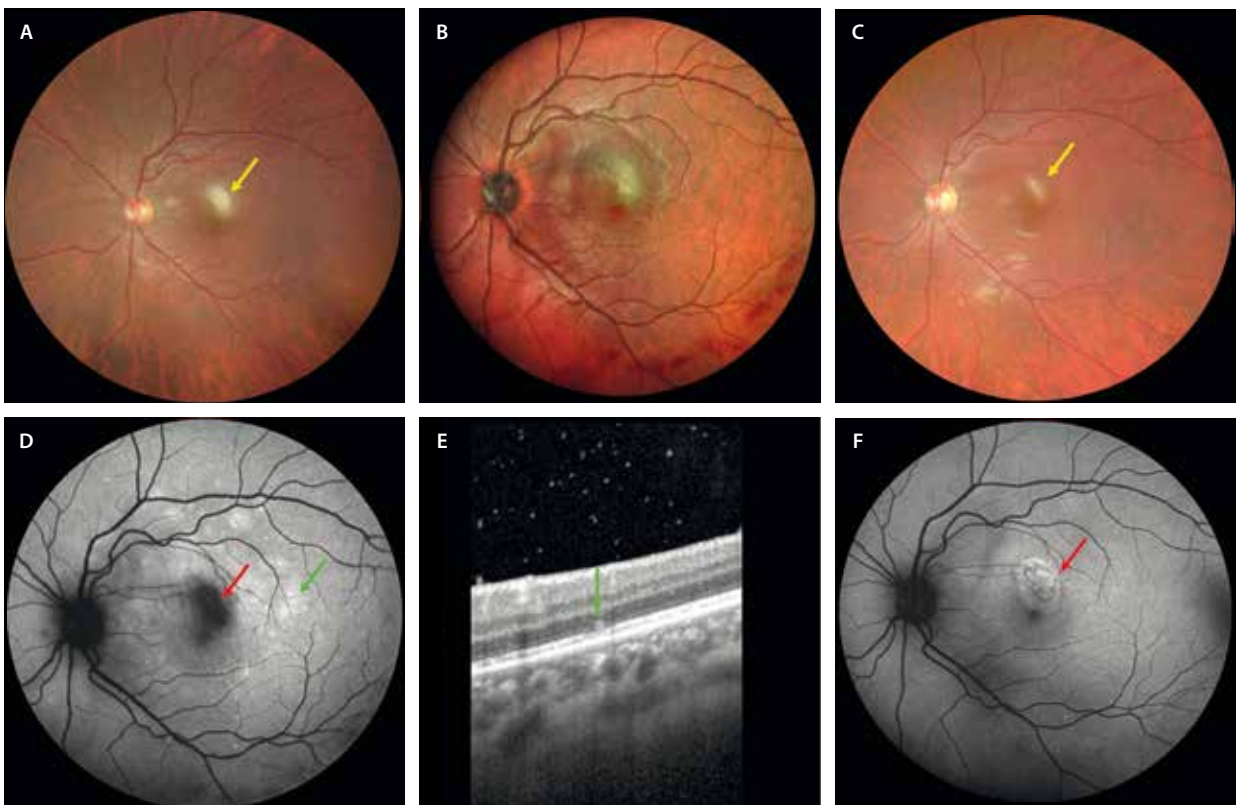


Figura 5. Retinocoroiditis por toxoplasma central. **A)** La retinografía demuestra un foco de necrosis retiniana blanquecino perifoveal activo *de novo* (flecha amarilla). **B)** Imagen multicolor que detalla el foco de retinocoroiditis. **C)** Al inactivarse el cuadro, el foco se pigmenta y los bordes se vuelven más precisos (flecha amarilla). **D)** La autofluorescencia demuestra la presencia de un foco hipoautofluorescente (flecha roja) con un halo isoautofluorescente. Asocia múltiples áreas de hiperautofluorescencia (flecha verde) que se corresponden con zonas de elipsoiditis en la OCT (flecha verde, **E**). Al ir curando, el foco se delimita mejor y la autofluorescencia se vuelve más homogénea (flecha roja, **F**).

- Puntos hiperreflectivos en el vítreo; asimismo, es frecuente apreciar cómo el vítreo tracciona de la lesión.
- Formas ovoideas hiperreflectivas por encima de la membrana limitante interna. Este signo no es exclusivo de la toxoplasmosis, pero sí muy sugestivo (fig. 4C).

La AF es útil para valorar la actividad del foco:

- Una lesión activa *de novo* se ve como una lesión hipoautofluorescente (hipo-AF) (fig. 5D), correspondiendo a la necrosis con halo isoautofluorescente o hiperautofluorescente (hiper-AF) por afectación del epitelio pigmentario de la retina (EPR) circundante o fluido perilesional.
- En el caso de una reactivación, el foco activo se verá como un área hiper-AF alrededor de una cicatriz antigua hipo-AF (fig. 4E). Al cicatrizar, se apreciará un foco homogéneamente hipo-AF (fig. 4F).

La AGF no es una herramienta necesaria para categorizar el cuadro, aunque puede ser útil para observar la vasculitis.

Toxoplasmosis retiniana *punctata externa*

Se trata de una forma atípica y menos frecuente de toxoplasmosis ocular, que pudiera corresponder a una respuesta inmunomediada a la presencia del protozoo.

Las características principales son:

- Aparece en personas jóvenes (10-20 años).
- Es bilateral en un tercio de los casos.
- Presenta lesiones multifocales en el polo posterior con diferentes grados de cicatrización, de un color más parduzco que los focos de retinocoroiditis (más profundas). Pueden parecer focos de coroiditis *punctata interna* (fig. 7B).
- Generalmente, al estar restringido a las capas externas de la retina, no hay vitritis asociada.
- La AF es característica, con múltiples focos hipo-AF (más antiguos) e hiper-AF (recientes y activos) (fig. 7C).
- En la OCT, se puede apreciar una lesión localizada en las capas externas y que afecta al EPR (fig. 7C).

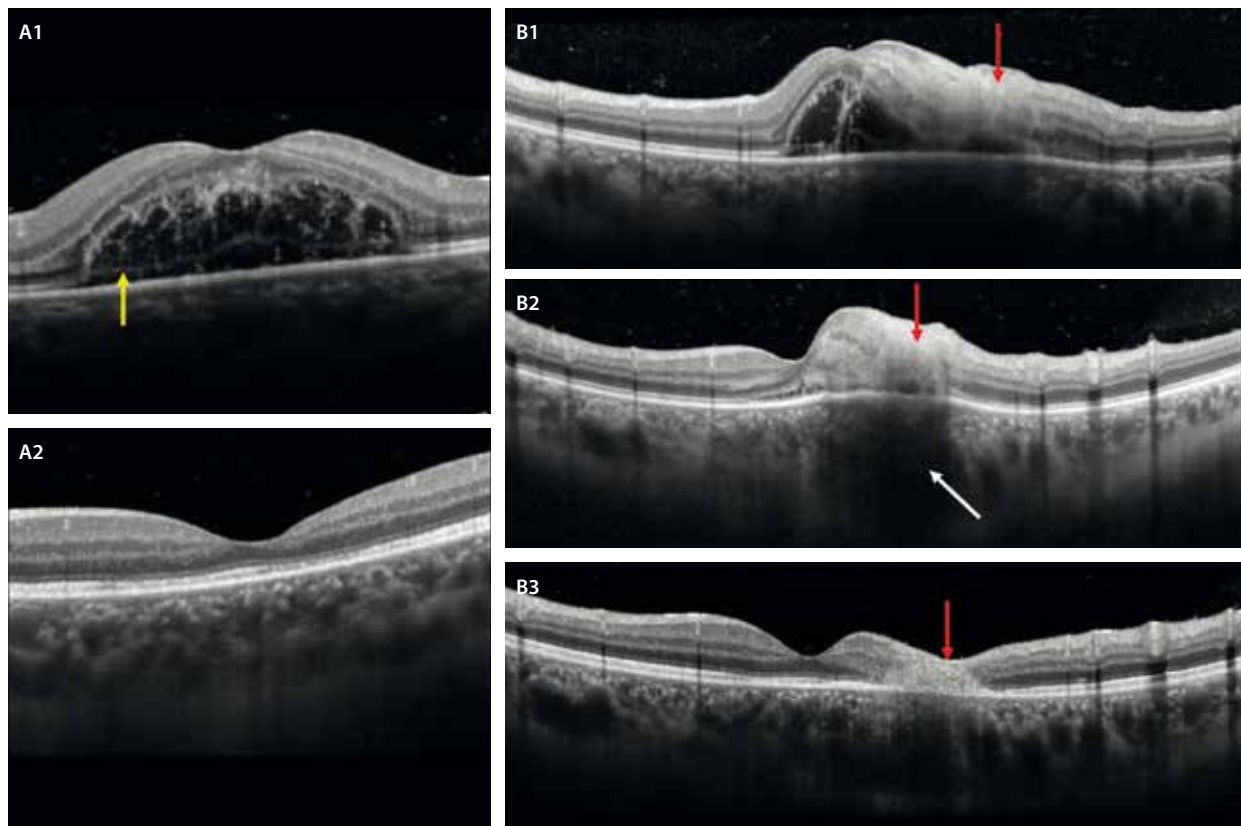


Figura 6. Tomografía de coherencia óptica en el caso de retinocoroiditis toxoplásmica de la figura 5. **A1** A nivel macular, se aprecia un desprendimiento bacilar que denota la gran exudación asociada. Se ven restos de fibrina y una separación a nivel de los mioides de los segmentos internos de los fotorreceptores (flecha amarilla). **A2** Al resolverse la infección, desaparece la exudación, con mínima atenuación de la capa de los elipsoides. **B1** En cuanto al foco de necrosis retiniana, se aprecia una hiperreflectividad que afecta a las capas internas y medias inicialmente (flecha roja), afectando a las capas externas a la semana del debut (**B2**, flecha roja). Destaca la sombra posterior del foco y el engrosamiento corioideo (flecha blanca). **B3** Al inactivarse la lesión, se produce un adelgazamiento de la retina interna y media, y se aprecia una lesión residual fibrótica en las capas externas (flecha roja).

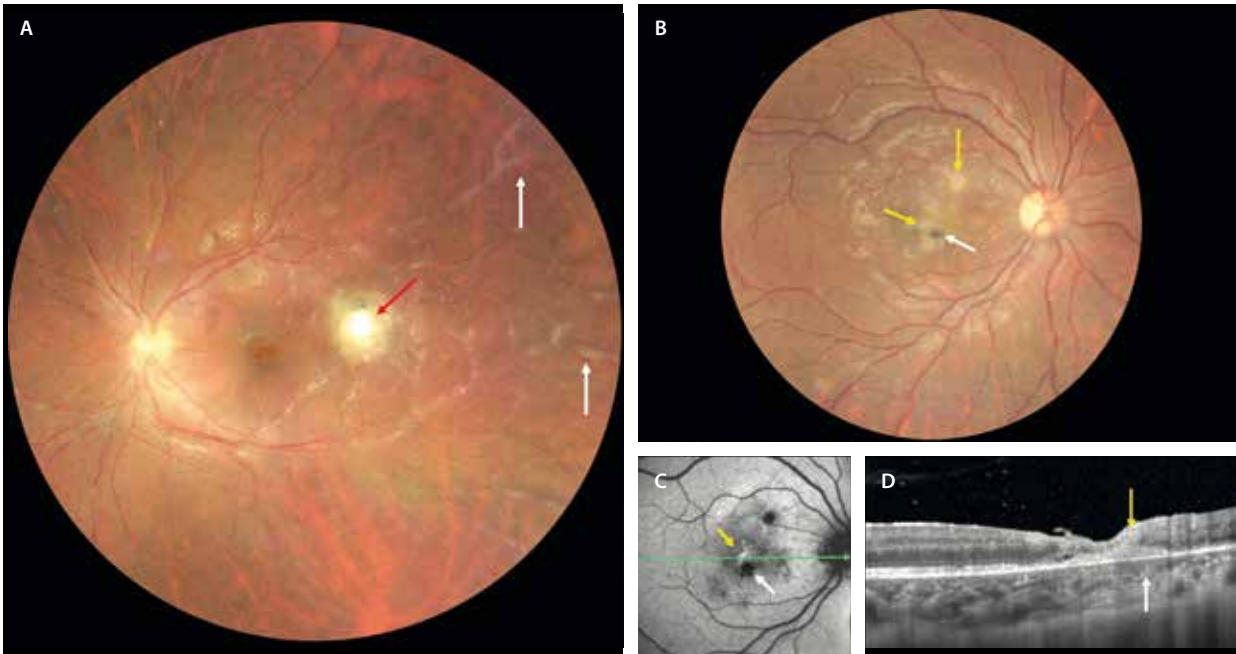


Figura 7. Diferencias entre un cuadro de retinocoroiditis clásico y un caso de toxoplasmosis retiniana *punctata* externa. **A)** La retinografía muestra un foco de retinocoroiditis (flecha roja) por la necrosis retiniana que asocia vitritis y vasculitis (predominantemente flebitis parcheada o «en escarcha») (flechas blancas). **B)** Cuadro de toxoplasmosis retiniana *punctata* externa con focos activos parduzcos (flechas amarillas) y otros más antiguos pigmentados (flecha blanca). No asocia vitritis ni vasculitis. **C)** En la autofluorescencia se aprecian múltiples focos de coriorretinitis hipoautofluorescentes (flecha blanca), así como un foco activo hiperautofluorescente (flecha amarilla). **D)** La tomografía de coherencia óptica demuestra la presencia de una lesión hiperreflectiva en la retina externa y el epitelio pigmentario de la retina con extensión a la retina interna (flecha amarilla). No hay sombra posterior. Se aprecian puntos hiperreflectivos en la coroides interna (flecha blanca).

Toxocariasis ocular

La toxocariasis ocular es una patología secundaria a la ingesta de huevos de *Toxocara*, generalmente *Toxocara canis*, parásito natural en perros⁵.

La edad media de aparición son 8 años, siendo por tanto una patología que se presenta en gente joven⁵.

Generalmente, suele haber una historia de contacto con perros o gatos, o se contagian por contacto con restos en el suelo.

En la mayor parte de los casos, los niños no se quejan y son los padres los que se dan cuenta por una exodesviación o por la presencia de leucocoria. En ocasiones, son los niños los que refieren una pérdida de visión importante, dolor y enrojecimiento ocular.

Se trata de un cuadro sistémico, que a nivel ocular muestra tres formas de presentación³:

- Granuloma periférico: aparece como una masa blanquecina periférica rodeada de membranas vítreas, cambios pigmentarios y desprendimiento de retina traccional. En muchas ocasiones, se aprecia una banda fibrótica traccional desde la masa periférica hasta el polo posterior o el nervio óptico. Estas formas de presentación son típicas de una edad más adulta y no asocian vitritis.
- Granuloma posterior: aparece como una masa blanco-amarillenta en el polo posterior. Se localiza a nivel subretiniano. Generalmente, asocia una banda de fibrosis entre la lesión central y la retina de alrededor. Si está activa, muestra signos de exudación o hemorragias,

pudiendo complicarse con la formación de una membrana neovascular (MNV). En estas formas, la inflamación intraocular es leve o nula (fig. 8).

- Endoftalmitis: presentación típica de la infancia, con una vitritis muy marcada que impide visualizar la retina.

El diagnóstico es clínico, pero se puede secundar por la serología (IgM positiva para *Toxocara*). Una hipereosinofilia en la analítica también puede ser sugestiva de toxocariasis⁵.

Herpes ocular: variantes y características principales

La retinitis herpética es un cuadro clínico muy grave que requiere de una rápida sospecha clínica y actuación. Puede presentarse de diversas maneras, dependiendo del virus del herpes específico involucrado y del estado inmunológico del paciente.

Se ha vinculado a diferentes factores desencadenantes como los corticoides sistémicos, tópicos e intravítreos, el embarazo y traumatismos (incluidas cirugías)⁶⁻⁸.

El diagnóstico, por tanto, es clínico y se confirma fácilmente con una prueba de la PCR de humor acuoso. Sin embargo, dada la rápida progresión en horas, requiere de una actuación sin esperar a los resultados de la prueba.

Debido a su similitud con otras patologías necrosantes, una actitud sensata es comenzar con fármacos que cubran tanto herpes como toxoplasma⁶⁻⁸.

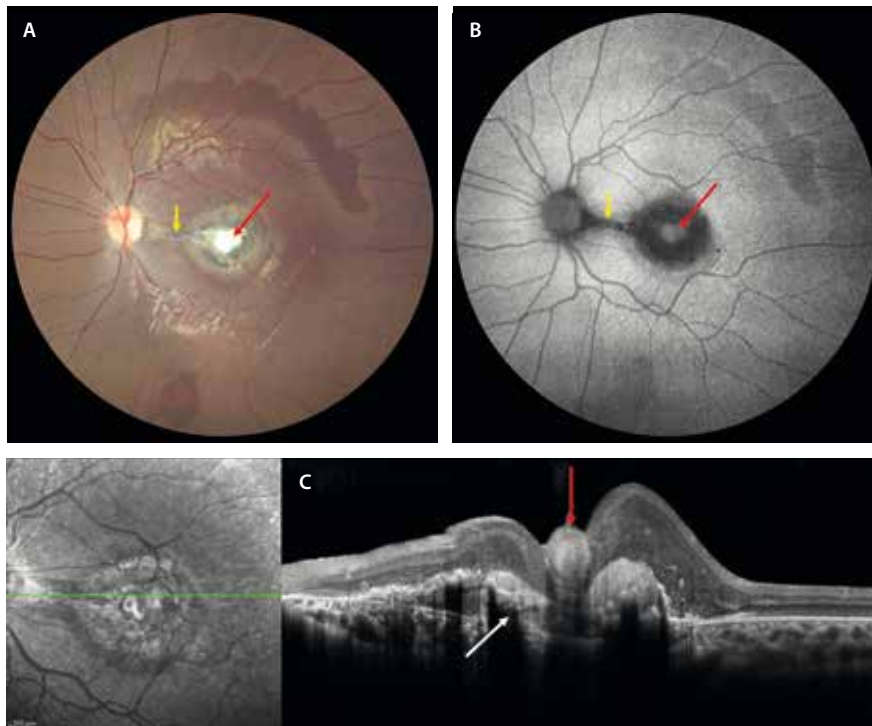


Figura 8. Toxocariasis ocular. A) La retinografía muestra un granuloma en el polo posterior con cambios gliales centrales (flecha roja) y cambios pigmentarios alrededor. Se puede observar una banda fibrosa (flecha amarilla) que va de la lesión al nervio óptico. B) En la autofluorescencia, la lesión se ve mayoritariamente hipoautofluorescente (flecha amarilla) con cambios hiperautofluorescentes (flecha roja) en la zona de gliosis. C) La tomografía de coherencia óptica demuestra una lesión subretiniana con cambios de hiperplasia del epitelio pigmentario de la retina (flecha blanca) y fibrosis prerretiniana (flecha roja).

Características clínicas

Necrosis retiniana aguda^{7,8}

Esta enfermedad puede ser causada por el virus del herpes simple, el virus de la varicela-zóster y, en raras ocasiones, por el citomegalovirus. El cuadro clínico consiste en:

- Inflamación intraocular intensa, en muchos casos en forma de panuveítis con vitritis y uveítis anterior hipertensiva.
- Retinitis de espesor completo:
 - Lesiones blanco-amarillentas y bien delimitadas que van confluyendo hasta formar áreas extensas que

pueden abarcar los 360° de manera circunferencial. Avanzan hacia el polo posterior, aunque suelen respetar la mácula hasta fases avanzadas (fig. 9).

- Cesan a los 2-6 días de tratamiento.
- A las 4-6 semanas, la retina necrótica adquiere aspecto atrófico, con cambios pigmentarios secundarios.
- Vasculitis oclusiva de predominio arteriolar.
- Puede asociar una neuritis óptica.

El inicio es unilateral, aunque es frecuente la bilateralización: el 70-80 % sin tratamiento y el 10-13 % con tratamiento.

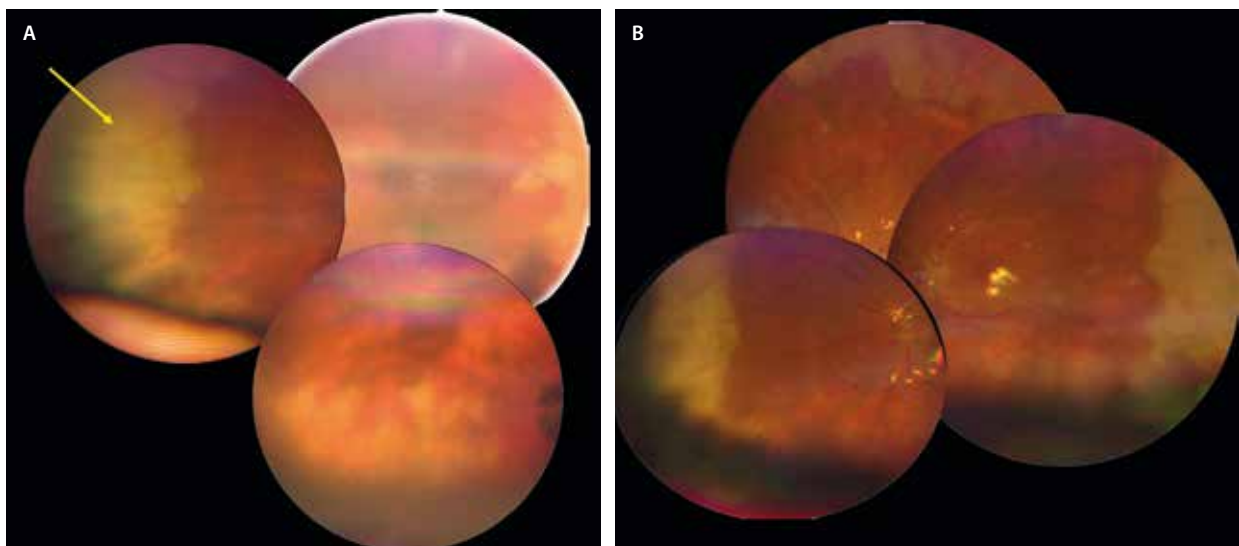


Figura 9. Necrosis retiniana aguda por virus de la varicela-zóster. A) Se observan áreas blanquecinas de necrosis periférica casi 360°. B) El mismo paciente tras realizar vitrectomía con implante de aceite de silicona.

Retinitis necrosante progresiva externa^{7,8}

Esta forma es más común en pacientes inmunocomprometidos, especialmente en aquellos con infección por el virus de la inmunodeficiencia humana (VIH)/sida. El virus de la varicela-zóster es el agente etiológico más común en estos casos.

Las principales características de esta retinitis son:

- Áreas blanquecinas de necrosis retiniana multifocales parcheadas de rápida progresión que afectan al polo posterior y a la periferia desde el inicio.
- Afecta primero a las capas externas de la retina.
- Es rara la afectación del árbol vascular.
- No suele haber inflamación en la cámara anterior ni en el vítreo.
- Presenta un riesgo alto de encefalitis por virus de la varicela-zóster.

Retinitis por citomegalovirus^{7,8}

Se trata de una entidad común en pacientes inmunocomprometidos, especialmente aquellos con VIH/sida y oncológicos. Cabe destacar también la inmunosupresión local, como el uso de implantes de dexametasona.

Muestra tres formas de presentación:

- Retinitis clásica o fulminante:
 - Áreas extensas de hemorragias en llama sobre una retina pálida, edematosa o necrótica que le dan un aspecto de «pizza margarita» (fig. 10A).

- Afecta al polo posterior y se extiende desde el nervio óptico hasta las arcadas vasculares.
- En la OCT, la retinitis se observa como una hiperreflectividad de todas las capas de la retina, que asocia en muchas ocasiones signos exudativos como un DNE (fig. 10B y 10C).

- Forma granular o indolente:

- Áreas atróficas centrales rodeadas de lesiones satélite granulares blanquecinas sin hemorragias retinianas.
- La retinitis activa avanza desde los márgenes (fig. 11A y 11B).
- Afecta más a la retina periférica.
- La OCT muestra perfectamente la progresión de la enfermedad a lo largo del foco, el cual presentará tres zonas bien delimitadas (fig. 11F1-F3):

- Parte granular o inactiva: adelgazamiento marcado de todas las capas de la retina. El vítreo suele estar desprendido en esta zona.

- Parte de retinitis activa (frente posterior): hiperreflectividad de todas las capas de la retina con adelgazamiento de esta. El vítreo suele estar muy adherido en esta zona. Es característica la ausencia de sombra posterior, visualizándose perfectamente la coroides inferior al foco, la cual no está engrosada. Esto lo diferencia de una retinitis por toxoplasma.

- Zona de transición entre retina sana y patológica: la delimita la presencia de unas líneas verticales hiperreflectivas, que son un signo muy indicativo de patología herpética.

- Forma perivasculare o hemorrágica.

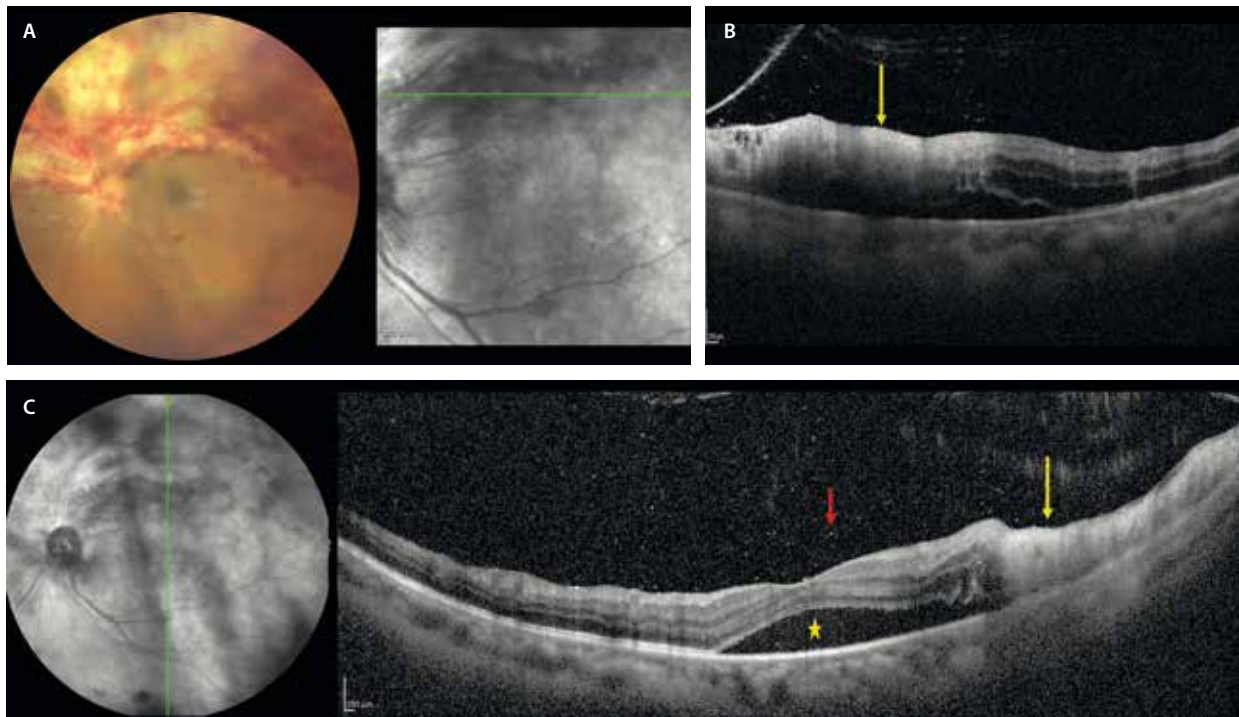


Figura 10. Retinitis fulminante por citomegalovirus. **A)** Retinografía donde se observa una retinitis con áreas blanquecinas de necrosis que asocian hemorragias, y que se extiende desde el nervio óptico por toda la hemirretina superior. **B)** El corte de la tomografía de coherencia óptica demuestra la hiperreflectividad en capas internas y medias (flecha amarilla). **C)** Son cuadros muy agudos, oclusivos y exudativos, viéndose en el corte de la tomografía de coherencia óptica no solo la retinitis de nuevo (flecha amarilla), sino también signos exudativos como el desprendimiento de neuroepitelio (estrella amarilla). Se aprecian células vítreas como puntos hiperreflectivos en el vítreo (flecha roja).

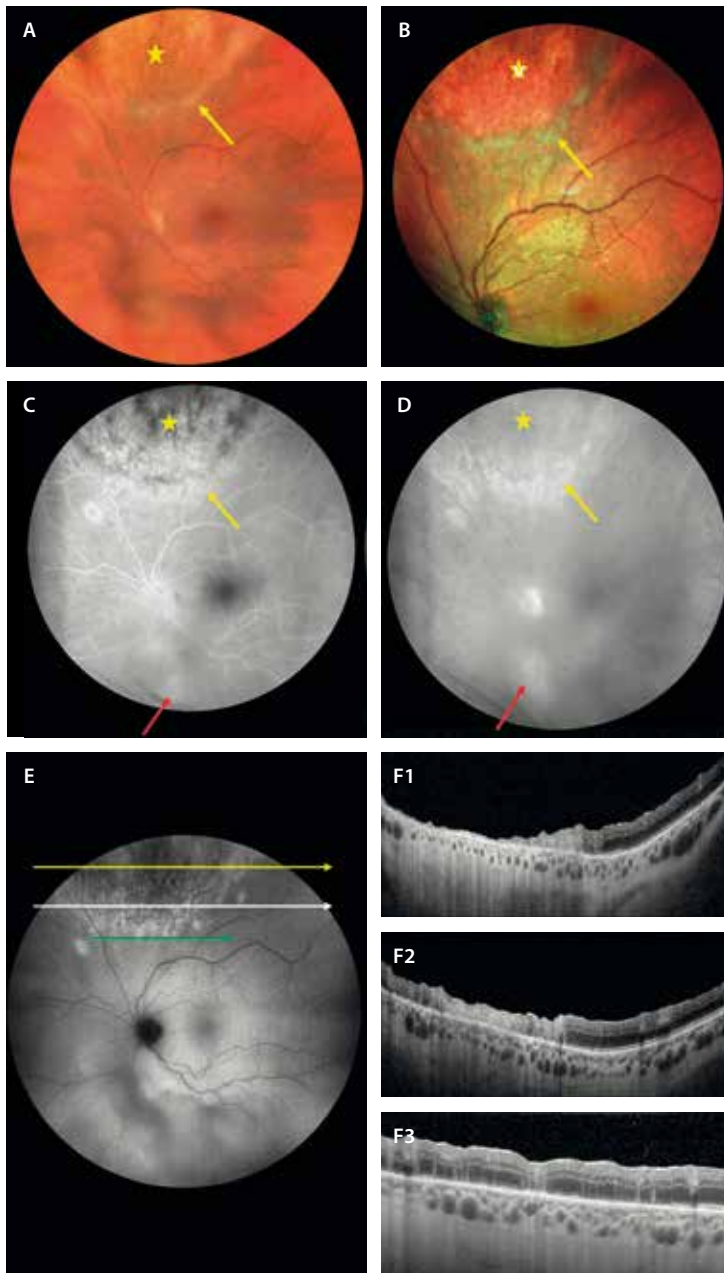


Figura 11. Retinitis granular por citomegalovirus. **A)** La retinografía muestra un área circular con cambios granulares (estrella amarilla) en la periferia media superior con un frente de retinitis blanquecino (flecha amarilla). **B)** La imagen multicolor realza las características de **A** al basarse en la reflectividad. **C)** Los tiempos precoces de la angiografía con fluoresceína permiten ver un área con cambios granulares hipofluorescentes (estrella amarilla) que ganan en fluorescencia en tiempos tardíos (**D**), así como un frente activo más hiperfluorescente (flecha amarilla), que también realza fluorescencia en tiempos tardíos. Es importante la imagen de campo amplio porque permite ver un segundo foco (flecha roja) que en la exploración pasó desapercibido. **E)** La autofluorescencia delimita la parte más inactiva granular como hipoautofluorescente, y la activa, más posterior, como hiperautofluorescente y multifocal. **F1-F3)** Se muestran tres cortes de la tomografía de coherencia óptica señalados en **E** de arriba abajo, desde la parte más inactiva a la menos activa. **F1)** En la zona menos activa muestra signos de atrofia de todas las capas de la retina. **F2)** La imagen del frente activo muestra una hiperreflectividad de todas las capas de la retina con adelgazamiento de esta. Destaca la ausencia de sombra posterior. **F3)** En la transición entre retina sana y patológica muestra líneas hiperreflectivas.

Bartonelosis ocular

La enfermedad por arañazo de gato es una entidad sistémica causada por la *Bartonella henselae*, un bacilo gramnegativo⁹.

Se transmite, como el nombre indica, por la mordedura o el arañazo de un gato, aunque también se ha descrito en roedores como el hámster⁹.

En la primoinfección destacan la presencia de fiebre y de una adenopatía.

En cuanto a las manifestaciones oculares, destacan⁹:

- Neurorretinitis (70 %): es la manifestación ocular más frecuente. Sus características son:
 - Papilitis que precede a la formación de una estrella macular en 2-4 semanas.
 - Se aprecia un nervio hinchado (fig. 12, *inset* 1-2), que puede asociar hemorragias en llama.

- En la OCT destaca una hiperreflectividad y engrosamiento de las capas de fibras neurorretinianas, asociados a DNE (fig. 12D1) y a hiperreflectividad de la capa plexiforme externa por los exudados duros de la estrella macular.
- En la AGF se suele constatar la tinción papilar con fuga en tiempos tardíos o «disco caliente» (fig. 12C1 y 12C2).
- Retinitis, coroiditis y coriorretinitis (34,8 %):
 - Se observan como focos de pequeño tamaño unilaterales o bilaterales, pudiendo coexistir en el ojo de la neurorretinitis (fig. 12A y 12B).
 - La OCT es una buena herramienta para estudiar la profundidad de afectación de los focos, así como para determinar su resolución asociando un adelgazamiento retiniano (fig. 12D2).

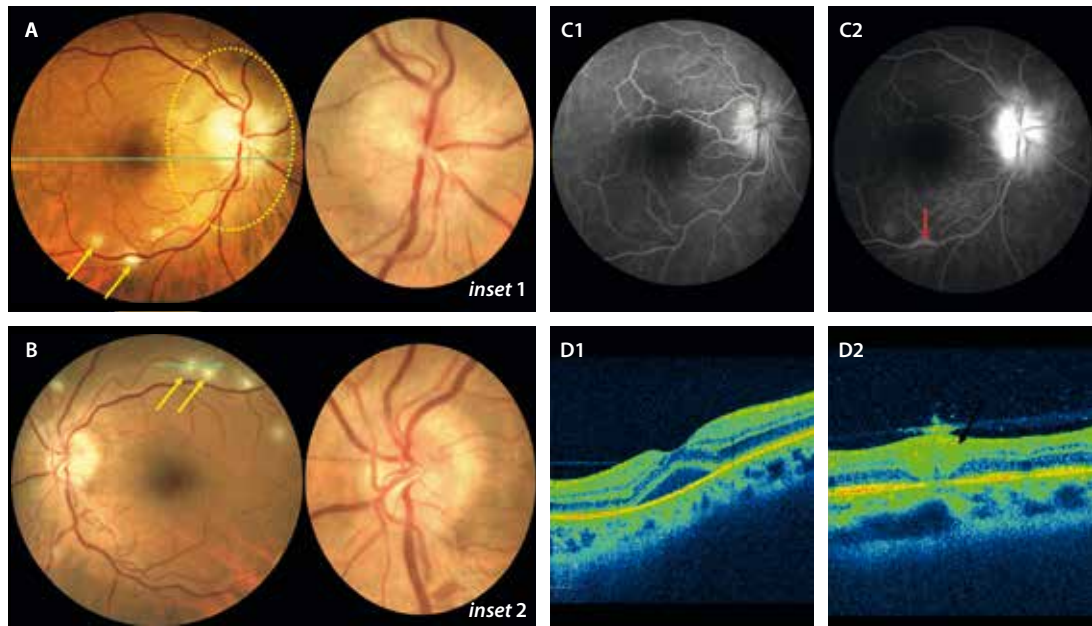


Figura 12. Bartonelosis ocular. A y B) Retinografías donde se aprecia una papilitis bilateral (*inset 1 y 2*) y varios focos de retinitis en torno a las arcadas vasculares (flechas amarillas). C1 y C2) La angiografía con fluoresceína demuestra una tinción papilar con fuga en tiempos tardíos, incluso un foco de flebitis focal (flecha roja). D1) En el corte de la tomografía de coherencia óptica del ojo derecho destaca la presencia de un desprendimiento del neuroepitelio. D2) La tomografía de coherencia óptica de uno de los focos de retinitis muestra una hiperreflectividad de capas internas y medias, así como un engrosamiento del vítreo suprayacente.

Imagen cortesía del Dr. Jorge Orellana.

Enfermedad de Behçet

Se trata de una enfermedad sistémica de origen desconocido que guarda una distribución geográfica muy particular caracterizada por una predisposición racial pero también genética, ya que es mucho más frecuente en países mediterráneos, entre los cuales destaca Turquía. Sin embargo, siempre se ha postulado como una enfermedad autoinmune relacionada con diferentes antígenos leucocitarios humanos (HLA), como el HLA-B51 (el más frecuente) y el HLA-B57. El HLA-B51 es positivo en un 60% de los pacientes, y su positividad se relaciona con casos que afectan a varones, cuadros sistémicos con mayor afectación ocular, y cuadros más severos y resistentes al tratamiento. Es importante recalcar que su negatividad no excluye el diagnóstico, que es exclusivamente clínico^{10,11}.

En cuanto a las manifestaciones extraoculares, destacan^{10,11}:

- Úlceras orales: normalmente son el primer signo de presentación y el más frecuente. Su ausencia sugiere valorar otro diagnóstico.
- Úlceras genitales: son más grandes y profundas que las orales, y curan dejando una cicatriz.
- Lesiones cutáneas: como pseudofoliculitis (pústulas en la cara, el cuello y el tronco) y eritema nodoso en las extremidades inferiores.
- Afectación neurológica: denominada neuro-Behçet, que obliga a diferenciarlo de la esclerosis múltiple. Se caracteriza por la presencia de lesiones hiperintensas en la resonancia magnética (RM). Destaca la cefalea intensa como signo guía, que presentan muchos pacientes.

- Afectación gastrointestinal: que obliga a diferenciarla de las enfermedades inflamatorias intestinales.
- Artritis.

En cuanto a la afectación ocular, se caracteriza por una panuveítis no granulomatosa bilateral (80%), recurrente y que asocia vasculitis retiniana. Son cuadros clínicos muy graves que pueden dejar secuelas permanentes. Destacan^{10,11}:

- Uveítis anterior no granulomatosa, que se acompaña en algunos casos de un hipopion «frío» (no se desplaza al mover la cabeza).
- Neurorretinitis, con un nervio inflamado y signos exudativos a nivel macular.
- Vasculitis oclusiva mixta pero de predominio arterial (fig. 13).
- Retinitis multifocal, con múltiples focos blanquecinos por toda la retina que en muchas ocasiones asocian hemorragias (fig. 14).

Las modalidades de imagen más utilizadas para su diagnóstico incluyen^{10,11}:

- AGF (fig. 13A2 y 13B2): prueba de elección para detectar y monitorizar el curso de la vasculitis. En la fase activa, se observa un aumento de la tortuosidad vascular, tinción de la pared, fugas o *leakage* de los vasos de pequeño y gran calibre, y tinción del disco óptico. La difusión capilar «en forma de helecho» es típica en esta enfermedad. Generalmente, la vasculitis por enfermedad de Behçet es oclusiva, siendo la angiografía una excelente prueba para localizar y cuantificar la isquemia retiniana, que puede ser muy severa.

- OCT:
 - Detecta células hiperreflectivas en el vítreo, lo que permite realizar un seguimiento de la vitritis (fig. 14B2).
 - En los focos de retinitis, ayuda a localizar la hiperreflectividad en las capas de la retina interna y a realizar un seguimiento hasta el adelgazamiento final (fig. 14D).
- Detecta signos de exudación debidos generalmente a una neurorretinitis secundaria (fig. 14B1 y 14B2), como el DNE, líneas hiperreflectivas verticales a nivel foveal y puntos hiperreflectivos grandes en la capa plexiforme externa (correspondiendo a los exudados duros en el contexto de una estrella macular) y de menor tamaño (como biomarcadores de una inflama-

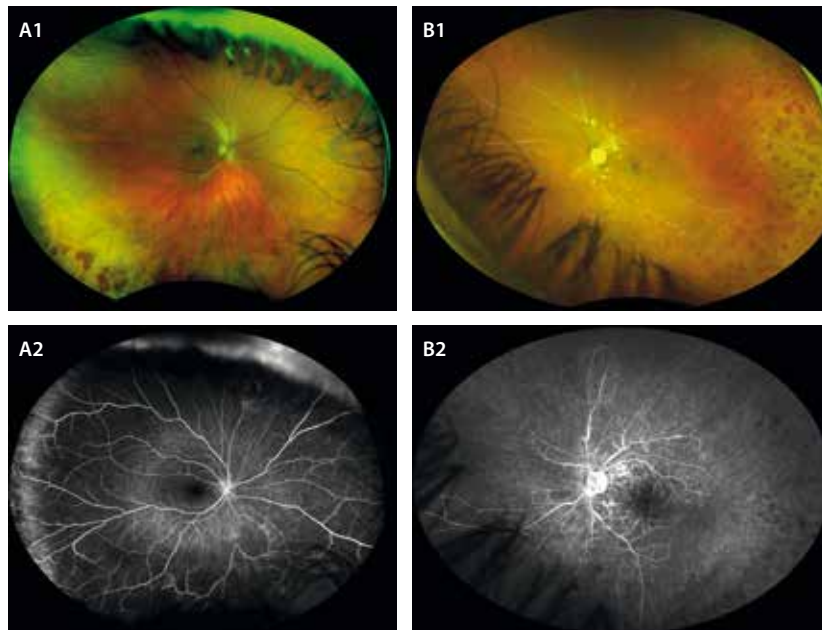


Figura 13. Vasculitis oclusiva en la enfermedad de Behçet. **A1)** La retinografía de campo ultraamplio del ojo derecho permite detectar hemorragias terminares a nivel periférico. **B1)** La angiografía con fluoresceína de campo ultraamplio no muestra un envainamiento vascular claro, pero sí una fuga en la periferia temporal. **A2)** La retinografía de campo ultraamplio en el ojo izquierdo demuestra una oclusión vascular mixta severa, con exudados algodonosos peripapilares y hemorragias periféricas en temporal. **B2)** La angiografía con fluoresceína de campo ultraamplio muestra un cierre vascular severo con una gran isquemia generalizada.

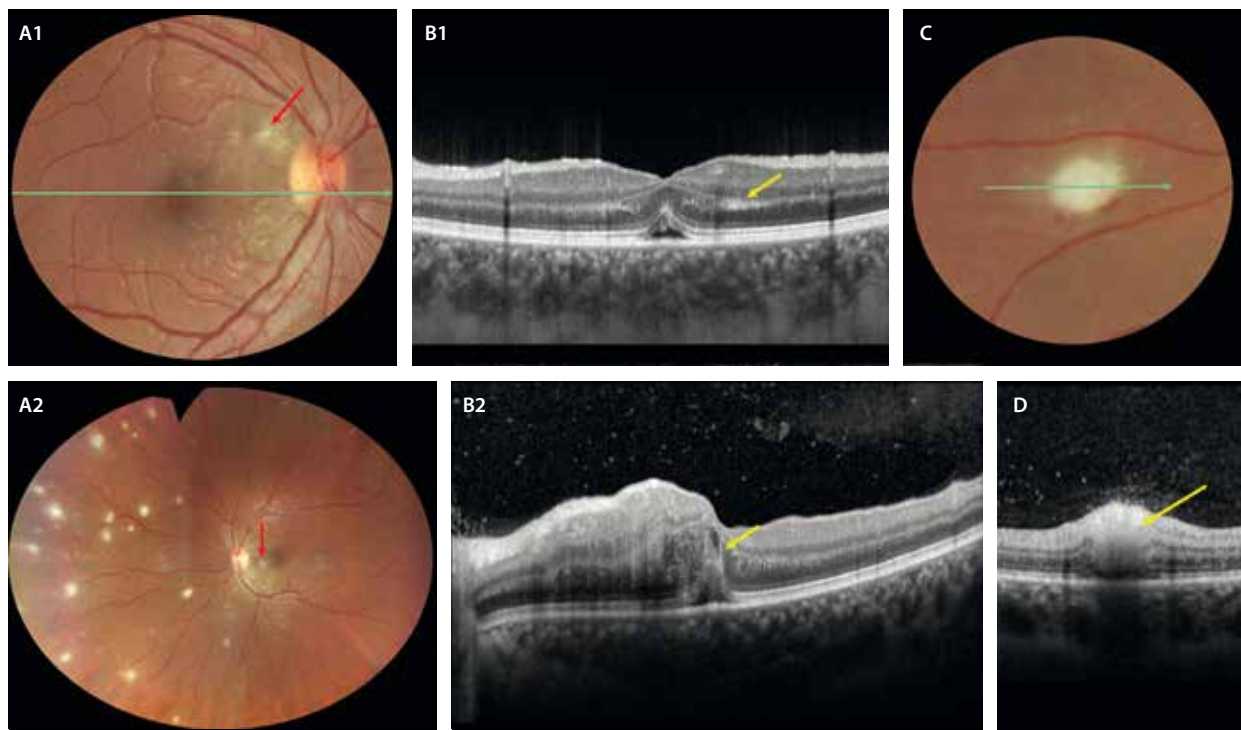


Figura 14. Retinitis multifocal en la enfermedad de Behçet. **A1 y A2)** La retinografía muestra signos de vasculitis arteriolar (flecha roja) y múltiples focos de retinitis (**A2**). **B1 y B2)** La tomografía de coherencia óptica macular demuestra datos de una neurorretinitis oclusiva con un desprendimiento del neuroepitelio bilateral. En **B1** se aprecia una hiperreflectividad en la capa plexiforme externa (flecha amarilla). En **B2** se ven líneas hiperreflectivas verticales (flecha amarilla) y puntos hiperreflectivos en capas medias. Además, destaca la vitritis como puntos hiperreflectivos en el vítreo. **C)** La retinografía destaca un foco de retinitis oclusiva característico, de color blanco y con hemorragias alrededor. **D)** La tomografía de coherencia óptica refleja la localización de la hiperreflectividad en las capas internas retinianas (flecha amarilla).

ción importante). La coroides suele estar engrosada en la fase aguda.

- OCT-A: ha mostrado cambios subclínicos en los capilares retinianos en pacientes con o sin afectación ocular.

Es una de las patologías en la uveítis donde las imágenes de campo ultraamplio (UWF) han demostrado ser muy valiosas, sobre todo en la valoración de la vasculitis retiniana asociada a esta enfermedad^{10,11}.

Síndromes de puntos blancos

Síndrome de múltiples puntos blancos evanescentes

Englobado dentro de los síndromes de puntos blancos, el síndrome de múltiples puntos blancos evanescentes (MEWDS, por sus siglas en inglés *multiple evanescent white dots syndrome*) es una enfermedad inflamatoria ocular con afectación primaria de los fotorreceptores (fotorreceptoritis)^{12,13}. Cursa como un único episodio autorresolutivo,

de carácter unilateral, y afecta fundamentalmente a mujeres jóvenes miopes. Pueden ser primarios, apareciendo de manera idiopática, o secundarios a otras patologías oculares como coroiditis multifocal, enfermedad de Behçet, toxoplasmosis de capas externas, etc. En estos casos secundarios se habla de epi-MEWDS¹⁴.

Son muy frecuentes una fuerte disminución de la agudeza visual —siendo muchas veces menor de 20/200— y un aumento de la mancha ciega^{12,13}.

En cuanto a las características de imagen multimodal^{12,13}, destacan:

- En la fundoscopia se aprecian pequeñas lesiones blanco-amarillentas difusas en el polo posterior y la periferia, además de una granularidad anaranjada foveal (fig. 15A y 15B).
- En la AF, dichas lesiones se muestran hiper-AF como consecuencia de la interrupción de la elipsoides y de la afectación secundaria del EPR (fig. 15C).
- De la misma manera, en la AGF aparecen como puntos hiperfluorescentes que pueden confluir en un patrón «en guirnalda».

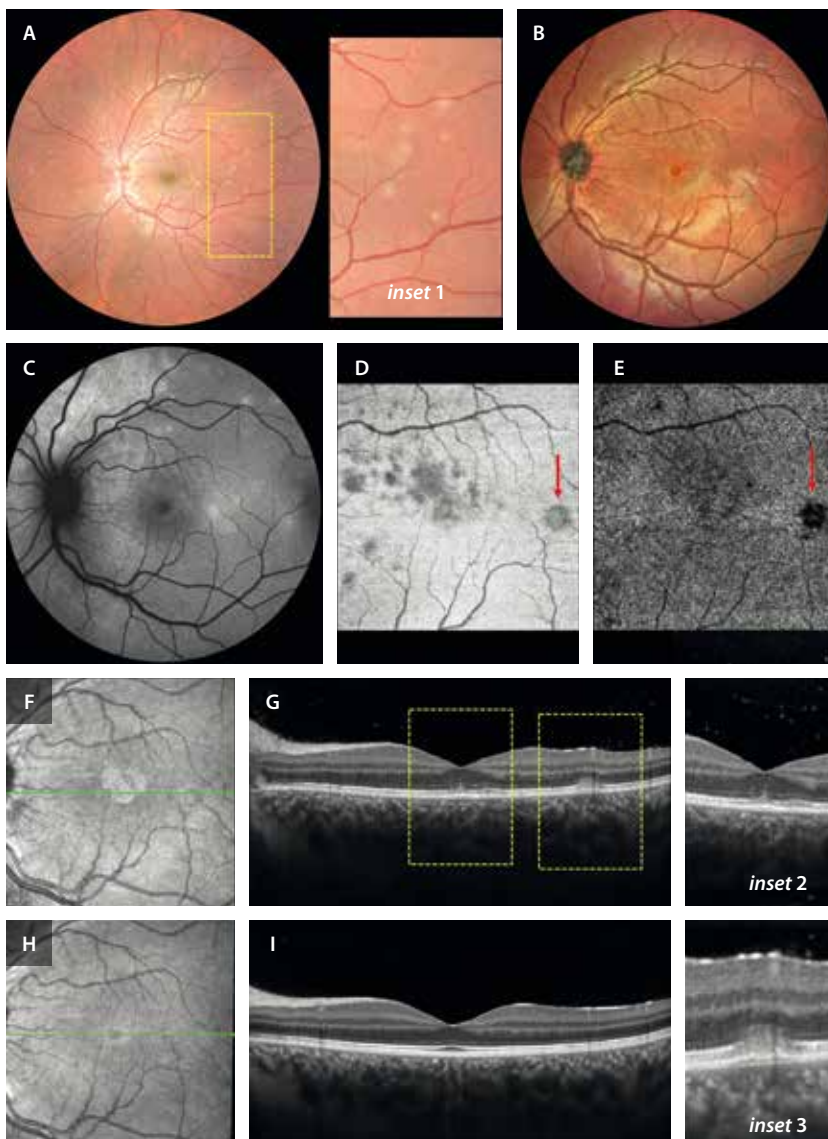


Figura 15. Síndrome de múltiples puntos blancos evanescentes. **A)** La retinografía permite observar múltiples focos blancos por toda la retina (*inset 1*). **B)** La imagen multicolor detecta mejor la granularidad foveal por la alteración de la reflectividad. **C)** Los focos son hiperauto-fluorescentes. **D)** La imagen *en face* de la tomografía de coherencia óptica permite delimitar áreas de fotorreceptoritis segmentando las capas externas. **E)** La imagen *en face* de la angiografía por tomografía de coherencia óptica detecta áreas de ausencia de flujo que se corresponden con los focos en la imagen estructural (flecha roja), pudiendo deberse más a un artefacto de proyección. **F)** La imagen infrarroja destaca la granularidad foveal. **G)** La tomografía de coherencia óptica detecta una columna hiperreflectiva vertical (*inset 2*), así como un foco de fotorreceptoritis con un desprendimiento del epitelio pigmentario de la retina plano, una disrupción de la zona de los elipsoides y material hiperreflectivo subretiniano (*inset 3*). **H e I)** Muestran la resolución completa de los hallazgos estructurales.

- En la AVI son hipofluorescentes, sin que esto implique defecto en la perfusión ni exista afectación en la OCT-A. Se cree que la hipofluorescencia en la AVI aparece como consecuencia de la afectación secundaria del EPR.
- En la OCT estructural se observa una disrupción de la zona de los elipsoides (EZ) junto con material hiperreflectivo subretiniano granular o triangular en las lesiones, y una discreta hiperreflectividad columnar en la capa nuclear externa foveal (fig. 15G). En unos días, se resuelve la inflamación con recuperación *ad integrum* de todas las lesiones, y sin dejar secuelas (fig. 15I).
- La imagen *en face* de la OCT destaca las lesiones al segmentar las capas externas de la retina. Además, estos hallazgos se correlacionan con las imágenes de ausencia de flujo que se detectan en la imagen *en face* de la OCT-A, lo que sugiere que se pudiera tratar de artefactos de proyección (fig. 15D y 15E).

Coroiditis punteada interna y coroiditis multifocal

La coroiditis punteada interna (*punctate inner choroidopathy*) es una condición inflamatoria idiopática bilateral poco común que afecta principalmente a adultos jóvenes, con predilección por mujeres miopes. Clínicamente, se manifiesta como pequeñas lesiones blanco-amarillentas en la fase aguda que se sitúan en la retina externa y la coroides interna, normalmente ubicadas en el polo posterior, sin vitritis. En la fase crónica se desarrolla atrofia focal con o sin hiperpigmentación asociada (fig. 16)¹⁵.

La coroiditis multifocal (*multifocal choroiditis*) presenta las mismas características epidemiológicas y tipo de lesiones, pero estas son de distribución difusa, algo más grandes, y puede asociar vitritis. Un signo clásico son las líneas de Schlaegel (fig. 17)¹⁶.

Ambas se caracterizan por un curso recurrente y se complican hasta en un 70 % de los casos con una MNV (fig. 18)^{15,17}.

Las pruebas de imagen principales para el diagnóstico y seguimiento son la AF y la OCT^{15,17}:

- AF:
 - Las lesiones agudas se ven hipo-AF con halo hiper-AF. No es inhabitual que presenten fenómeno de epi-MEWDS (MEWDS secundario) asociado, observándose lesiones tipo *spot* o difusas hiper-AF (fig. 16B).
 - En fase inactiva se aprecia solo hipo-AF de la lesión.
- OCT:
 - Las lesiones agudas muestran material hiperreflectivo en la coriocapilar y la retina externa, con una disrupción de la banda del EPR e hipertransmisión posterior a la lesión (fig. 16C y 16D). En ocasiones, se aprecia un engrosamiento coroideo asociado.
 - En la fase crónica o inactiva se desarrolla atrofia de la retina externa y EPR de grado variable. Un hallazgo posible es la excavación coroidea focal.
- OCT-A: ayuda a distinguir focos que asocian una MNV (fig. 18D) de focos inflamatorios, ya que estos últimos muestran ausencia de flujo.

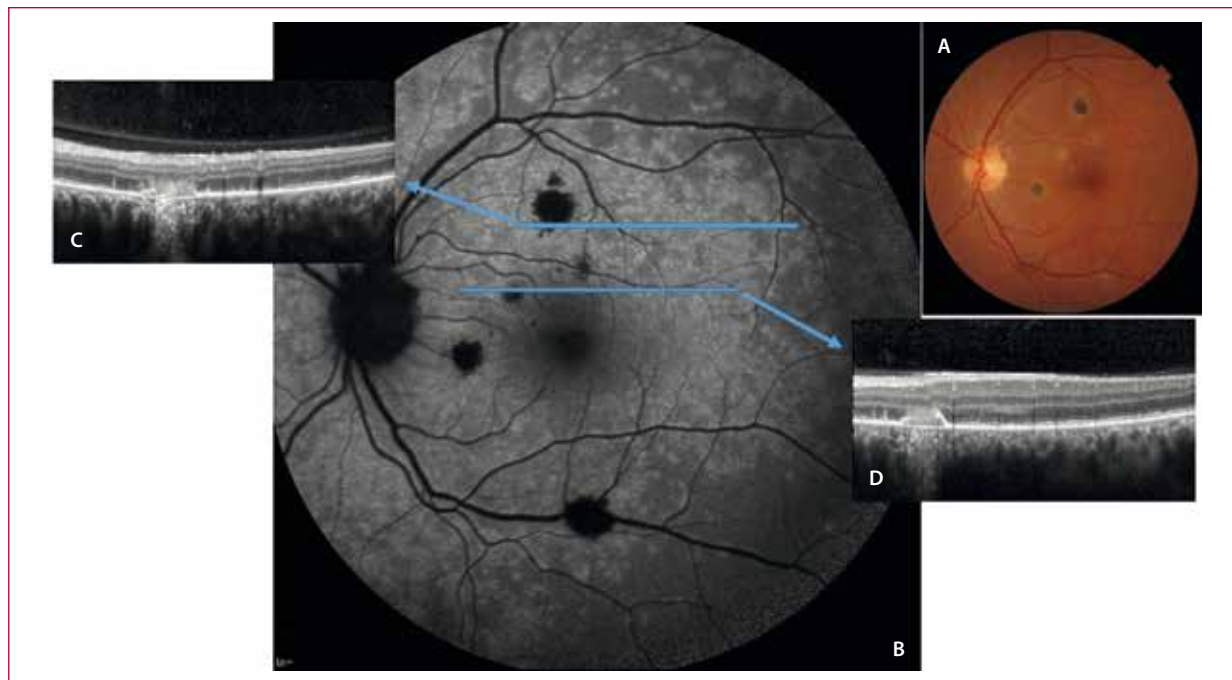


Figura 16. Mujer de 41 años con coroiditis punteada interna. **A)** La retinografía muestra lesiones inflamatorias en el polo posterior, algunas amarillentas (más recientes) y otras pigmentadas (más antiguas). **B)** La autofluorescencia muestra una hipoautofluorescencia en las lesiones y una hiperautofluorescencia parcheada multifocal tipo fotorreceptoritis difusa (epi-síndrome de múltiples puntos blancos evanescentes). **C y D)** La tomografía de coherencia óptica a través de las lesiones demuestra material hiperreflectivo con disrupción del epitelio pigmentario e hipertransmisión posterior. Obsérvese alrededor de la lesión la alteración de los elipsoides y lesiones hiperreflectivas verticales en la capa nuclear externa, típicas del síndrome de múltiples puntos blancos evanescentes.

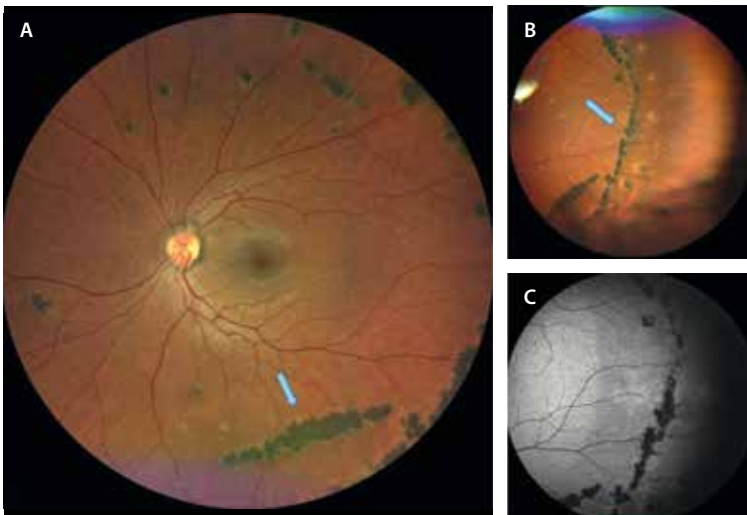


Figura 17. Mujer de 48 años con coroiditis multifocal. Las flechas azules en A y B muestran los focos pigmentados con una distribución lineal semicircular formando las líneas de Schlaegel. C) La autofluorescencia muestra la hipoautofluorescencia de las lesiones.

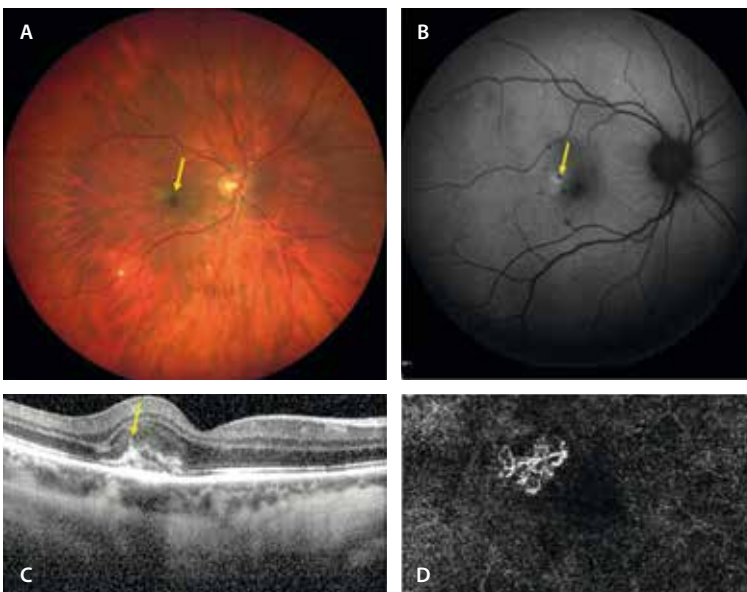


Figura 18. Mujer de 33 años con coroiditis punteada interna. A) La retinografía muestra lesiones blanco-amarillentas típicas de coroiditis punteada interna y una lesión más grisácea perifoveal (flecha amarilla). B) La autofluorescencia revela lesiones hipoautofluorescentes y una lesión hipoautofluorescente con halo hiperautofluorescente, que en la tomografía de coherencia óptica (C) se corresponde con una membrana neovascular tipo 2 (signo del tenedor o *pitchfork*, típico de las membranas inflamatorias). D) Imagen *en face* de la angiografía por tomografía de coherencia óptica de la lesión que muestra un ovillo neovascular.

- AGF:
 - En las lesiones agudas, los focos presentan hipofluorescencia inicial e hiperfluorescencia tardía.
 - En la fase cicatricial, se aprecia una hiperfluorescencia durante todo el angiograma.
- AVI: muestra hipocianescencia en lesiones durante todo el angiograma en todas las fases de la enfermedad.

No hay un claro consenso para el tratamiento de estas entidades, pero se asume que los casos recurrentes, ojos únicos o con neovascularización coroidea requieren inmunosupresión¹⁷.

Epiteliopatía pigmentaria placoide multifocal posterior aguda

La epiteliopatía pigmentaria placoide multifocal posterior aguda (AMPPE, por sus siglas en inglés *acute posterior multifocal placoid pigment epitheliopathy*) es una enfermedad

inflamatoria que tiene su origen primario en la coriocalicular (coriocaliparitis), afectando de forma secundaria al EPR y a la retina externa. De carácter en principio idiopático, puede asociar pródromos virales, y aparece fundamentalmente en adultos jóvenes, los cuales consultan por disminución de la agudeza visual y/o desarrollo de escotomas^{17,18}.

En todos estos pacientes es importante tener en cuenta que puede existir además afectación cerebral, en forma de vasculitis, que habrá que descartar con RM, sobre todo en aquellos casos que manifiesten cefalea u otros síntomas neurológicos^{17,18}.

Los hallazgos en las pruebas de imagen son los siguientes:

- Fundoscopia: se aprecian múltiples lesiones blanco-amarillentas, con forma de placa (aunque también pueden ser ovoides y/o redondeadas), en el polo posterior de uno o ambos ojos (figs. 19A, y 20A y 20E). Recientemente, se ha descrito la asociación de lesiones

placoides periféricas multifocales. Aunque inicialmente afecta a uno de los ojos, en unos días o semanas suelen aparecer lesiones en el ojo adelfo^{17,18}.

- AGF y AVI: dichas lesiones se caracterizan por presentar un patrón en la AGF muy típico, consistente en una hipofluorescencia precoz con hiperfluorescencia tardía (fig. 19E-G), patrón consistente con la naturaleza inflamatoria de las lesiones; sin embargo, en la AVI permanecen hipocianescentes durante todo el tiempo angiográfico (fig. 19H-J), lo que denota el defecto de perfusión que asocian en la coriocapilar^{17,18}.
- OCT-A: ayuda a detectar las áreas de no perfusión en la coriocapilar, que sobrepasan las lesiones placoides inflamatorias segmentadas en la imagen *en face* de la OCT estructural (figs. 19K, y 20D y 20H), permitiendo reafirmar la naturaleza isquémica, además de inflamatoria, de esta enfermedad. El defecto de perfusión demostrado con las diferentes técnicas de imagen es el responsable de la isquemia que sufren el EPR y la retina externa, y de los cambios estructurales característicos a ese nivel^{17,18}.
- OCT:
 - En los casos típicos (y más leves), inicialmente se observa disrupción de la EZ, con hiperreflectividad

de la capa nuclear externa suprayacente a nivel de las lesiones (fig. 19C y 19D).

- En casos más severos e hiperagudos, puede apreciarse fluido subretiniano y desprendimiento bacilar, además de una marcada irregularidad del EPR con engrosamiento corioideo subyacente de las lesiones. Es precisamente en estos casos donde el diagnóstico diferencial con la enfermedad de Vogt-Koyanagi-Harada es vital, y para ello el patrón típico de hipofluorescencia precoz con hiperfluorescencia tardía —ya descrito en la AGF— y la presencia de defectos de perfusión en la coriocapilar en la OCT-A son clave (fig. 20C y 20G)^{17,18}.
- AF: las lesiones agudas presentan inicialmente una leve hipo-AF (secundaria a bloqueo por la hiperreflectividad de la capa nuclear externa) que vira a hiper-AF a medida que desaparece la EZ y aumenta el sufrimiento del EPR (figs. 19K, y 20B y 20F)^{17,18}.

La resolución de las lesiones (bien espontánea o tras tratamiento) en los casos leves puede ser *ad integrum* o dejando una ligera alteración pigmentaria en el fondo de ojo, que se traducirá en una leve hipo-AF y atenuación del EPR en la OCT estructural (fig. 21).

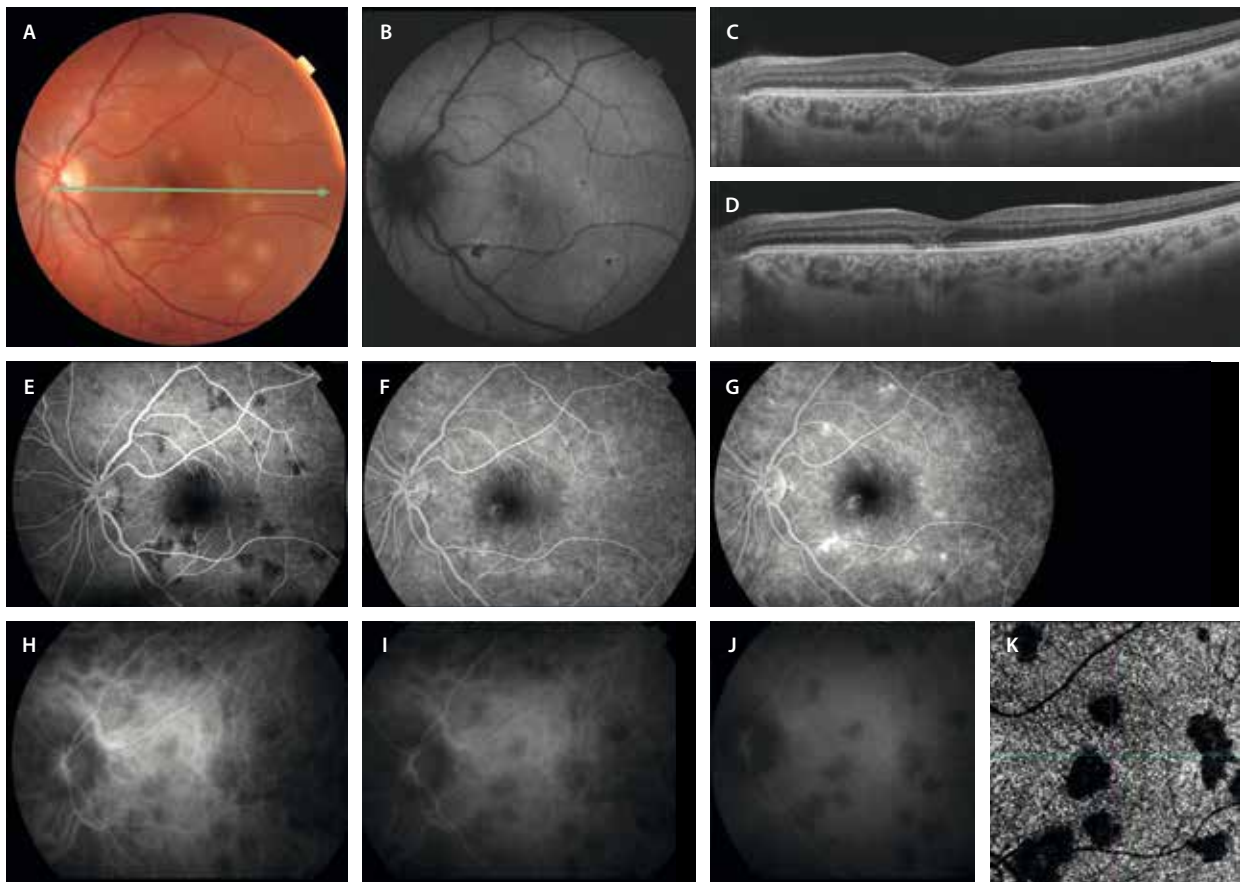


Figura 19. Debut de epitelopatía pigmentaria placoides multifocal posterior aguda. Paciente 1. Varón, 27 años. **A)** Retinografía que muestra unas lesiones ovoideas amarillentas. **B)** En la autofluorescencia se ven hipoautofluorescentes con un halo hiperautofluorescente. **C y D)** La tomografía de coherencia óptica muestra una hiperreflectividad en las capas externas de la retina. **E-G)** La angiografía con fluoresceína muestra las lesiones hipofluorescentes en tiempos precoces e hiperfluorescentes en tiempos tardíos (**G**). **H-J)** En la angiografía con verde de indocianina las lesiones son hipocianescentes todo el angiograma. **K)** La imagen *en face* de la angiografía por tomografía de coherencia óptica muestra áreas de no perfusión en la coriocapilar a nivel de las placas inflamatorias.

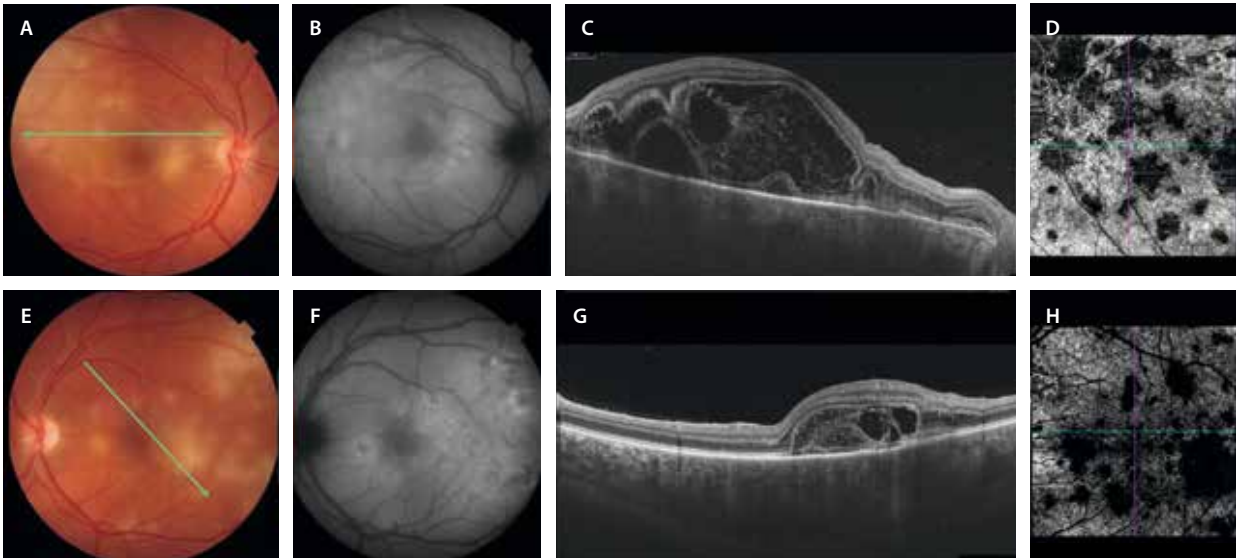

Figura 20. Debut de epitelopatía pigmentaria placoide multifocal posterior aguda severa. Paciente 2. Varón, 29 años. A y E) Las retinografías muestran lesiones ovoideas y alguna más placoide amarillentas en el polo posterior. B y F) Las lesiones son hipoautofluorescentes a nivel central e hiperautofluorescentes alrededor. C y G) La tomografía de coherencia óptica muestra cambios muy exudativos, observándose fluido subretiniano y desprendimientos bacilares. D y H) En la imagen *en face* de la angiografía por tomografía de coherencia óptica se observan abundantes áreas de no perfusión.

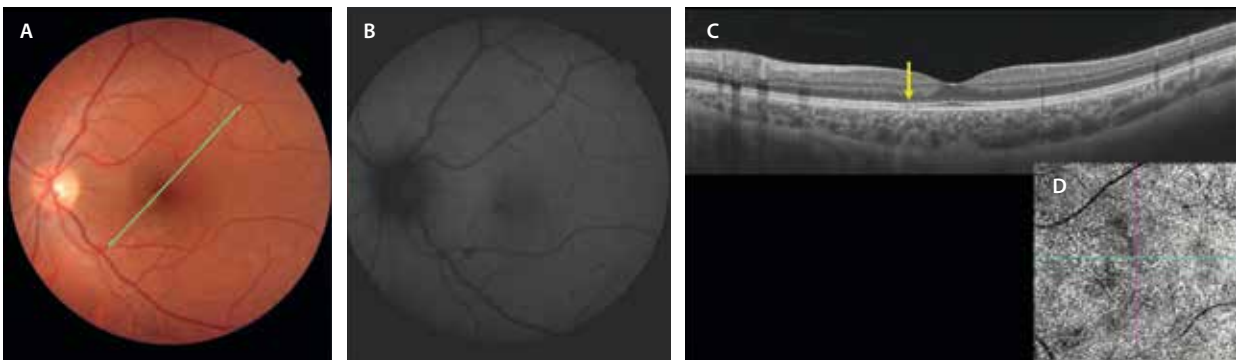


Figura 21. Evolución de la epitelopatía pigmentaria placoide multifocal posterior aguda del paciente 1. A) En la retinografía prácticamente no se observan cambios. B) En la autofluorescencia se aprecia alguna zona hipoautofluorescente, pero en menor número que los focos iniciales. C) La tomografía de coherencia óptica muestra solo un adelgazamiento mínimo a nivel de la capa de los elipsoides (flecha amarilla). D) En la imagen *en face* de la angiografía por tomografía de coherencia óptica hay resolución de muchas áreas de no perfusión corioidea.

En los casos más severos, las lesiones agudas son sustituidas por áreas de alteración franca del EPR, con marcada hipo-AF y atenuación del mismo (y de la EZ suprayacente) en la OCT estructural. En ambos casos, los defectos de perfusión visibles en la OCT-A a nivel de la coriocapilar durante la fase aguda desaparecen (fig. 22).

Coriorretinitis ampiginosa o coriorretinitis incesante

La coriorretinitis ampiginosa puede considerarse una variante más agresiva de la anterior, donde la enfermedad no está limitada a un único episodio inflamatorio, sino que se caracteriza por el desarrollo de brotes consecutivos con la aparición de nuevas lesiones y crecimiento de las existentes, las cuales tienden también a extenderse por la periferia retiniana. El patrón de imagen multimodal es el mismo que el de la AMPPE, pero con la diferencia de

que se pueden observar lesiones en diferente estadio evolutivo (fig. 23)¹⁷.

Coroiditis serpiginosa

Se trata de una coroiditis posterior crónica y recurrente que afecta a las capas externas de la retina, al EPR y a la coriocapilar, en ausencia de inflamación en el vítreo y en el segmento anterior^{17,19}.

Se considera una enfermedad de origen autoinmune que aparece entre los 14-63 años.

En muchas ocasiones, los pacientes no describen pérdida de agudeza visual, al no verse afectada la fóvea hasta fases avanzadas, pero sí suelen referir escotomas centrales o paracentrales profundos^{17,19}.

Inicialmente suele ser unilateral, aunque es una enfermedad bilateral asimétrica en la mayor parte de los casos. Las lesiones tienen forma ameboide y van creciendo y

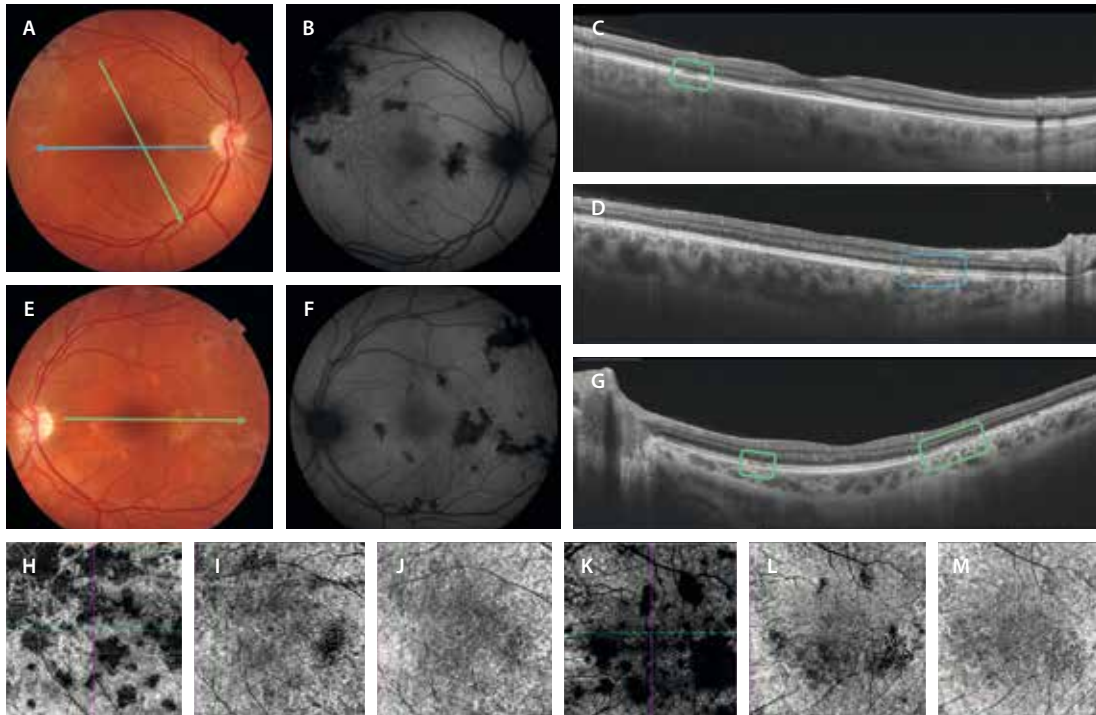


Figura 22. Evolución de la epitelopatía pigmentaria placoide multifocal posterior aguda del paciente 2. **A y E)** La retinografía muestra un legado de hiperpigmentación en las placas al curar. **B y F)** De la misma manera, se observan prácticamente todas las placas iniciales hipoafluorescentes, dado el legado atrófico y de cambios en el epitelio pigmentario de la retina. **C, D y G)** Las tomografías de coherencia óptica muestran una atenuación de la capa de los elipsoides en todas las placas que mostraron inflamación (rectángulos verdes y azul). Las imágenes *en face* de la angiografía por tomografía de coherencia óptica segmentando la coriocapilar, permiten detectar una ausencia de flujo a este nivel (sumado a la proyección de las lesiones inflamatorias), que se va recuperando a medida que mejora la enfermedad (**H-J**, ojo derecho; **K-M**, ojo izquierdo).

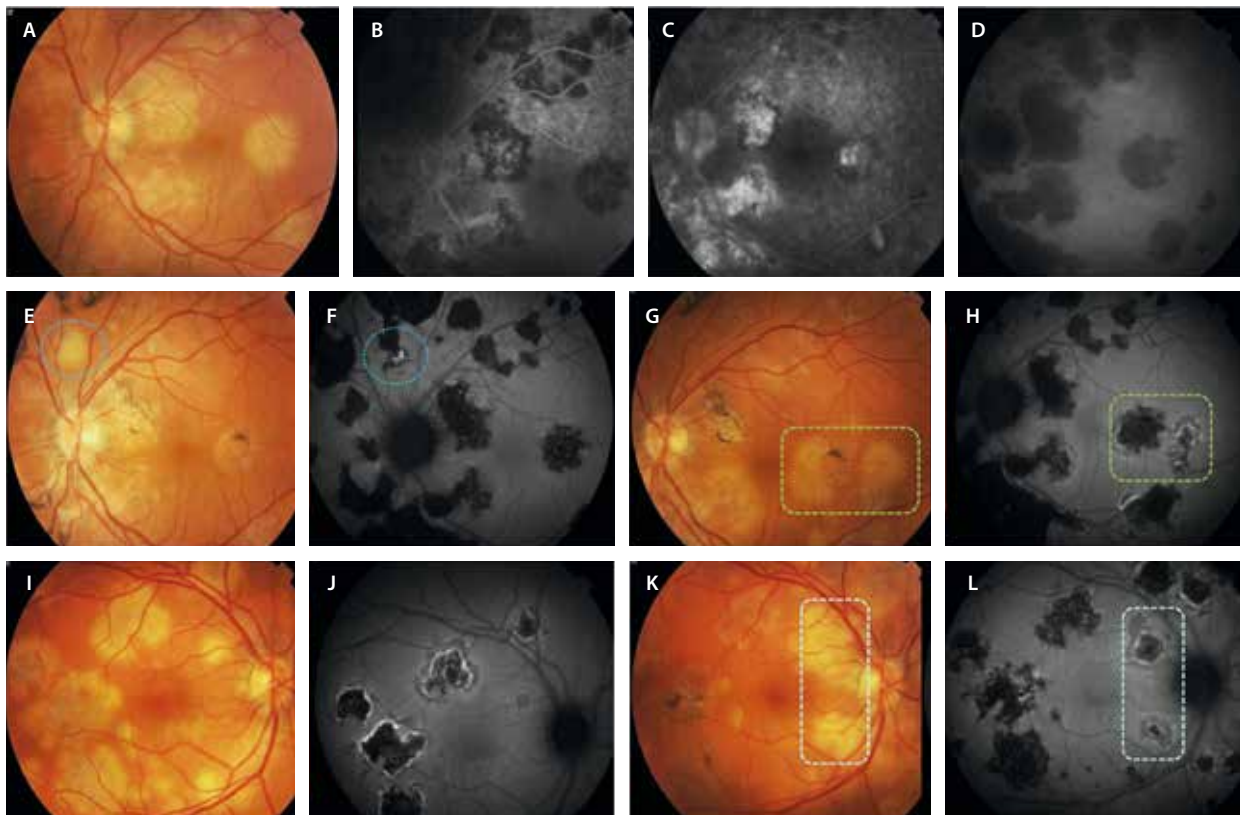


Figura 23. Coriorretinitis ampiginosa en un varón de 28 años. **A-D)** Retinografía, angiografía con fluoresceína precoz y tardía, y angiografía con verde de indocianina del debut en el ojo izquierdo en septiembre de 2009. **E-H)** Retinografía y autofluorescencia de nuevos brotes en el ojo izquierdo en julio de 2010 (**E y F**) y abril de 2011 (**G y H**). **I y J)** Retinografía y autofluorescencia del debut de la inflamación en el ojo derecho en marzo de 2011. **K y L)** Retinografía y autofluorescencia de un nuevo brote en el ojo derecho 5 meses después, en agosto de 2011.

confluyendo hasta adquirir un aspecto placoides «serpiginoso». La progresión es obligatoria en esta enfermedad, que cursa en forma de brotes en el borde de las placas antiguas, siendo frecuente la presencia de lesiones con diferente grado de actividad. Hay diversos patrones de progresión, siendo el patrón centrífugo peripapilar el más frecuente, donde las placas crecen desde el nervio óptico hacia la periferia. En el caso del macular, al comenzar a nivel central, tiene peor pronóstico visual. Además, este último patrón conlleva mayor riesgo de complicaciones, como la presencia de una MNV.

En muchas ocasiones, este tipo de lesiones ocurren en presencia un QuantiFERON® positivo, criterio este de exclusión para el diagnóstico de coroiditis serpiginosa.

En general, el pronóstico visual es malo con una agudeza visual unilateral menor a 20/200. Curiosamente, es raro que ambos ojos tengan afectación foveal^{17,19}.

Las principales características que se aprecian en la imagen multimodal son^{17,19}:

- Lesiones amarillentas-cremosas que progresan normalmente de manera centrífuga con una forma serpenteante (fig. 24A). En la fase activa, el material inflamatorio impide la visualización de los vasos coroides, mientras que en la fase atrófica estos se pueden llegar a ver.
- AGF: las lesiones tienen un comportamiento angiográfico inflamatorio, siendo hipofluorescentes en tiempos precoces e hiperfluorescentes en tiempos tardíos.
- AVI: se trata de una prueba muy útil para visualizar la actividad. Durante la actividad, las lesiones son hipocianescentes (por la inflamación y ausencia de perfusión de la coriocapilar). A medida que se inactiva, se recupera una cierta hipercianescencia.
- AF: quizás es la prueba más útil para valorar la actividad de una manera no invasiva, evidenciándose como hiper-AF las áreas de actividad e hipo-AF las inactivas (fig. 24B1 y 24B2).
- OCT: permite apreciar la localización de la enfermedad en las capas externas, el EPR y la coriocapilar (fig. 24C). Sin embargo, en ocasiones es complicado valorar la actividad solo con esta herramienta. Se observa:
 - Dispersión de pigmento y granularidad en las capas externas y el EPR.
 - Disrupción de la EZ.
 - Hiperreflectividad de la coriocapilar y engrosamiento corioideo en las zonas de actividad.
 - Atrofia e hipertransmisión en caso de inactividad.

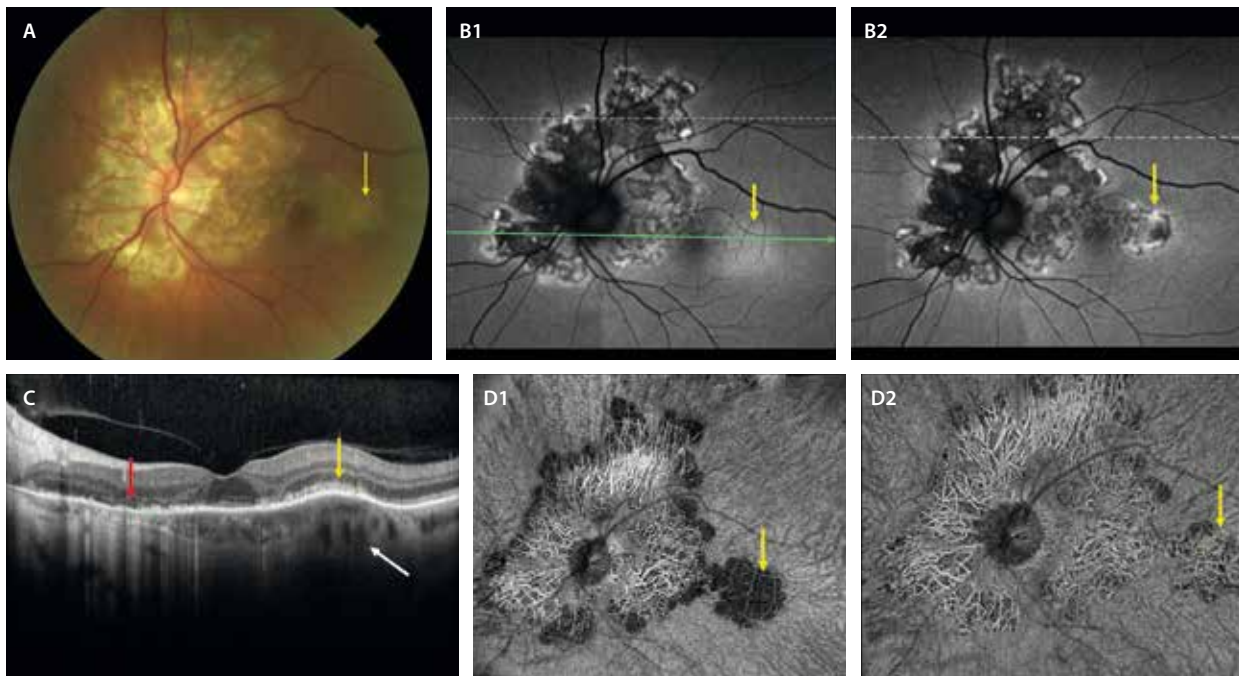


Figura 24. Coroiditis serpiginosa. **A)** En la retinografía se aprecian lesiones confluentes de atrofia coriorretiniana a nivel peripapilar con una distribución serpenteante. Temporal a estas lesiones antiguas, y a nivel parafoveal temporal, se aprecia una lesión cremosa-amarillenta (flecha amarilla) que, a diferencia del resto de las lesiones, tapa los vasos coroides. **B1 y D1)** Muestran la fase activa de la lesión nueva, observándose una lesión hiperautofluorescente (flecha amarilla, **B1**), que no permite ver la coriocapilar ni los vasos coroides profundos en la imagen *en face* de la angiografía por tomografía de coherencia óptica (flecha amarilla, **D1**). Igualmente, la imagen *en face* de la angiografía por tomografía de coherencia óptica muestra el mismo patrón de actividad en los bordes de la placa. **B2 y D2)** Muestran la fase inactiva de la lesión, siendo en este caso hipoautofluorescente (flecha amarilla, **B2**), pudiendo visualizar los vasos coroides profundos por la atrofia (flecha amarilla, **D2**). **C)** La tomografía de coherencia óptica permite ver una zona en fase cicatricial (flecha roja), donde se aprecia una retina externa ausente, una granularidad en el epitelio pigmentario de la retina, un adelgazamiento de la coriocapilar con un engrosamiento corioideo e hipertransmisión. La zona de actividad (flecha amarilla) se ve como una hiperreflectividad en las capas externas, disrupción de la zona de elipsoides y un engrosamiento corioideo (flecha blanca).

Imágenes cortesía del Dr. Ravi Parikh.

- OCT-A: es otra de las herramientas diagnósticas útiles para valorar la actividad. En la fase activa hay una reducción de la señal tanto en la coriocalpilar como en la coroides profunda (fig. 24D1); sin embargo, en la fase inactiva, la señal de flujo permanece ausente en la coriocalpilar, pero hay una recuperación en los vasos de la capa de Haller (fig. 24D2). Además, en caso de sospecha de una MNV como complicación macular, permite detectar la señal de flujo vascular.

Retinopatía zonal oculta externa aguda, retinopatía externa aguda anular y síndrome de aumento agudo de mancha ciega

La retinopatía zonal oculta externa aguda (AZOOR, por sus siglas en inglés *acute zonal occult outer retinopathy*) fue descrita por primera vez por Gass en 1993 en 13 pacientes con pérdida rápida de visión en una o más zonas del campo visual, acompañada de fotopsias, pocos cambios en el fondo de ojo y alteraciones electrofisiológicas retinianas²⁰. La mayoría eran mujeres jóvenes, algunas con enfermedades autoinmunes. Durante un seguimiento prolongado, más de la mitad de los ojos presentaban un fondo de ojo normal al final, y solo una minoría tuvo pérdida progresiva de campo visual. La falta de un biomarcador específico en el fondo de ojo ha dificultado la definición precisa de la AZOOR, lo que ha dado lugar a una heterogeneidad en los casos descritos en la literatura especializada. Para fijar el diagnóstico de AZOOR basándose en los hallazgos de imagen multimodal, Mrejen *et al.*²¹ propusieron una nueva clasificación basada en la identificación de cambios progresivos que afectan a la retina externa, el EPR y la coroides¹⁷. Mrejen *et al.* realizaron un estudio con 30 pacientes con AZOOR que inicialmente se presentaban con fotopsias y escotomas, y

en la mayoría de ellos se observaban alteraciones fundoscópicas detectables²¹:

- En la fase inicial, en el borde de la zona afectada se apreciaba una línea blanco-amarillenta transitoria, la cual mostraba una señal granular hiper-AF. Además, estos pacientes presentaban una señal hiper-AF parcheada y pérdida difusa de la EZ en la OCT.
- En fases más avanzadas de AZOOR, mostraban zonas localizadas de disrupción de la EZ, el EPR y la coroides, delimitadas por una línea gris/naranja, que podía verse como continua, interrumpida o festoneada en el fondo de ojo. La región peripapilar era la más frecuentemente afectada, aunque algunos pacientes presentaban lesiones satélite discontinuas en la periferia media y lejana. Las lesiones de AZOOR mostraban una forma característica denominada «patrón trizonal» (fig. 25), que tendían a agrandarse con el tiempo. Estos casos que también se acompañan de lesiones periféricas se consideran una variedad llamada *multifocal outer retinopathy and retinal pigment epitheliopathy* (fig. 26)²².

La **retinopatía externa aguda anular** (AAOR, *acute annular outer retinopathy*) se ha considerado una variante de la AZOOR; se caracteriza por la presencia de un anillo grisáceo que se expande y desvanece posteriormente en unos días, y por el desarrollo de un área de alteraciones pigmentarias tipo retinosis pigmentaria en el seno del área demarcada por el anillo (fig. 27)²³.

El **síndrome de aumento agudo de la mancha ciega idiopático** (AIBSE, *acute idiopathic blind spot enlargement syndrome*) es una entidad muy rara, típica de mujeres jóvenes, que se caracteriza por una disfunción aguda de los fotorreceptores peripapilares y que se manifiesta como escotoma agudo y fotopsias con un fondo de ojo normal²⁴. En la campimetría se observa aumento de la mancha

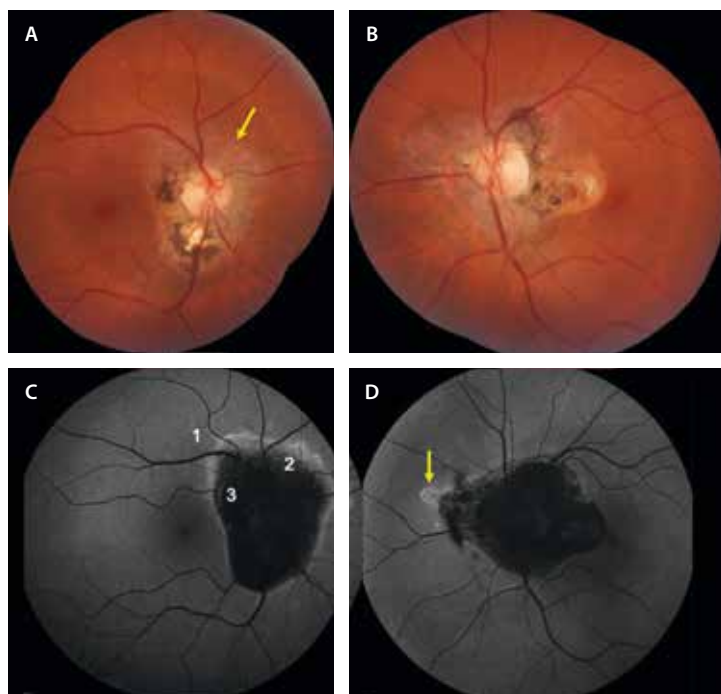


Figura 25. Retinopatía zonal oculta externa aguda en una mujer de 56 años. **A y B)** Retinografías donde se aprecian lesiones de aspecto inflamatorio coriorretinianas a nivel peripapilar de manera bilateral. En el ojo derecho (**A**), parece evidenciarse una línea anaranjada de progresión (flecha amarilla). **C y D)** La autofluorescencia es característica de la retinopatía zonal oculta externa aguda, mostrando la típica lesión trizonal (**C**). 1: normal; 2: hiper-hipoautofluorescencia; 3: hipoautofluorescencia. Destaca la línea hiperautofluorescente entre las zonas 1 y 2 (flecha amarilla, **D**).

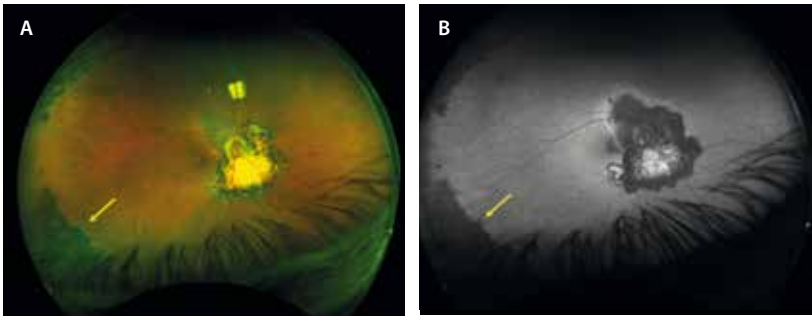


Figura 26. Paciente de 63 años. La flecha amarilla señala la afectación periférica, típica de esta entidad. **A)** Retinografía de campo amplio. **B)** Autofluorescencia.

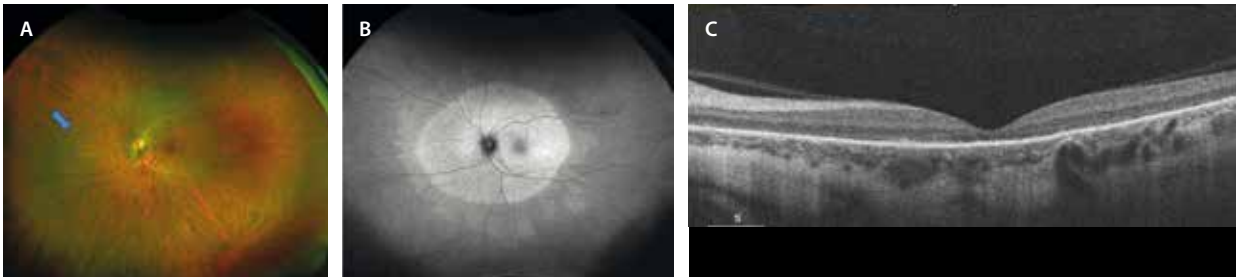


Figura 27. Retinopatía externa aguda anular en una mujer de 39 años. **A)** En la retinografía de campo amplio, la flecha azul muestra un halo tenue en la periferia media nasal que delimita la lesión de la retina externa. **B)** La imagen de la autofluorescencia muestra una lesión hiperautofluorescente oval en torno al nervio óptico. **C)** En la tomografía de coherencia óptica se observa atrofia de la retina externa.

Imagen cortesía del Dr. Víctor Llorens, Hospital Clínic de Barcelona.

ciega, y los hallazgos en la imagen multimodal son la disrupción de la EZ y la membrana limitante externa en la OCT, e hiper-AF en la AF en el área peripapilar. La AGF suele ser normal o mostrar leve hiperfluorescencia peripapilar tardía. Generalmente, la AVI también es normal, aunque puede evidenciar hipocianescencia punteada alrededor del disco óptico. Con relación al pronóstico, la mayoría de los síntomas suelen resolverse espontáneamente. Se observa una mejoría en la continuidad de la membrana limitante externa y de la EZ, junto con una notable recuperación del campo visual aproximadamente a los 3-4 meses. Es probable que los casos de síndrome de aumento agudo de la mancha ciega idiopático sean en realidad casos de AZOOR que se resuelven espontáneamente.

Sífilis ocular

La sífilis ocular es una patología causada por una espiroqueta intracelular gramnegativa, el *Treponema pallidum*.

Se trata de una entidad que ha sufrido un aumento de incidencia del 14,4%, habiendo 6-7 millones de casos nuevos de sífilis en el mundo al año. Destaca el incremento en parejas homosexuales hombres, que presentan, además, coinfección por el VIH en un gran número de casos. Es bilateral en el 50% de los pacientes, presentándose en forma de pérdida de visión^{25,26}.

Es una enfermedad sistémica, destacando entre las manifestaciones extraoculares^{25,26}:

- Úlceras bucales angulares.
- Afectación palmoplantar (típica de la sífilis secundaria).
- *Rash* cutáneo o torácico.

- Afectación del sistema nervioso central (SNC): neuro-lúes. En la RM se aprecian lesiones subcorticales hiperintensas. Es importante detectarla precozmente porque sus secuelas son irreversibles.

En cuanto a las afectaciones oculares, se trata de la «gran simuladora», ya que se presenta de muchas formas diferentes (fig. 28)^{25,26}:

- Afectación del segmento anterior:
 - Uveítis anterior.
 - Queratitis intersticial.
- Papilitis (fig. 28D1 y 28D2): forma más frecuente de presentación. Puede manifestarse de manera aislada o asociada a otros signos.
- Afectación del segmento posterior:
 - Retinitis necrosante (fig. 28A): en la retinografía se aprecia una lesión blanco-amarillenta que asocia hemorragias. Normalmente, se acompaña de infiltrados amarillentos muy característicos de sífilis. En la OCT se constata una hiperreflectividad de la retina interna y media en las áreas de retinitis. Los infiltrados se verían como lesiones ovales hiperreflectivas prerretinianas o intrarretinianas.
 - Coriorretinopatía placóide posterior (figs. 28C y 29): es una de las formas más frecuentes de presentación. Se aprecia una lesión placóide amarillenta por afectación difusa de las capas externas de la retina. Es la AF la que permite delimitar el área de afectación, observándose un patrón granular hipo-AF e hiper-AF. La OCT muestra una desaparición abrupta de las capas externas con cambios granulares en el EPR. Es característica la restauración completa de las capas externas, así como, por consiguiente, la agudeza visual, entre los 3 y 6 meses tras el tratamiento.

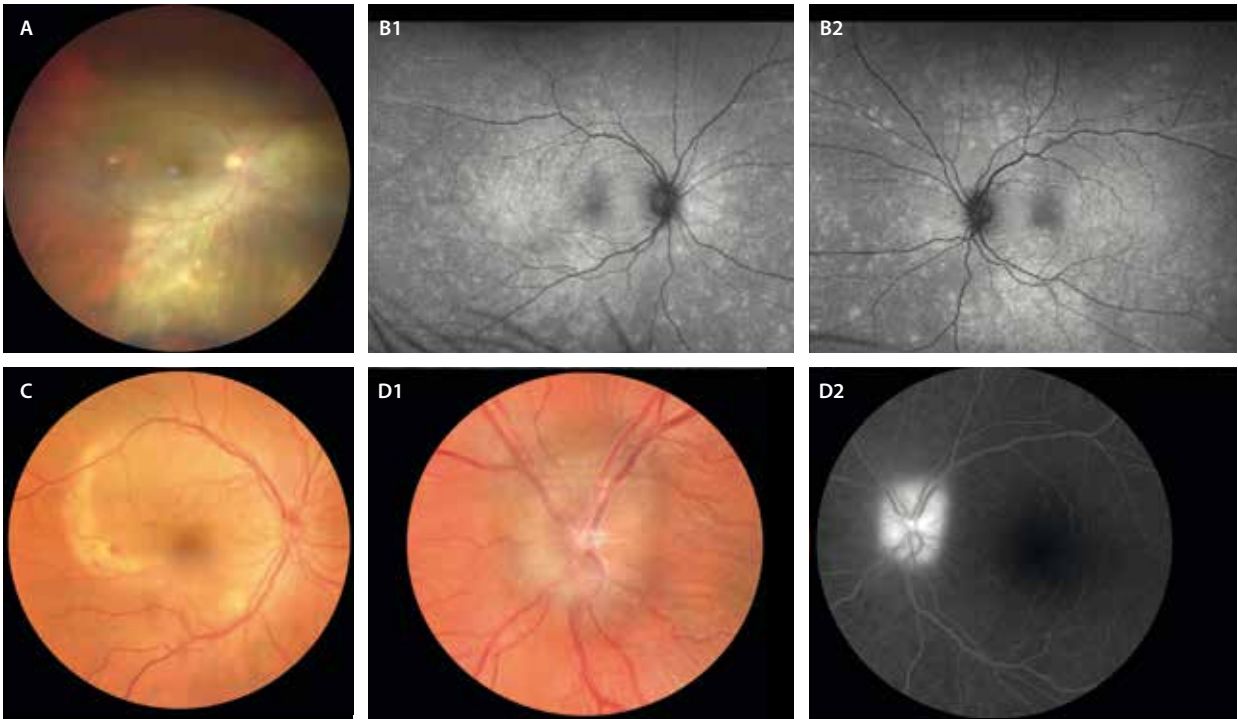


Figura 28. Diferentes formas de presentación de sífilis. **A)** Retinitis necrosante. Destaca el material blanco-amarillento que asocia hemorragias. Son típicos los infiltrados amarillos prerretinianos e intrarretinianos. **B1 y B2)** Fotorreceptoritis bilateral síndrome de múltiples puntos blancos evanescentes-*like*. **C)** Coriorretinopatía placoides posterior. Se aprecia una placa amarillenta. **D1 y D2)** Papilitis, donde se observa un nervio hinchado e hiperémico (**D1**) con tinción en la angiografía con fluoresceína (**D2**).
 Imagen A) cedida por la Dra. Beatriz Gonzalo Suárez.

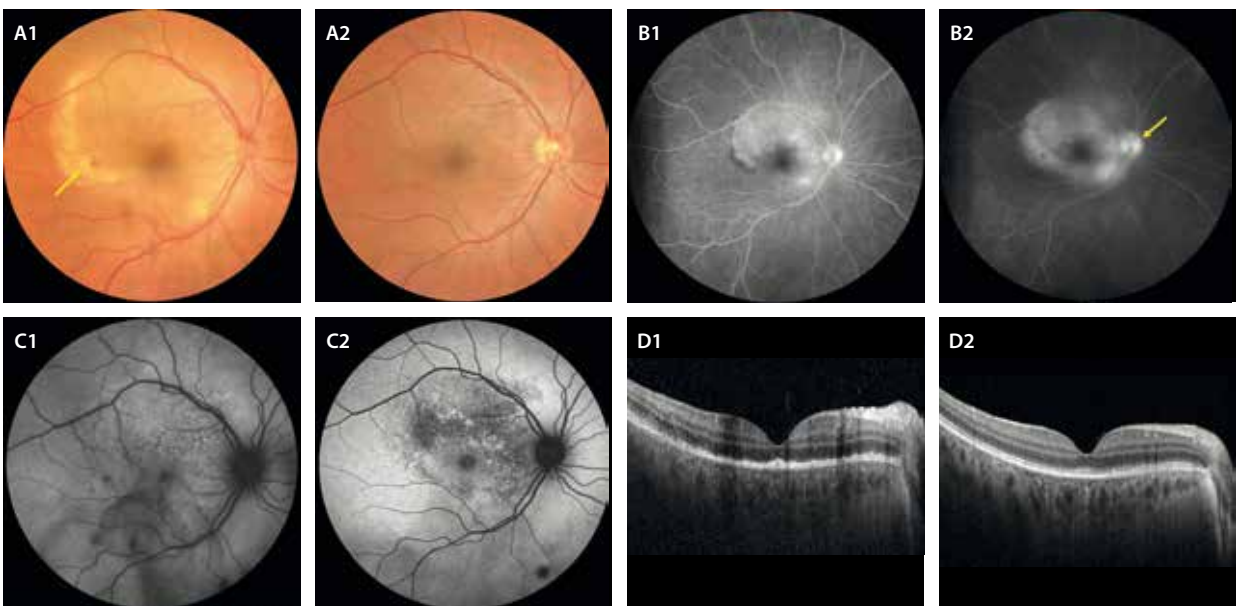


Figura 29. Coriorretinopatía placoides posterior sífilítica. Varón de 44 años con pérdida súbita de visión en el ojo derecho. En la retinografía (**A1**) se observa una lesión placoides con los bordes necróticos de color amarillento y con hemorragias asociadas (flecha amarilla). En la angiografía con fluoresceína, se aprecia una lesión placoides hiperfluorescente en tiempos precoces (**B1**), con un aumento de la fluorescente en tiempos tardíos y tinción papilar (flecha amarilla, **B2**). En la autofluorescencia se objetiva algún cambio granular hipo-hiperauto-fluorescente en la zona placoides (**C1**). La tomografía de coherencia óptica en el momento agudo muestra una disrupción de todas las capas externas de la retina (**D1**). Al tercer mes tras el tratamiento con penicilina intravenosa, la retinografía (**A2**) no muestra cambios aparentes. La autofluorescencia (**C2**) es la que permite visualizar una epiteliopatía residual con cambios hipo-hiperauto-fluorescentes. La tomografía de coherencia óptica (**D2**) muestra una restauración casi completa de las capas externas.

- Puede asociar vasculitis de predominio arterial.
- En ocasiones, se presenta con una fotorreceptoritis multifocal extensa y bilateral, simulando un MEWDS (fig. 28B1 y 28B2).

Tuberculosis ocular. Enfermedad de Eales

La tuberculosis (TBC) ocular es una enfermedad global producida por la *Mycobacterium tuberculosis*. Geográficamente, la enfermedad está muy extendida, siendo India el país con mayor número de casos. Sin embargo, y debido a la migración activa, cada día hay más casos en nuestro país²⁷⁻²⁹.

El diagnóstico de TBC ocular no es nada sencillo, puesto que solo una minoría de personas con TBC ocular tienen síntomas o signos de TBC sistémica (menos de la mitad de los casos presentan actividad pulmonar reciente o pasada en la tomografía computarizada pulmonar).

Una prueba de tuberculina o un QuantiFERON® positivos apoyan el diagnóstico, pero no distinguen entre enfermedad latente o activa²⁷⁻²⁹.

A nivel ocular, la TBC puede manifestarse de diferentes maneras²⁷⁻²⁹, como se describe en los siguientes epígrafes.

Uveítis anterior aguda

La uveítis anterior es típicamente granulomatosa, pudiendo ser hipertensiva. En muchos casos asocia nódulos de iris.

Coroiditis multifocal en el contexto de tuberculosis sistémica activa

En muchas ocasiones, sobre todo en casos de inmunosupresión asociada, pueden aparecer cuadros de coroiditis multifocal en presencia de un QuantiFERON® positivo y una enfermedad sistémica activa documentada.

Coroiditis tuberculosa serpiginosa-like

La coroiditis tuberculosa puede remedar a una coroiditis serpiginosa; sin embargo, presenta peculiaridades que determinan una evolución y un comportamiento diferentes.

En los casos de coroiditis tuberculosa serpiginosa-like³⁰:

- Normalmente, hay signos inflamatorios como uveítis anterior, vitritis, papilitis o vasculitis.
- Retinografía:
 - Se aprecian lesiones de coroiditis activas amarillentas, multifocales, no contiguas, que presentan una forma ameboide y tienden a progresar centrífugamente con un patrón serpenteante (fig. 30A y 30B).
 - Son lesiones bilaterales asimétricas.
 - Tienden a localizarse a nivel perivascular.
 - Muestran una tendencia a la hiperpigmentación con cambios de hiperplasia en el EPR en los bordes a la hora de cicatrizar.
 - No suelen afectar a la fóvea, salvo que haya una evolución tórpida.

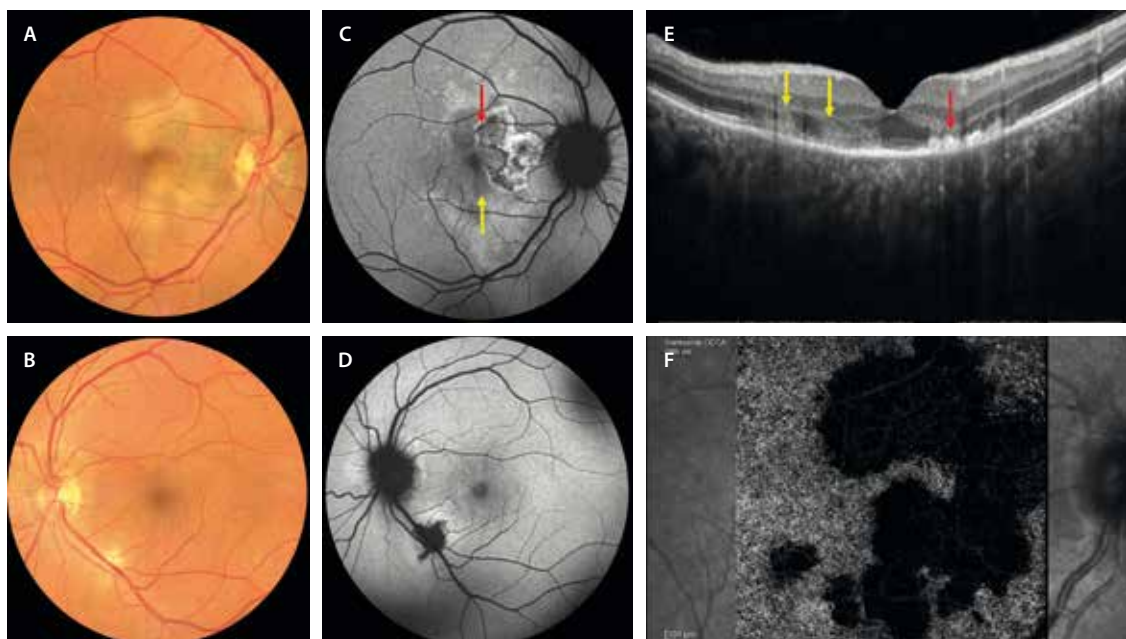


Figura 30. Coroiditis tuberculosa serpiginosa-like. A y B) La retinografía muestra lesiones cremosas placoides con bordes de aspecto ameboide o serpenteante. En el ojo derecho (A) progresan de una placa con más tiempo de evolución que presenta cambios pigmentarios. C y D) La autofluorescencia permite ver la actividad, identificando placas de distinto tiempo de evolución. C) Se aprecia una placa parafoveal nasal hiperautofluorescente con bordes hipoautofluorescentes (flecha roja) que denotan inactividad y mayor tiempo de evolución que otras zonas hipoautofluorescentes adyacentes (flecha amarilla) activas. Además, presenta hiperautofluorescencia por un epi-síndrome de múltiples puntos blancos evanescentes asociado. E) En la tomografía de coherencia óptica se ven zonas activas con hiperreflectividad en las capas externas (flechas amarillas), y zonas cicatriciales con atrofia de la capa nuclear externa con hiperplasia del epitelio pigmentario de la retina (flecha roja). F) La imagen *en face* de la angiografía por tomografía de coherencia óptica demuestra una disminución de la señal de flujo en la coriocapilar.

- OCT:
 - En la fase activa se aprecia hiperreflectividad en las capas externas (fig. 30E, flecha amarilla).
 - En la fase cicatricial, se observa una atrofia de las capas externas con una hiperplasia marcada granular del EPR, que le da el aspecto de hiperpigmentación característica (fig. 30E, flecha roja).
- OCT-A: demuestra una hipoperfusión coroidea marcada (fig. 30F), y la imagen se correlaciona perfectamente con la imagen de la AVI, siendo una herramienta no invasiva para monitorizar la placa inflamatoria.
- AGF:
 - Las placas inflamatorias se ven hipofluorescentes en tiempos precoces, y se vuelven hiperfluorescentes en tiempos tardíos (fig. 31A-C).
 - Permite ver si hay otros signos inflamatorios asociados como papilitis y vasculitis.
- AVI: las lesiones se mantienen hipocianescentes durante todo el angiograma (fig. 31D y 31F).
- AF: las placas activas pueden verse hipo-AF (fig. 30C, flecha amarilla), mientras que las placas inactivas presentan una hiper-AF heterogénea por los cambios de hiperplasia del EPR con un borde hipo-AF bien delimitado (figs. 30C, flecha roja, y 32).

Granuloma coroideo tuberculoso

Los granulomas coroideos tienen unas características particulares que los diferencian de los granulomas sarcoides y de otras lesiones coroideas³¹.

- Retinografía:
 - Lesión amarillenta muy sobreelevada y de gran tamaño.
 - Puede asociar hemorragias y cambios microvasculares en el ápex.
 - La localización más frecuente es el polo posterior y peripapilar, y tienden a estar próximos a vasos sanguíneos.
- OCT:
 - Lesiones hiporreflectivas homogéneas que ocupan todo el espesor de la coroides (de espesor completo), sobrepasando la línea esclerocoroidea.
 - Comprimen la coriocapilar.
 - Producen una erosión del EPR y una afectación de las capas externas, asociando una hiperreflectividad difusa subretiniana que coincide con la zona de máxima elevación.
 - Presentan fluido subretiniano alrededor del granuloma.

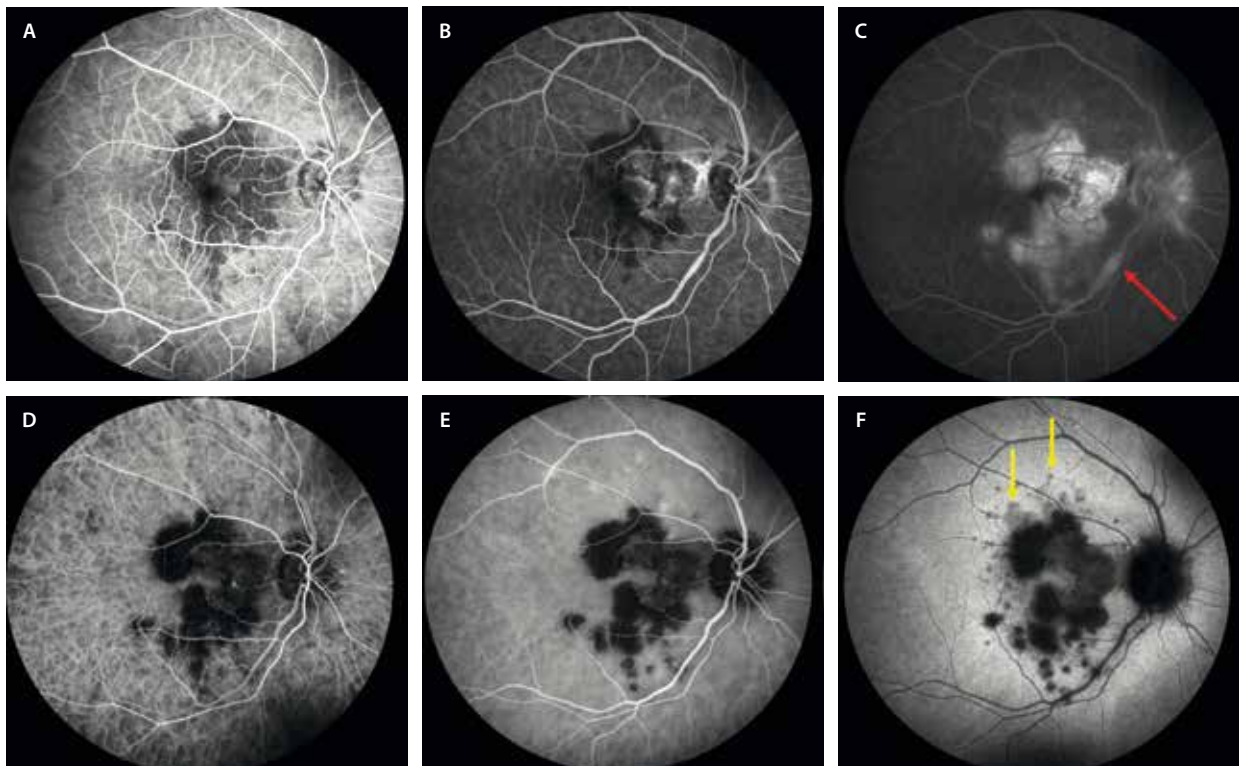


Figura 31. Angiografía con fluoresceína y angiografía con verde de indocianina en una coroiditis tuberculosa serpiginosa-like. A-C) Angiografía con fluoresceína donde se aprecia una lesión placoide hipofluorescente, bordes ameboides y lesiones satélite en tiempos precoces (A). B) A medida que progresa el angiograma, la placa antigua capta fluorescencia, mientras que las lesiones activas permanecen hipofluorescentes. C) En tiempos tardíos se aprecia una hiperfluorescencia marcada en la placa antigua y una hiperfluorescencia peor delimitada en las placas activas. Se aprecia vasculitis en forma de flebitis focal (flecha roja). D-F) Angiografía con verde de indocianina donde se aprecian áreas hipocianescentes correspondientes a las lesiones coriorretinianas; sin embargo, permanecen hipocianescentes todo el angiograma, sin poder diferenciar la placa antigua de la activa. Es interesante ver cómo se aprecian bien con una hipocianescencia menos intensa las zonas satélite de epi-síndrome de múltiples puntos blancos evanescentes en tiempos tardíos (flechas amarillas, F).

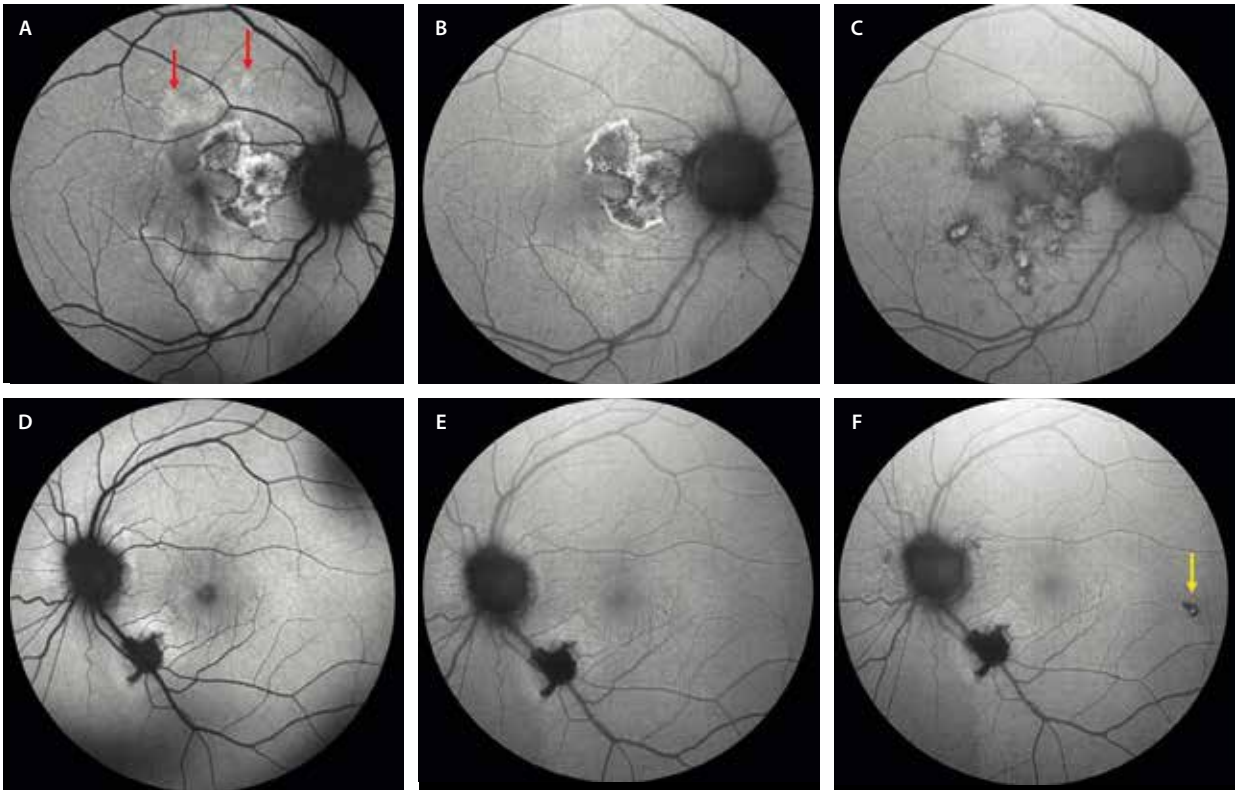


Figura 32. Autofluorescencia en una coroiditis tuberculosa serpiginosa-like. **A)** Lesión cicatricial bien delimitada hiperautofluorescente con bordes hipoautofluorescentes. Se observan otras zonas hipoautofluorescentes perifoveales (flechas rojas) que corresponden a las placas activas, así como zonas hiperautofluorescentes satélite que corresponden a un epi-síndrome de múltiples puntos blancos evanescentes asociado. **B)** Tras el tratamiento con corticoides sistémicos, se consigue casi una mejoría completa de las lesiones nuevas, quedando solo evidente la placa antigua. Sin embargo, unos meses después, aparece un brote con nuevas placas algo evolucionadas con cierta hiperautofluorescencia central e hipoautofluorescencia periférica y multifocal, pero con cierta confluencia entre las placas (**C**). Este aspecto permaneció estable desde el momento de introducción de una cuádruple terapia para tuberculosis. **D)** En el ojo izquierdo se aprecia una placa en la arcada temporal inferior hipoautofluorescente con un halo hiperautofluorescente, que se resuelve tras el tratamiento con corticoide sistémico (**E**). Sin embargo, unos meses después (**F**) se aprecia una nueva lesión hipoautofluorescente paramacular temporal (flecha amarilla).

Vasculitis retiniana oclusiva

La vasculitis en la TBC es una vasculitis mixta, pero de predominio arterial y generalizada (fig. 33). La característica más importante es su naturaleza progresiva y oclusiva, con una gran tendencia a desarrollar neovascularización prerretiniana (fig. 33D-F)²⁷⁻²⁹.

La vasculitis se puede acompañar de:

- Edema de mácula con capilaritis.
- Neurorretinitis: en estos casos, se observa una papilitis y la aparición de exudación dura en el polo posterior, en forma de estrella macular, y DNE.

Hay que diferenciarla de la enfermedad de Eales, una forma de vasculitis idiopática que podría guardar relación con una hipersensibilidad a la tuberculoproteína³².

La enfermedad de Eales aparece en varones jóvenes que presentan una prueba de Mantoux o QuantiFERON® positiva, pero sin signos de afectación tuberculosa intraocular.

Normalmente es una patología bilateral asimétrica que se caracteriza por (fig. 34)³²:

- Presencia de isquemia, neovascularización y hemorragia vítrea.

- Asociación a flebitis y anomalías microvasculares.
- Ausencia de afectación del polo posterior.

Sarcoidosis ocular

La sarcoidosis ocular es una enfermedad inflamatoria poco frecuente, que afecta generalmente a adultos entre los 20-50 años; se caracteriza por la presencia de granulomas no caseificantes en los tejidos afectados^{33,34}.

Hay una predilección por la raza afroamericana, con cuadros clínicos sistémicos con afectación pulmonar y ocular más frecuente que los pacientes caucásicos, en los que normalmente no se observa afectación pulmonar y la afectación aislada del ojo es la normal^{33,34}.

Entre los síntomas y signos sistémicos destacan las adenopatías hiliares bilaterales, el eritema nudoso, el lupus pernio en torno a la nariz, la artritis y el agrandamiento de las glándulas exocrinas como la glándula parótida y la salivar^{33,34}.

En los casos de sarcoidosis en la edad adulta, la afectación ocular, y en concreto la uveítis, es el primer síntoma de la enfermedad hasta en un 30-40% de los casos.

La panuveítis es la forma más frecuente de presentación, seguida de la uveítis anterior granulomatosa

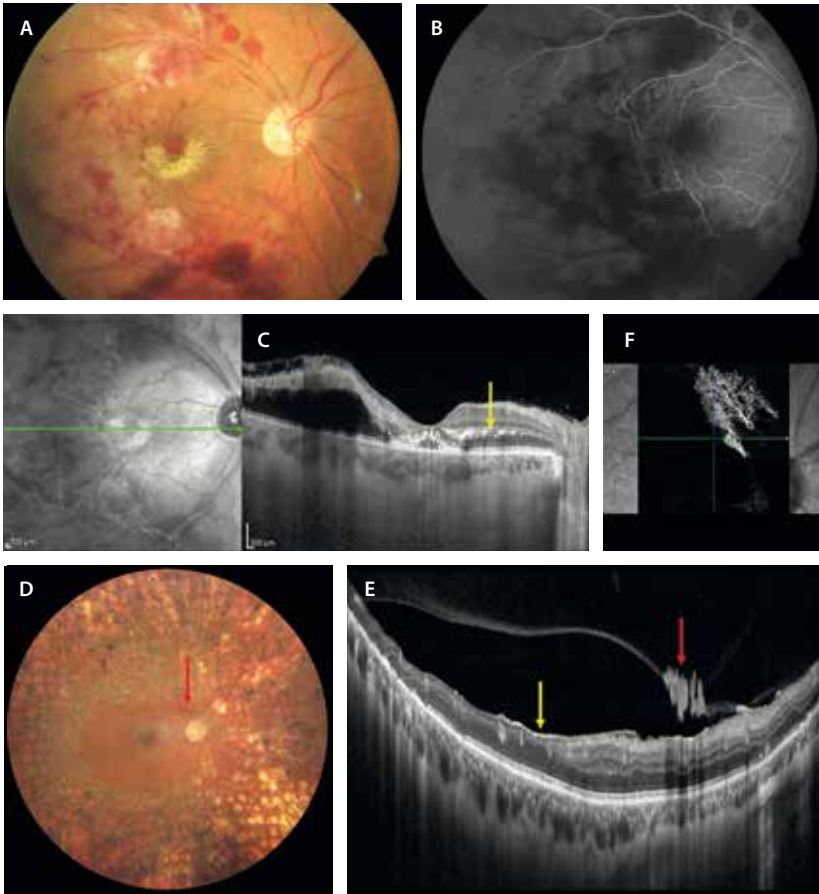


Figura 33. Vasculitis oclusiva por tuberculosis. A) La retinografía muestra una vasculitis con hemorragias y exudados blandos, así como exudación lipídica macular con disposición «en estrella». B) La angiografía con fluoresceína demuestra una vasculitis mixta con hipoperfusión marcada hasta la mácula. C) La tomografía de coherencia óptica detecta edema macular con puntos hiperreflectivos (flecha amarilla) en la capa plexiforme externa y a nivel subfoveal. D) La retinografía permite observar el tratamiento con panretinofotocoagulación; sin embargo, demuestra la presencia de un penacho neovascular peripapilar (flecha roja). El corte de la tomografía de coherencia óptica a ese nivel demuestra la presencia de una zona de transición (flecha amarilla, E) entre la zona isquémica, con una retina interna adelgazada, y una retina bien perfundida. La flecha roja (E) señala los neovasos prerretinianos, que se pueden objetivar en la angiografía por tomografía de coherencia óptica al segmentarlos entre la membrana limitante interna y el vítreo (F).

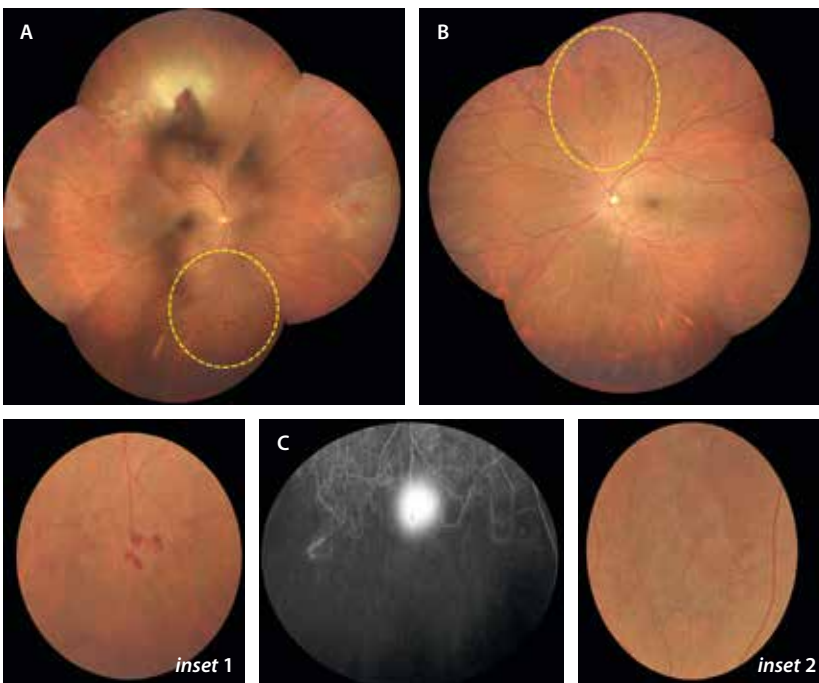


Figura 34. Enfermedad de Eales. A) La retinografía muestra una vasculitis oclusiva en un paciente originario de Marruecos con un QuantiFERON® positivo. Destacan varias zonas de penachos neovasculares en la periferia ecuatorial (*inset 1*). B) En el ojo adelfo, de forma asimétrica, se presentan anomalías microvasculares intrarretinianas en zonas de isquemia periférica (*inset 2*). C) La angiografía con fluoresceína muestra una isquemia marcada periférica con neovasos prerretinianos hiperfluorescentes desde tiempos precoces.

bilateral. Sin embargo, la enfermedad puede afectar a cualquier parte del globo ocular^{33,34}:

- Afectación extraocular:
 - Granulomas conjuntivales.
 - Aumento del tamaño de las glándulas lagrimales.
- Afectación del segmento anterior:
 - Nódulos del iris: de Koeppe (peripupilar) y de Busacca (estroma iridiano).
 - Granulomas en el iris.
 - Uveítis anterior granulomatosa e hipertensiva: característicamente asocia precipitados en grasa de carnero y es de naturaleza crónica (fig. 35A).
- Afectación del segmento posterior^{33,34}:
 - Vitritis con *snowballs* inferiores (fig. 35B).
 - Periflebitis segmentaria multifocal con depósitos inflamatorios en «gotas de cera» (fig. 36). Se puede observar fácilmente en la exploración del fondo de ojo o en la retinografía, pero la AGF ayuda a valorarla con claridad. Además, permite confirmar la alta asociación a papilitis, observándose un disco caliente en un porcentaje alto de casos.
 - Edema macular: sería la principal causa de pérdida de visión en estos pacientes, en los que suele estar ligado a vitritis y vasculitis.
 - Coroiditis multifocal: es la manifestación más frecuente en el segmento posterior y suelen ser lesiones en sacabocados, de localización periférica (fig. 35C y 35D).
- Granulomas coroideos. Se diferencian de los granulomas tuberculosos por^{31,33,34}:
 - Presentar menor tamaño.
 - Ser múltiples y bilaterales: la AVI puede ayudar, actuando de mapa de granulomas, que se observan como lesiones redondas y pequeñas hipocianescentes (fig. 37C y 37D).
 - Tener unas características particulares en la OCT: son lesiones hiporreflectivas homogéneas, pero de espesor parcial e hipertransmisión posterior de la señal (fig. 37F y 37G). Se visualiza, por tanto, la línea esclerocoroidea. Además, el EPR y las capas externas suprayacentes están íntegras y no asocian DNE.
 - En ocasiones, solo presenta un granuloma de mayor tamaño y de localización peripapilar, que puede complicarse con una MNV.
- Neurosarcoidosis: ocurre en un 2% de los casos. Sin embargo, si hay afectación posterior, la posibilidad de afectación del SNC aumenta hasta un 20-35%.

Se han descrito formas sarcoidóticas (*sarcoidosis-like*) paraneoplásicas que simulan verdaderos cuadros de sarcoidosis, pero que generalmente aparecen en edades avanzadas. Se relacionan sobre todo con procesos linfoproliferativos, pero también con diferentes tipos de carcinoma, y pueden preceder o no al tumor. Igualmente, son cuadros que responden bien a los corticoides sistémicos (fig. 38)³⁵.

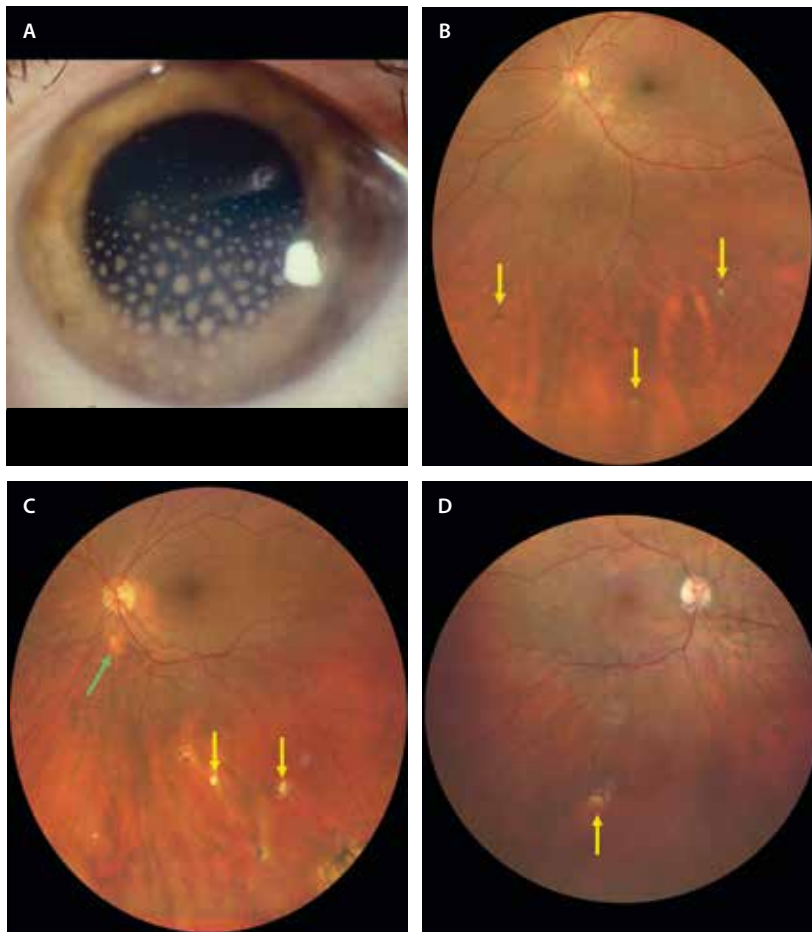


Figura 35. Diferentes signos relacionados con sarcoidosis. A) Imagen del segmento anterior que muestra una uveítis anterior con precipitados gruesos en «grasa de carnero». B) Retinografía de uveítis intermedia en un paciente con sarcoidosis, donde se objetiva una vitritis leve con *snowballs* (flechas amarillas). C y D) Retinografías de dos pacientes con sarcoidosis que destacan la presencia de lesiones en «sacabocados» en la periferia media-ecuatorial inferior (flechas amarillas), correspondientes a focos de coriorretinitis. Además, pueden asociar otros signos como granulomas coroideos peripapilares (C, flecha verde).

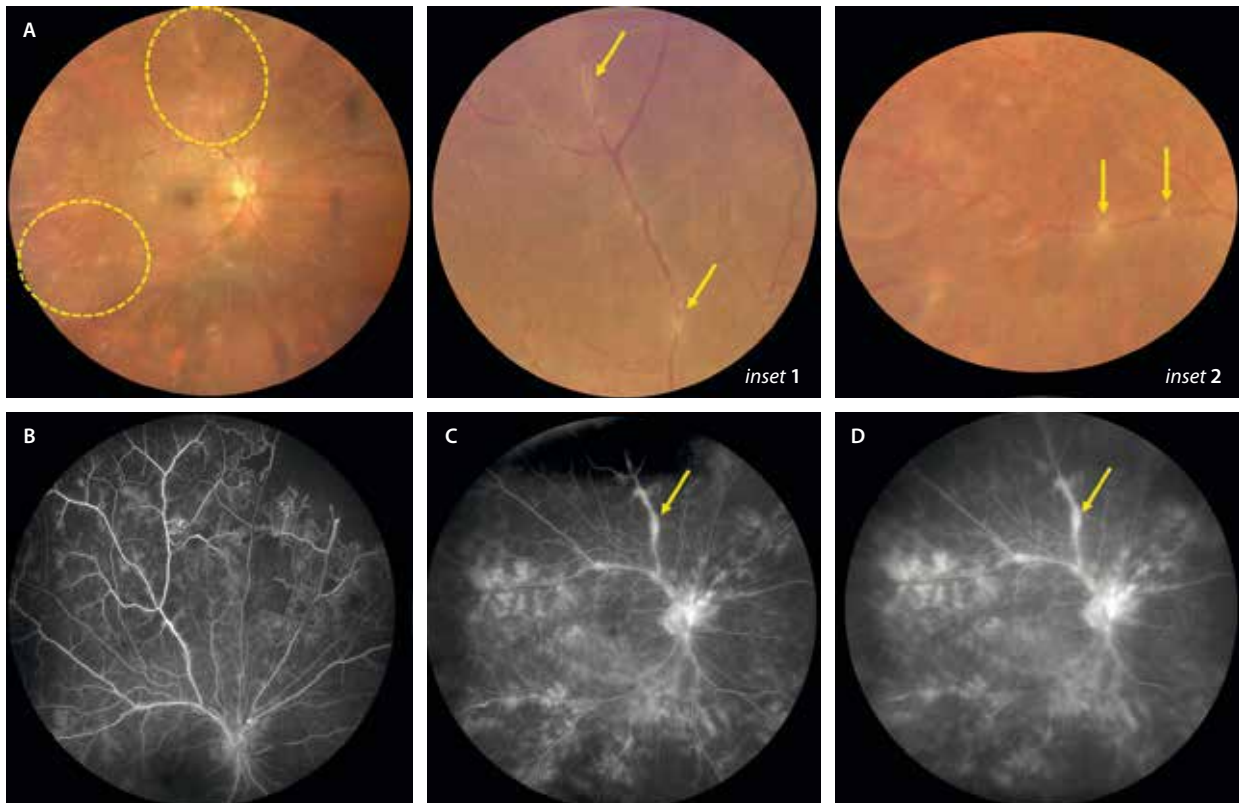


Figura 36. Vasculitis en un caso de sarcoidosis ocular. **A)** La retinografía muestra unos depósitos blanquecinos distribuidos de forma parcheada o multifocal sobre las venas retinianas (vasculitis en «gotas de cera»), las cuales presentan tortuosidad y variación de forma y calibre (flechas amarillas, *inset 1* y *2*). **B)** La angiografía con fluoresceína describe una vasculitis de predominio venoso, pero con componente arteriolar, que puede ser oclusiva. Se puede apreciar la isquemia periférica nasal superior en el ojo derecho. **C)** En tiempos medios, la angiografía con fluoresceína demuestra esa tinción parcheada perivenosa (flecha amarilla), correspondiente a las zonas de «gotas de cera», así como una vasculitis de vaso pequeño más generalizada y con un componente estromal, hallazgos que se acentúan en tiempos tardíos (flecha amarilla, **D**).

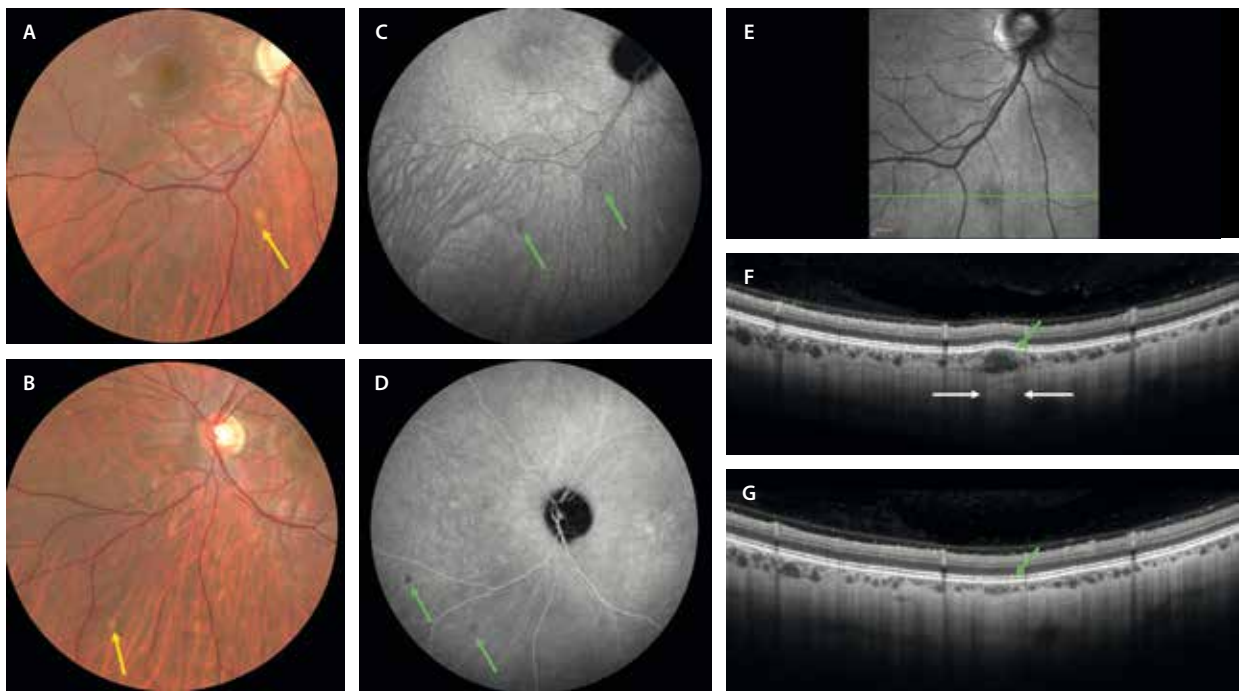


Figura 37. Granulomas sarcoides. **A y B)** Las retinografías muestran lesiones nodulares amarillo-anaranjadas de pequeño tamaño y profundas (flecha amarilla). **C y D)** En la angiografía con verde de indocianina se ven como lesiones hipocianescentes desde tiempos precoces (flechas verdes), siendo más evidentes en tiempos tardíos tras el lavado del colorante. **E)** En la imagen cercana a la infrarroja, si protruyen mínimamente sobre el epitelio pigmentario de la retina, se pueden ver hiporreflectivos. **F)** La tomografía de coherencia óptica permite ver estructuras redondeadas-ovoideas hiporreflectivas en la coroides interna, normalmente pequeñas y de espesor parcial (flecha verde), que producen típicamente una hipertransmisión de la señal posterior (delimitada por flechas blancas). **G)** Tras el tratamiento con corticoide sistémico, el granuloma se resuelve (flecha verde), mientras los casos coroides circundantes permanecen iguales.

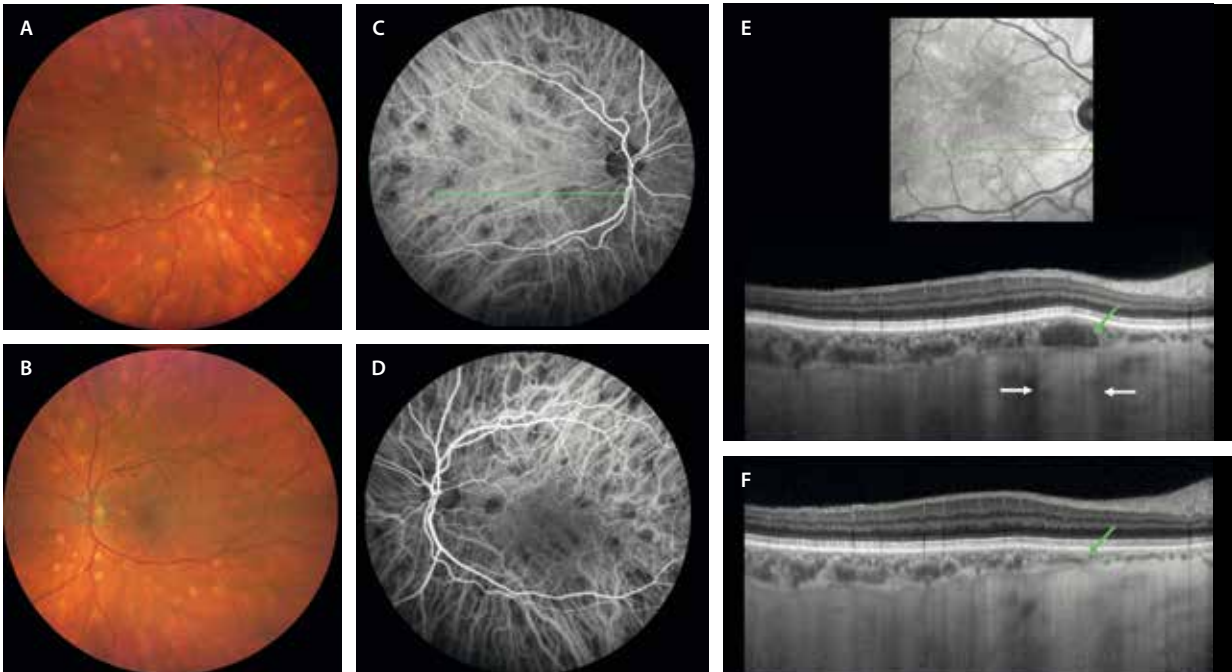


Figura 38. Caso de tipo sarcoidótico o sarcoidosis-like. Se trata de una paciente que presentó de forma tardía al cuadro ocular un carcinoma de vejiga (paraneoplásico). A y B) Las retinografías muestran lesiones nodulares amarillo-anaranjadas de tipo granuloma por toda la retina. C y D) La angiografía con verde de indocianina demuestra estas lesiones como lesiones hipocianescentes. E) La tomografía de coherencia óptica a través de un granuloma muestra la presencia de una estructura ovoidea hiporreflexiva en la coroides (flecha verde) que asocia la típica hipertransmisión de la señal posterior (delimitada por flechas blancas). F) Tras el tratamiento con corticoide sistémico, el granuloma se resuelve (flecha verde), mientras los vasos coroideos circundantes permanecen iguales.

Existen formas infantiles que muestran características algo diferentes englobadas dentro del síndrome de Blau. Son niños menores de 5 años, que por lo general tienen antecedentes familiares y se presentan con una panuveítis bilateral, y suelen asociar afectación cutánea y poliarticular. Característicamente, estas formas infantiles no tienen afectación pulmonar³³.

Coriorretinopatía en perdigonada o *birdshot*

La coriorretinopatía en perdigonada o *birdshot* es una enfermedad autoinmune que afecta exclusivamente al ojo. La enfermedad se asocia estrechamente al alelo HLA-A29 y se caracteriza por la presencia de infiltrados nodulares no granulomatosos en la coroides en ausencia de inflamación vítrea ni del segmento anterior (o leve). Clínicamente, los pacientes con coriorretinopatía en *birdshot* cursan con uveítis posterior crónica bilateral, cuyas formas clínicas pueden variar desde casos leves a pérdidas graves de la visión³⁶.

Las técnicas de imagen multimodal para su diagnóstico incluyen³⁶:

- Imágenes de UWF: lesiones coriorretinianas múltiples bilaterales redondeadas u ovaladas localizadas típicamente en la región peripapilar nasal. Con el tiempo, desarrollan atrofia peripapilar por coalescencia de las lesiones (fig. 39A).
- Campo visual: reducción concéntrica progresiva, aumento de la mancha ciega y escotomas paracentrales o periféricos. Es útil para monitorizar la respuesta al tratamiento.

- AGF: vasculitis que afecta fundamentalmente al polo posterior de predominio venoso (flebitis) y multifocal. Existe una hiperfluorescencia de la papila y las lesiones coriorretinianas muestran hipofluorescencia precoz con tinción tardía (fig. 40C y 40G).
- AVI: es fundamental para valorar y monitorizar la actividad coroidea en esta patología, siendo, junto a la OCT (grosor coroideo), una herramienta que aportará datos objetivos acerca de la evolución. En cuanto a los focos, se aprecia una hipocianescencia en las lesiones activas desde tiempos precoces. Muestra más áreas hipocianescentes que las macroscópicamente visibles en el fondo de ojo (figs. 39B, y 40D y 40H).
- OCT: es útil para la detección y estudio del edema macular, así como para la monitorización del grosor coroideo, estrechamente relacionado con la actividad de la enfermedad. En casos de afectación severa, se aprecia un adelgazamiento macular y una disrupción de la EZ, relacionada con la pérdida de visión en estos pacientes (fig. 39C y 39D).

Enfermedad de Vogt-Koyanagi-Harada

La enfermedad de Vogt-Koyanagi-Harada es un trastorno autoinmune multisistémico dirigido contra los melancitos. Afecta a^{37,38}:

- Oídos: produce acúfenos, hipoacusia y vértigo.
- Piel: vitiligo (fijarse alrededor de la boca), poliosis (canas en el pelo) y alopecia.

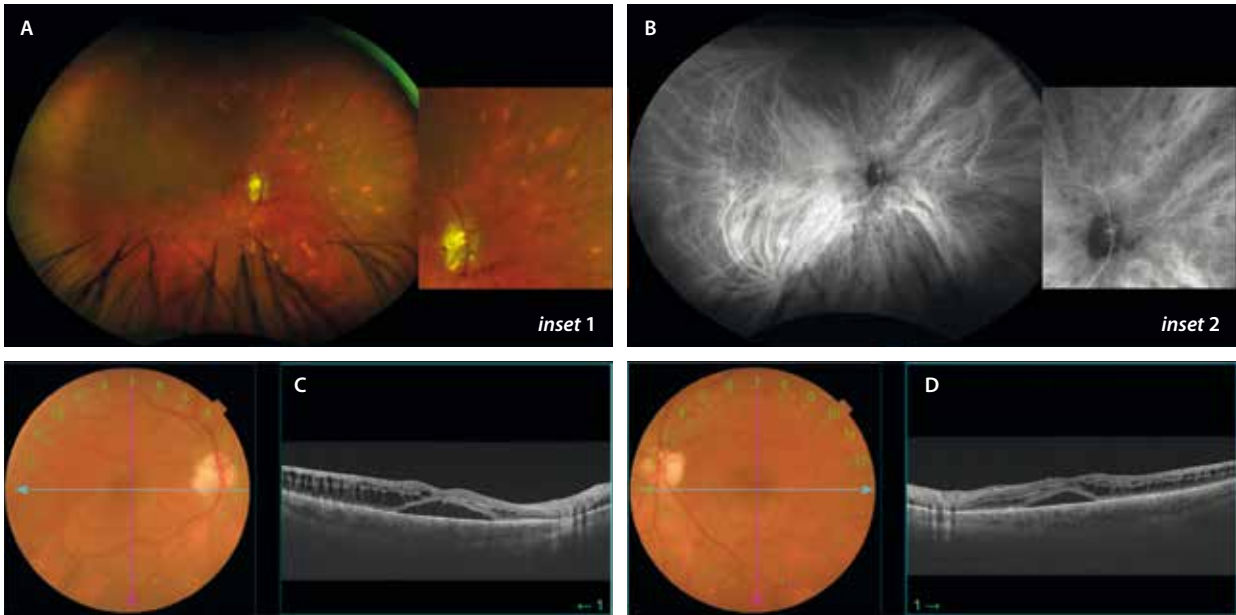


Figura 39. Diagnóstico de un caso evolucionado de coriorretinopatía en *birdshot*. A) La retinografía muestra la presencia de focos cremosos más llamativos en la periferia media nasal (*inset 1*). B) La angiografía con verde de indocianina confirma la presencia de focos inflamatorios coroideos que se ven como hipocianescentes (*inset 2*). C y D) Demuestran la presencia de edema macular bilateral.

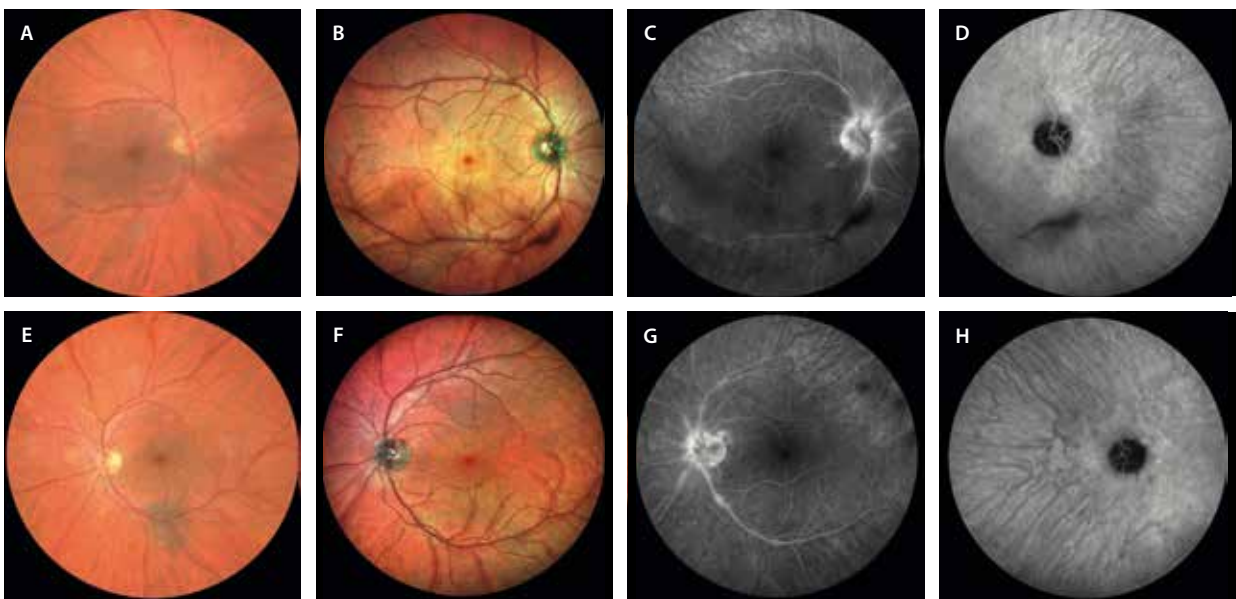


Figura 40. Diagnóstico precoz de un caso de coriorretinopatía en *birdshot*. A y E) La retinografía muestra focos cremosos profundos en la periferia media nasal muy tenues. B y F) La imagen multicolor destaca un cuadro vascular con aumento de la reflectividad perivenular. C y G) La angiografía con fluoresceína refleja la flebitis multifocal y la tinción papilar. D y H) La angiografía con verde de indocianina demuestra la presencia de los focos coroideos en tiempos medios y tardíos en la periferia media nasal.

- SNC: cefalea (puede ser el signo guía de nuevo, junto a la enfermedad de Behçet y la escleritis posterior), meningismo o rigidez nuca.
- Nivel ocular: se traduce en una inflamación difusa de la úvea, que en su fase inicial se caracteriza por la aparición en el fondo de ojo de desprendimientos serosos multifocales de la retina en el polo posterior y la periferia (cuadro conocido como enfermedad de Harada) (fig. 41)^{37,38}.

En la AGE, se suele apreciar un punteado (*pin-point*) hiperfluorescente de las zonas afectadas en tiempos

precoces, con una hiperfluorescencia difusa en tiempos tardíos por acúmulo (*pooling*) de fluoresceína en los desprendimientos serosos (fig. 42). Precisamente, dicha acumulación de fluido subretiniano es la responsable de la hiper-AF difusa que se observa en la AF^{37,38}.

En cuanto a la AVI, pueden aparecer puntos hipocianescentes (*hypofluorescent dark dots*) correspondientes a los nódulos de Dallen Fuchs (agrupaciones de macrófagos en el estroma coroideo) y cierto grado de vasculitis coroidea (*choroidal fuzziness*) (fig. 43)^{37,38}.

Sin embargo, quizás lo más típico de esta enfermedad sea la OCT estructural (fig. 41C-D, 41G y 41H). En la

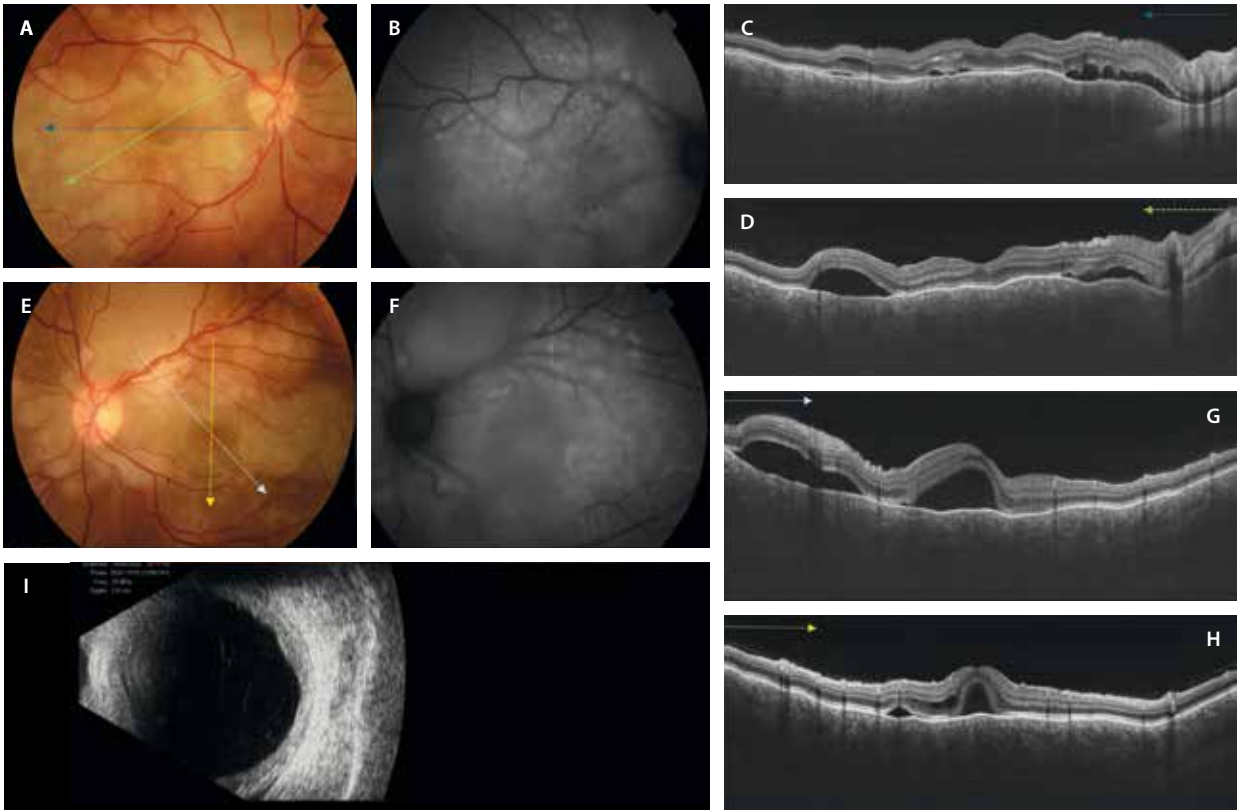


Figura 41. Caso de enfermedad de Vogt-Koyanagi-Harada agudo. **A y E)** En la retinografía a color destacan grandes áreas cremosas amarillentas que confluyen ocupando casi todo el polo posterior. **B y F)** En la autofluorescencia se aprecia una hiperautofluorescencia difusa. **C-D y G-H)** Diferentes cortes de la tomografía de coherencia óptica, donde destacan múltiples desprendimientos del neuroepitelio tabicados, así como un engrosamiento coroideo difuso con pliegues retinocoroideos, puntos hiperreflectivos en la coroides interna, y un estroma coroideo infiltrado y homogéneamente hiporreflectivo (no se aprecian detalles vasculares coroideos). **I)** En la ecografía ocular se puede apreciar un engrosamiento coroideo difuso.

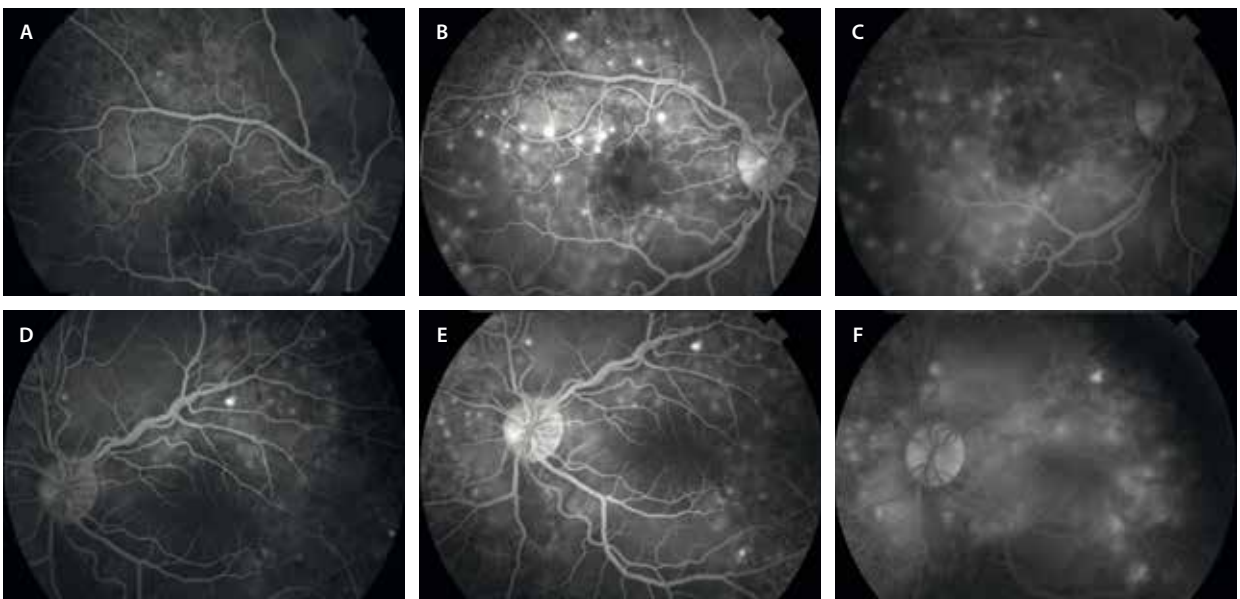


Figura 42. Angiografía con fluoresceína en la enfermedad de Vogt-Koyanagi-Harada. **A y D)** Tiempos precoces: comienza una hiperfluorescencia precoz a nivel estromal coroideo. **B y E)** Tiempos arteriovenosos: hay un aumento de fluorescencia estromal, así como múltiples puntos hiperfluorescentes o *pin-points*. **C y F)** Tiempos tardíos: destaca sobre todo la hiperfluorescencia difusa tardía por relleno de los desprendimientos del neuroepitelio tan marcados en este cuadro (*pooling*).

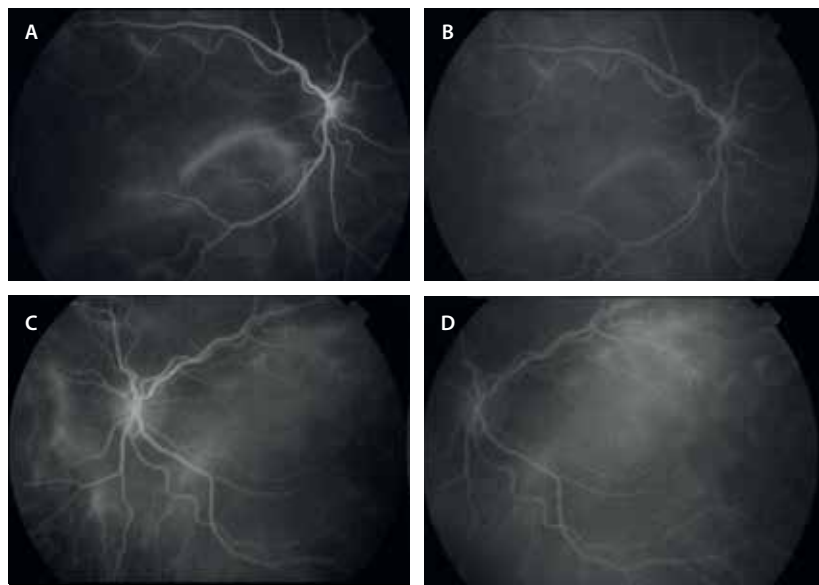


Figura 43. Angiografía con verde de indocianina en la enfermedad de Vogt-Koyanagi-Harada. A y C) Tiempos precoces. B y D) Tiempos tardíos. Demuestra la presencia de una vasculitis coroidea.

misma se pueden observar los desprendimientos serosos del neuroepitelio más desprendimientos bacilares, además de un engrosamiento coroideo difuso e intenso que produce pliegues y desplazamiento anterior del EPR. Dicho engrosamiento va asociado a una pérdida de la estructura vascular normal de la coroides, que es sustituida por numerosos puntos hiperreflectivos^{37,38} compatibles con células inflamatorias. Si el engrosamiento es muy severo, este puede ser también apreciado en la ecografía (fig. 41I)^{37,38}.

Es importante establecer el diagnóstico diferencial con un cuadro grave de AMPPE, y para ello son relevantes el hallazgo de pleocitosis linfocitaria en el líquido cefalorraquídeo típico de la enfermedad de Harada (asociado a pródromos de cefalea y signos meníngeos que suelen sufrir estos pacientes), la ausencia de grandes y severos defectos de perfusión a nivel de la coriocapilar en la OCT-A (tan característicos de la AMPPE) y los diferentes patrones que presentan ambas entidades en la AGF.

Con el tratamiento precoz e intenso se consigue una resolución del engrosamiento coroideo y de los desprendimientos de retina, con buena evolución. Sin embargo, el tratamiento tardío y/o insuficiente producirá complicaciones irreversibles como son: una atrofia

coroidea difusa con desarrollo del *sunset glow* (hipopigmentación difusa del fondo de ojo), múltiples áreas atróficas en la periferia, cordones de hiperplasia del EPR/fibrosis subretiniana y neovascularización coroidea (fig. 44)^{37,38}.

Patologías mascarada

Linfoma vitreoretiniano primario

El linfoma vitreoretiniano primario normalmente es un linfoma de células B grandes y difusas, es decir, un linfoma de alto grado. Para su diagnóstico, las diferentes herramientas de imagen multimodal son fundamentales, pero se debe apoyar en otros métodos^{39,40}. En este sentido, resultan de utilidad:

- Biopsia vítrea con estudio del vítreo mediante citología e inmunofenotipado: un aumento de la interleucina (IL) 10, o un cociente IL-10/IL-6 > 1 es sugestivo de linfoma vitreoretiniano primario.
- Biopsia retinocoroidea con aspirado de material subretiniano: mucho más rentable y definitiva.

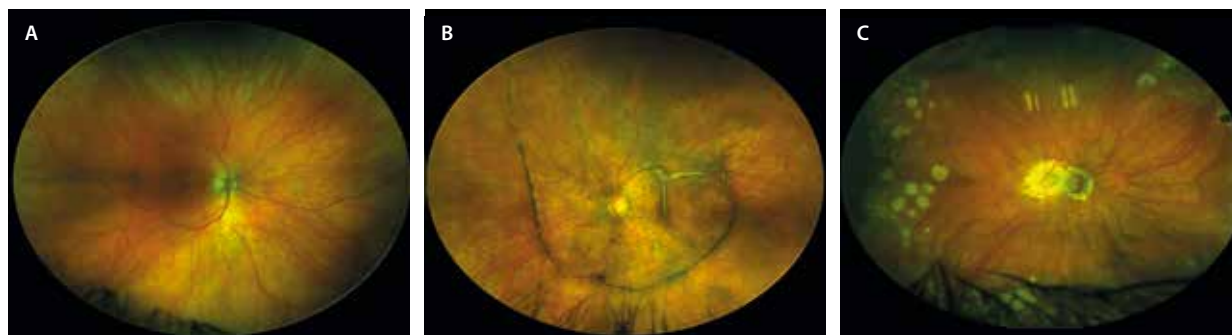

Figura 44. Complicaciones tardías en la enfermedad de Harada. A) *Sunset-glow*. B) Cordones de hiperplasia del epitelio pigmentario de la retina. C) Focos atróficos tras la resolución de pseudonódulos de Dallen-Fuchs.

- Mutación MYD88L265P en sangre: recientemente se ha descrito como la responsable de muchos de los casos.

El linfoma vitreoretiniano primario se considera una variante del linfoma primario del SNC, siendo obligatoria la realización de una RM para descartar la coexistencia de ambos. En un tercio de los casos coexisten desde el inicio, y en un 40-90 % de los pacientes aparecerá un linfoma del SNC entre los 8-30 meses siguientes, respectivamente^{39,40}.

En cuanto a las técnicas de imagen multimodal para categorizar la enfermedad, se incluyen^{39,40}:

- Retinografía: es muy frecuente observar múltiples áreas de infiltración subretiniana amarillenta (fig. 45A) que asocia dispersión de pigmento, que le dan al fondo de ojo un aspecto de «piel de leopardo». Es común la vitritis significativa, incluso como signo de presentación. Las imágenes UWF permiten observar focos de infiltración periférica, que siempre son buenas zonas de acceso para biopsiar.
- OCT: revela infiltrados o depósitos subretinianos hiperreflectivos, que pueden progresar e infiltrar las capas internas de la retina (fig. 45C y 45D). Además, en ocasiones simulan depósitos drusenoides (fig. 46C), siendo ambos patrones muy sugestivos de linfoma vitreoretiniano primario.
- AF: muestra lesiones hipo-AF que corresponden a áreas de infiltración linfomatosa. Es muy frecuente observar un patrón hipo-AF/hiper-AF granular «en apollillado» (figs. 45B y 46A).

Linfoma coroideo

El linfoma coroideo es un tipo de linfoma no Hodgkin de células B de bajo grado. Suelen ser linfomas de la zona marginal extranodal o linfomas tipo MALT asociados a mucosas.

El diagnóstico de sospecha se basa en las características de la imagen multimodal, si bien su comportamiento tras el uso de corticoide local o sistémico en forma de curación-recurrencia es muy sugestivo. Sin embargo, el diagnóstico de confirmación es siempre la biopsia retino-coroidea^{41,42}.

Es importante añadir, además, un estudio de extensión para descartar la presencia del linfoma en otros órganos, así como revisar bien la superficie escleral, donde en ocasiones se pueden encontrar siembras^{41,42}.

Las técnicas de imagen multimodal más relevantes para valorar adecuadamente la infiltración linfomatosa coroidea son las siguientes^{41,42}:

- Retinografía: se ven como infiltrados profundos y extensos de color amarillento (fig. 47A).
- OCT: es la herramienta diagnóstica más útil para evaluar el linfoma coroideo. Normalmente, la infiltración coroidea produce pliegues retinocoroideos, con una ondulación característica del EPR que le da un aspecto de fuerte oleaje o marejada. Es el signo de la «oleada». La coroides presenta habitualmente puntos hiperreflectivos en la coroides interna, así como un espacio homogéneo e hiporreflectivo (silencio coroideo), producto de la infiltración coroidea tumoral y de la compresión de las estructuras vasculares en esta zona.

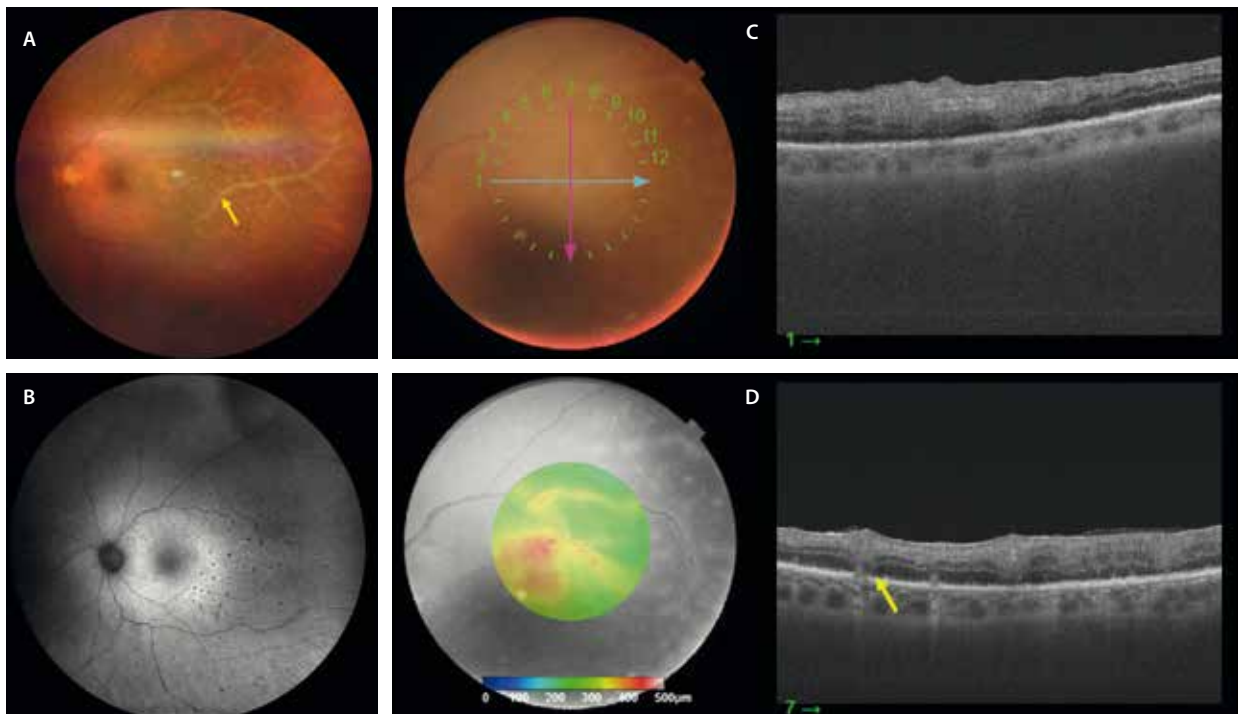


Figura 45. Linfoma vitreoretiniano primario confirmado mediante citometría y anatomía patológica en una muestra vítrea. **A)** La retinografía muestra unos infiltrados retinianos blanquecinos y vasculitis «en escarcha». **B)** La autofluorescencia evidencia esos infiltrados como puntos hipoautofluorescentes. **C y D)** Los cortes de la tomografía de coherencia óptica ponen de manifiesto la presencia de depósitos drusenoides subretinianos, así como columnas hiperreflectivas que ascienden desde el espacio subretiniano a capas más internas, reflejo de la infiltración retiniana por el linfoma.

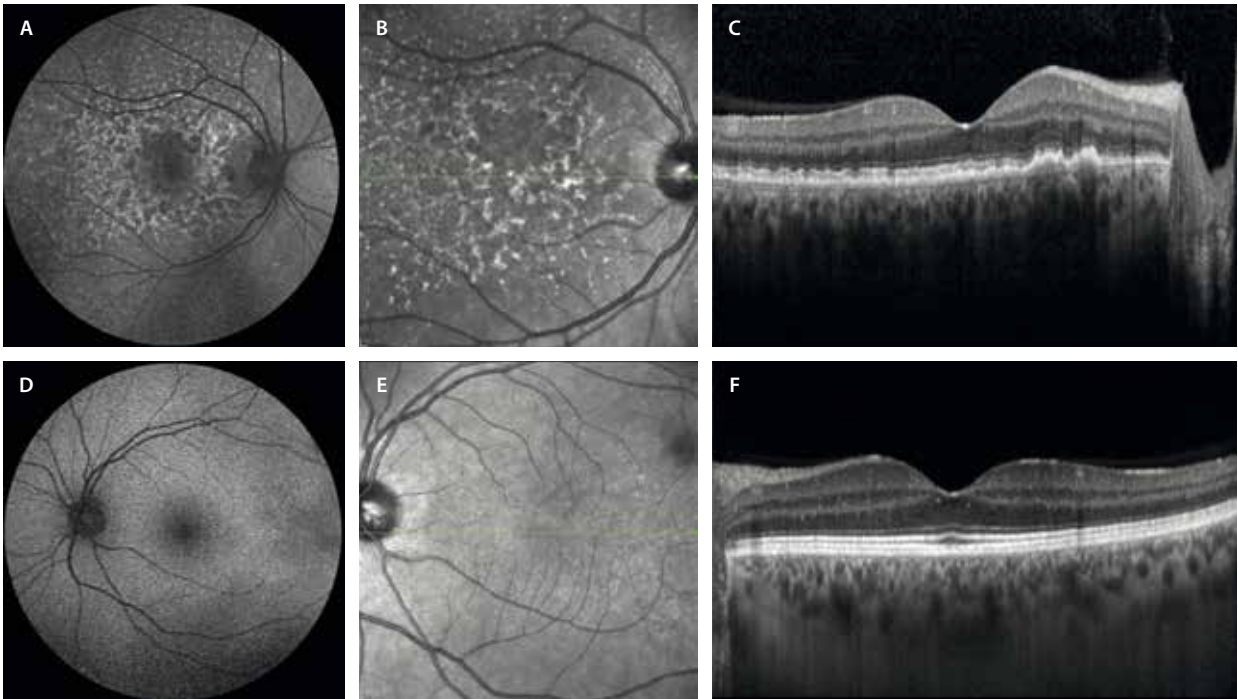


Figura 46. Linfoma vitreoretiniano primario en el ojo derecho. **A)** La autofluorescencia muestra cambios hipoautofluorescentes e hiperautofluorescentes en el polo posterior. **B)** La imagen cercana a la infrarroja permite ver unos depósitos hiperreflectivos al mismo nivel, que se corresponden con cambios de tipo drusenoides en la tomografía de coherencia óptica macular **(C)** unilaterales y muy asimétricos. **D-F)** Las imágenes del ojo izquierdo son normales.

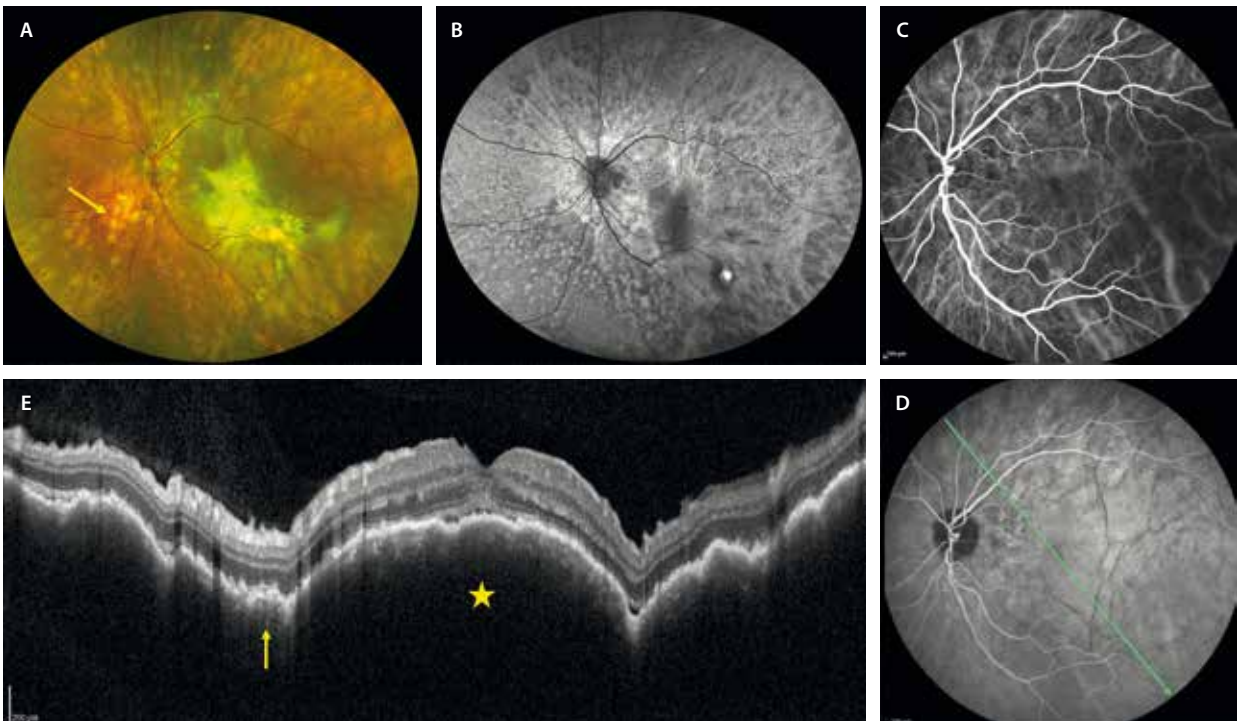


Figura 47. Linfoma coroideo. **A)** La retinografía muestra la presencia de múltiples focos amarillentos profundos (flecha amarilla) distribuidos por toda la retina, así como un foco más delimitado y homogéneo a nivel macular. **B)** La autofluorescencia permite ver cambios difusos hipoautofluorescentes e hiperautofluorescentes por afectación del epitelio pigmentario de la retina. **C y D)** La angiografía con verde de indocianina muestra unos discretos focos hipocianescentes en la coroides en tiempos precoces e intermedios **(C)**, siendo menos evidentes en tiempos tardíos **(D)**. En tiempos tardíos, quedan en evidencia los pliegues retinocoroideos por la infiltración tumoral. **E)** Es la tomografía de coherencia óptica la que permite detallar el tumor, con una coroides homogéneamente hiporreflectiva (silencio coroideo, estrella amarilla) y con puntos hiperreflectivos en el estroma más interno (flecha amarilla). Destaca la presencia de pliegues retinocoroideos, que producen una ondulación del epitelio pigmentario de la retina (signo de la oleada). Hay cambios difusos en el epitelio pigmentario de la retina suprayacente y se aprecia un mínimo desprendimiento del neuroepitelio foveal.

Imagen cortesía del Dr. Marco Pellegrini, Milán.

Es frecuente la presencia de cambios granulares en el EPR, así como DNE, que se puede localizar a nivel macular o ser parte de un desprendimiento de retina exudativo (fig. 47E).

- AF: muestra lesiones hipo-AF en áreas de infiltración linfomatosa, lo que ayudará a identificar la extensión de la enfermedad (fig. 47B).
- AGF y AVI: en estos casos, la AGF aporta poco. En la AVI, sin embargo, se pueden poner de manifiesto los infiltrados linfomatosos en forma de focos hipocianescentes coroides presentes desde tiempos precoces (fig. 47C).
- Ecografía: muestra infiltrados coroides planos, difusos y engrosados, con baja reflectividad interna en el modo B y con aumento relativo del flujo sanguíneo en la ecografía Doppler color.

Síndromes paraneoplásicos

Los síndromes paraneoplásicos oculares son enfermedades que se producen en el contexto de un cáncer sistémico y en las que un neoantígeno tumoral estimula la síntesis de anticuerpos que, por mimetismo molecular, reaccionan frente a células oculares. Otro posible mecanismo es la síntesis de hormonas o factores de crecimiento por el propio tumor, que actuarían a distancia. La imagen multimodal, la electrofisiología y la determinación de anticuerpos antirretina son claves para el diagnóstico, aunque estos últimos no siempre son positivos. Existen multitud de anticuerpos antirretina, siendo los más conocidos los antirrecoverina, anti-alpha enolasa, anti-S-arrestina y *anti-interphotoreceptor retinoid binding protein*.

Hay que advertir de que estos cuadros clínicos pueden presentarse en ausencia de una neoplasia. En estos casos, se habla de retinopatía autoinmune no paraneoplásica.

En los siguientes epígrafes se describen los tipos principales de síndromes paraneoplásicos oculares con afectación coriorretiniana^{43,44}.

Retinopatía asociada a cáncer (CAR)

Asociada a cánceres sistémicos (pulmón, mama y ovario, entre los más frecuentes), afecta a los fotorreceptores, y su curso es bilateral, rápido y progresivo. En la retinopatía asociada a cáncer, la exploración fundoscópica inicial suele ser anodina (fig. 48A y 48B), aunque puede revelar una leve vasculitis y vitritis. Con el tiempo, es evidente un marcado afilamiento y acodamiento vascular, y atrofia retiniana difusa con cambios pigmentarios. Puede existir migración pigmentaria en forma de espículas óseas, así como palidez papilar, que en ocasiones remeda a una retinitis pigmentosa. La OCT demuestra la atrofia retiniana a expensas de la retina externa (fig. 48E y 48F), tanto central como periférica y, en fases avanzadas, puede aparecer una degeneración microquística perifoveal en la retina media. Por lo general, la AF azul se caracteriza por un anillo de hiper-AF perimacular con hipo-AF por fuera de este (fig. 48C y 48D), mientras que el estudio con AGF puede mostrar grados discretos de periflebitis y/o edema macular angiográfico en fases tardías.

Retinopatía asociada a melanoma (MAR)

Se da en pacientes con melanoma cutáneo, afecta a las células bipolares, y los síntomas típicos son las fotopsias

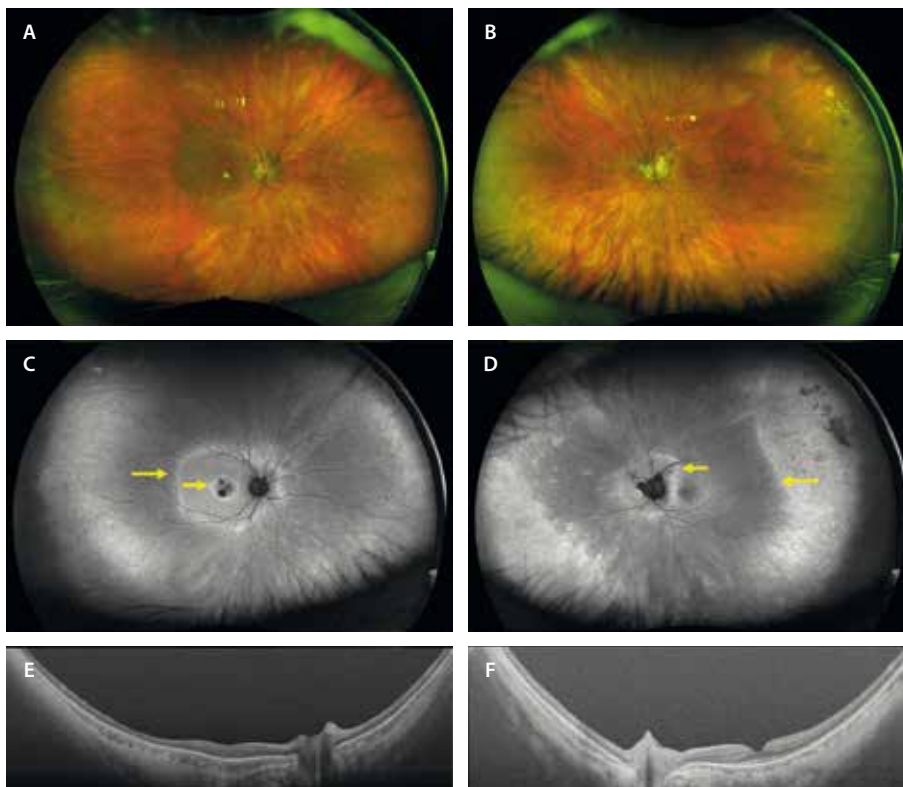


Figura 48. Retinopatía asociada a cáncer. Mujer de 62 años con antecedentes de carcinoma de mama 3 años antes. Inicia pérdida visual, escotomas, nictalopía y fosfenos. A y B) Retinografía de campo ultraamplio que muestra atrofia retiniana difusa en ambos ojos. C y D) Autofluorescencia azul: se aprecia una imagen de doble anillo (flechas amarillas) perifoveal en el ojo derecho (C) y peripapilar y periférico en el ojo izquierdo (D). E y F) La tomografía de coherencia óptica muestra atrofia de la retina externa con preservación subfoveal en «platillo volante». Imagen cortesía del Dr. Víctor Llorens, Hospital Clínic de Barcelona.

y la nictalopía. El examen del fondo de ojo es normal en la mayoría de los casos recientes. En los casos más avanzados, se pueden observar signos similares a las retinopatías asociadas a cáncer, como palidez del disco, afilamiento vascular, zonas de atrofia-hipertrofia del EPR (fondo en «sal y pimienta») y vitritis acompañada de vasculitis. La OCT a menudo muestra atrofia macular con adelgazamiento de la retina interna. La AGF suele ser normal o, en casos de vasculitis, muestra difusión vascular del contraste en tiempos medios-tardíos del angiograma.

Maculopatía viteliforme polimorfa exudativa aguda

Entidad muy rara que se ha descrito en casos idiopáticos sin enfermedades sistémicas asociadas. Sin embargo, también puede tratarse de una manifestación paraneoplásica asociada a melanoma cutáneo y a otras neoplasias como melanoma de mucosas, linfoma y diferentes carcinomas. Se presenta con hemeralopía, visión borrosa, fosfenos y halos. Existe una disfunción del EPR autoinmunitaria, que favorece el acúmulo de lipofuscina y la aparición de desprendimientos de retina exudativos, signos guía de esta enfermedad. Como características principales destacan:

- Presencia de lesiones amarillentas redondeadas multifocales en las arcadas vasculares y algo más confluentes en el polo posterior.
- Son lesiones hiperreflectivas e hiper-AF, con una hiper-AF progresiva con el paso del tiempo.
- El electrooculograma puede estar alterado, de manera similar a la enfermedad de Best, siendo el electrorretinograma normal.
- En la OCT es muy característica la presencia de desprendimientos serosos multifocales en torno a las arcadas vasculares y un gran DNE a nivel macular en el momento agudo, que se acompañan de un

engrosamiento marcado de la membrana limitante externa y la EZ.

Proliferación melanocítica uveal difusa bilateral

La proliferación melanocítica uveal difusa bilateral (BDUMP, del inglés *bilateral diffuse uveal melanocytic proliferation*) es un síndrome paraneoplásico raro que aparece en varios tipos de neoplasias metastásicas avanzadas, a veces ocultas, por lo que no es extraña la coexistencia de BDUMP y metástasis en un mismo ojo o, incluso, BDUMP en un ojo y metástasis en el contralateral. Se ha descrito fundamentalmente en diversas neoplasias ginecológicas en mujeres (ovario, cérvix, útero), mientras que en hombres, los más frecuentemente asociados son el cáncer de colon y recto, vesícula biliar y páncreas, y pulmón. En 1990, Gass *et al.* describieron las cinco principales características⁴⁵:

- Múltiples áreas parcheadas rojo-anaranjadas bilaterales.
- Múltiples tumores uveales melanocíticos pigmentados y no pigmentados, asociados a un engrosamiento coroideo difuso (fig. 49A y 49B).
- Desprendimientos de retina exudativos (fig. 49G y 49H).
- Hiperfluorescencia precoz en la AGF. La AGF muestra un patrón reticular de hipofluorescencia rodeado por un fondo de hiperfluorescencia coroidea durante la fase arteriovenosa temprana. La hiperfluorescencia se correlaciona con las lesiones subretinianas rojizas observadas en la fundoscopia, mientras que las áreas hipofluorescentes representan el EPR residual y confluyente; en fases tardías puede mostrar acumulación de contraste relacionado con los desprendimientos serosos.
- Cataratas rápidamente progresivas.

Quizás, una sexta característica muy típica del BDUMP es el patrón en «jirafa» que se observa en la AF, con áreas alternantes de hipo-AF e hiper-AF (fig. 49C y 49D).

La AVI es útil para detectar la presencia de las lesiones melanocíticas uveales (fig. 49E y 49F).

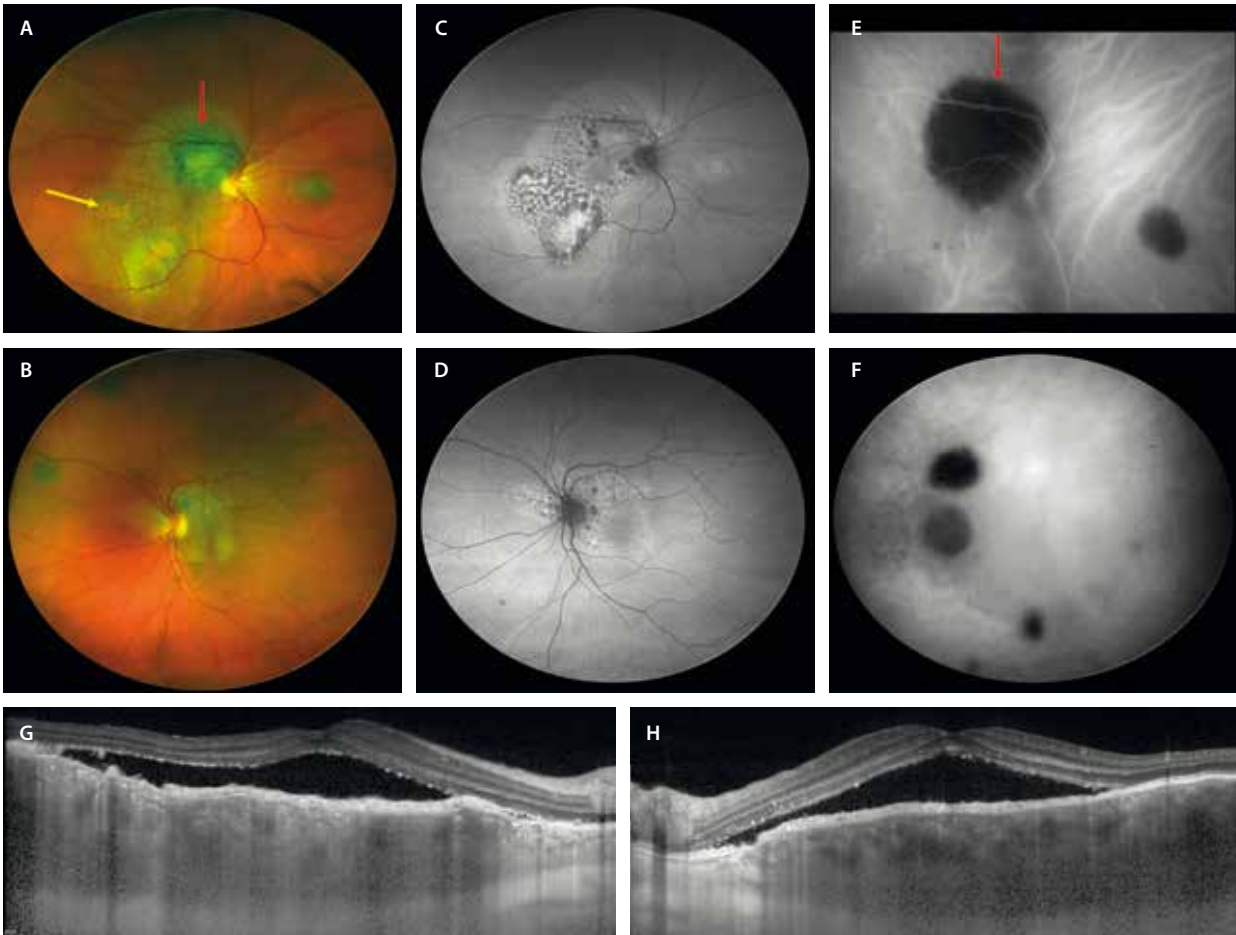


Figura 49. Proliferación melanocítica uveal difusa bilateral. Mujer de 59 años con pérdida de visión y fotsias en ambos ojos. Antecedentes de cáncer de ovario. **A y B)** Retinografía de campo ultraamplio con lesiones amarillentas en el polo posterior y múltiples lesiones uveales pigmentadas (flecha roja). En el ojo derecho (**A**) se aprecia pigmento naranja (flecha amarilla). **C y D)** Autofluorescencia con patrón moteado. **E y F)** Angiografía con verde de indocianina que demuestra la presencia de tumores melanocíticos uveales (flecha roja, **E**). **G y H)** Tomografía de coherencia óptica con engrosamiento coroideo, con un aspecto infiltrativo hiporreflectivo homogéneo, granulación del epitelio pigmentario de la retina y fluido subretiniano en ambos ojos.

Imagen cortesía del Dr. K. B. Freund, Nueva York.

Bibliografía

1. Gritz DC, Wong IG. Incidence and prevalence of uveitis in Northern California; the Northern California Epidemiology of Uveitis Study. *Ophthalmology*. 2004;111(3):491-500; discussion 500.
2. Donaldson MJ, Pulido JS, Herman DC, Diehl N, Hodge D. Pars planitis: a 20-year study of incidence, clinical features, and outcomes. *Am J Ophthalmol*. 2007;144(6):812-7.
3. Standardization of Uveitis Nomenclature (SUN) Working Group. Classification criteria for intermediate uveitis, non-pars planitis type. *Am J Ophthalmol*. 2021;228:159-64.
4. Maenz M, Schlüter D, Liesenfeld O, Schares G, Gross U, Pleyer U. Ocular toxoplasmosis past, present and new aspects of an old disease. *Prog Retin Eye Res*. 2014;39:77-106.
5. Gupta A, Tripathy K. Ocular toxocaríasis. En: *StatPearls*. Treasure Island (FL): StatPearls Publishing; 2025.
6. Kalogeropoulos D, Afshar F, Kalogeropoulos C, Vartholomatos G, Lotery AJ. Diagnostic and therapeutic challenges in acute retinal necrosis; an update. *Eye (Lond)*. 2024;38(10):1816-26.
7. Nguyen NM, Conrady CD. A better understanding of the clinical and pathological changes in viral retinitis: Steps to improve visual outcomes. *Microorganisms*. 2024;12(12):2513.
8. Ittner EA, Bhakhri R, Newman T. Necrotising herpetic retinopathies: a review and progressive outer retinal necrosis case report. *Clin Exp Optom*. 2016;99(1):24-9.
9. Tey MS-Y, Govindasamy G, Vendargon FM. The clinical spectrum of ocular bartonellosis: a retrospective study at a tertiary centre in Malaysia. *J Ophthalmic Inflamm Infect*. 2020;10(1):31.
10. Tugal-Tutkun I, Ozdal PC, Oray M, Onal S. Review for diagnostics of the year: Multimodal imaging in Behçet uveitis. *Ocul Immunol Inflamm*. 2017;25(1):7-19.
11. Mesquida M, Llorenç V, Fontenla JR, Navarro MJ, Adán A. Use of ultra-wide-field retinal imaging in the management of active Behçet retinal vasculitis. *Retina*. 2014;34(10):2121-7.
12. Cahuzac A, Wolff B, Mathis T, Errera M-H, Sahel J-A, Mauget-Fajssse M. Multimodal imaging findings in «hyper-early» stage MEWDS. *Br J Ophthalmol*. 2017;101(10):1381-5.

13. Gal-Or O, Priel E, Rosenblatt I, Shulman S, Kramer M. Multimodal imaging in an unusual cluster of multiple evanescent white dot syndrome. *J Ophthalmol*. 2017;2017:7535320.
14. Essilife J, Bacci T, Abdelhakim AH, Ramtohl P, Turchi F, Freund KB, et al. Are there two forms of multiple evanescent white dot syndrome? *Retina*. 2022;42(2):227-35.
15. Kalogeropoulos D, Rahman N, Afshar F, Hall N, Lotery AJ. Punctate inner choroidopathy: A review of the current diagnostic and therapeutic approaches. *Prog Retin Eye Res*. 2024;99(101235):101235.
16. Somkijrungraj T, Pearlman JA, Gonzales JA. Multifocal choroiditis and panuveitis presenting with progressive equatorial linear streaks: evolution of Schlaegel lines documented with multimodal imaging. *Retin Cases Brief Rep*. 2015;9(3):214-7.
17. Cicinelli MV, Ramtohl P, Marchese A, Bandello F, Bailey Freund K, Miserocchi E, et al. Latest advances in white spot syndromes: New findings and interpretations. *Prog Retin Eye Res*. 2023;97(101207):101207.
18. Testi I, Vermeersch S, Pavesio C. Acute posterior multifocal placoid pigment epitheliopathy (APMPPE). *J Ophthalmic Inflamm Infect*. 2021;11(1):31.
19. Khan HA, Shahzad MA. Multimodal imaging of serpiginous choroiditis. *Optom Vis Sci*. 2017;94(2):265-9.
20. Gass JD. Acute zonal occult outer retinopathy. Donders Lecture: The Netherlands Ophthalmological Society, Maastricht, Holland, June 19, 1992. *J Clin Neuroophthalmol*. 1993;13(2):79-97.
21. Mrejen S, Khan S, Gallego-Pinazo R, Jampol LM, Yannuzzi LA. Acute zonal occult outer retinopathy: A classification based on multimodal imaging. *JAMA Ophthalmol*. 2014;132(9):1089-98.
22. Ramtohl P, Marchese A, Introini U, Goldstein DA, Freund KB, Jampol LM, et al. Multizonal outer retinopathy and retinal pigment epitheliopathy (MORR): a newly recognized entity or an unusual variant of AZOOR?: A newly recognized entity or an unusual variant of AZOOR? *Retina*. 2023;43(11):1890-903.
23. Ramtohl P, Cicinelli MV, Chen FK, Oh DJ, Freilich BD, Singer MA, et al. Clinical and multimodal imaging of acute outer retinopathy: Expanding the spectrum of acute annular outer retinopathy. *Ophthalmol Retina*. 2025;S2468-6530(25)00253-2.
24. Volpe NJ, Rizzo JF 3rd, Lessell S. Acute idiopathic blind spot enlargement syndrome: a review of 27 new cases. *Arch Ophthalmol*. 2001;119(1):59-63.
25. Furtado JM, Simões M, Vasconcelos-Santos D, Oliver GF, Tyagi M, Nascimento H, et al. Ocular syphilis. *Surv Ophthalmol*. 2022;67(2):440-62.
26. Eissa M, Kalogeropoulos D, Afshar F, Hall N, Rahman N, Lotery AJ. Ocular syphilis revisited: A review of cases and evidence from the literature. *Cureus*. 2025;17(7):e88926.
27. Standardization of Uveitis Nomenclature (SUN) Working Group. Classification criteria for tubercular uveitis. *Am J Ophthalmol*. 2021;228:142-51.
28. Testi I, Agrawal R, Mehta S, Basu S, Nguyen Q, Pavesio C, et al. Ocular tuberculosis: Where are we today? *Indian J Ophthalmol*. 2020;68(9):1808-17.
29. Konana VK, Babu K. Current concepts in the diagnosis of ocular tuberculosis: A narrative review. *Taiwan J Ophthalmol*. 2025;15(2):203-11.
30. Bansal R, Gupta A, Gupta V, Dogra MR, Sharma A, Bamberg P. Tubercular serpiginous-like choroiditis presenting as multifocal serpiginoid choroiditis. *Ophthalmology*. 2012;119(11):2334-42.
31. Agarwal A, Aggarwal K, Pichi F, Meng T, Munk MR, Bazgain K, et al. Clinical and multimodal imaging clues in differentiating between tuberculomas and sarcoid choroidal granulomas. *Am J Ophthalmol*. 2021;226:42-55.
32. Murillo López S, Medina Medina S, Murillo López F. Eales' disease: epidemiology, diagnostic and therapeutic concepts. *Int J Retina Vitreous*. 2022;8(1):3.
33. Bazewicz M, Heissigerova J, Pavesio C, Willermain F, Skrzynecki J. Ocular sarcoidosis in adults and children: update on clinical manifestation and diagnosis. *J Ophthalmic Inflamm Infect*. 2023;13(1):41.
34. Hwang D-K, Sheu S-J. An update on the diagnosis and management of ocular sarcoidosis. *Curr Opin Ophthalmol*. 2020;31(6):521-31.
35. Balasubramaniam SC, Salomão DR, Davies JB, Ramsay RC, Habermann TM, Chow GK, et al. Paraneoplastic sarcoid-like reactions and the eye. *Retina*. 2015;35(4):789-97.
36. Bousquet E, Duraffour P, Debillon L, Somisetty S, Monnet D, Brézin AP. Birdshot chorioretinopathy: A review. *J Clin Med*. 2022;11(16):4772.
37. Mekkawy MO, Fouad YA, Nowara M, Aziz IA. Clinical and multimodal imaging characteristics of eyes with Vogt-Koyanagi-Harada disease: an Egyptian experience. *Oman J Ophthalmol*. 2023;16(1):88-93.
38. Ortiz Salvador M, Hernández Garfella ML, Hernández Bel L. Multimodal imaging in Harada's disease. *Arch Soc Esp Oftalmol (Engl Ed)*. 2020;96(12):684.
39. Xu LT, Huang Y, Liao A, Anthony CL, Voloschin A, Yeh S. Multimodal diagnostic imaging in primary vitreoretinal lymphoma. *Int J Retina Vitreous*. 2022;8(1):58.
40. Barry RJ, Tasiopoulou A, Murray PI, Patel PJ, Sagoo MS, Denniston AK, et al. Characteristic optical coherence tomography findings in patients with primary vitreoretinal lymphoma: a novel aid to early diagnosis. *Br J Ophthalmol*. 2018;102(10):1362-6.
41. Pellegrini M, Preziosa C, Yaghy A, Ruben M, Invernizzi A, Fung AT, et al. Choroidal lymphoma: Diagnostic value of combined indocyanine green angiography and optical coherence tomography. *Ocul Immunol Inflamm*. 2023;31(2):263-70.
42. Mapelli C, Invernizzi A, Barteselli G, Pellegrini M, Tabacchi E, Staurengi G, et al. Multimodal imaging of vitreoretinal lymphoma. *Ophthalmologica*. 2016;236(3):166-74.
43. Rahimy E, Sarraf D. Paraneoplastic and non-paraneoplastic retinopathy and optic neuropathy: evaluation and management. *Surv Ophthalmol*. 2013;58(5):430-58.
44. Grewal DS, Fishman GA, Jampol LM. Autoimmune retinopathy and antiretinal antibodies: a review: A review. *Retina*. 2014;34(5):827-45.
45. Gass JD, Gieser RG, Wilkinson CP, Beahm DE, Pautler SE. Bilateral diffuse uveal melanocytic proliferation in patients with occult carcinoma. *Arch Ophthalmol*. 1990;108(4):527-33.

Introducción

Las distrofias hereditarias de la retina son un grupo heterogéneo de enfermedades genéticas raras y progresivas que afectan al vítreo, la retina y/o la coroides, con una gran repercusión funcional en los pacientes, constituyendo la primera causa de pérdida visual en la infancia¹.

En cuanto a sus características más importantes, destacan:

- Son pacientes, generalmente, con familiares enfermos, y en ocasiones con otras patologías asociadas. Esto hace que sea fundamental preguntar por los antecedentes familiares y personales.
- Los pacientes se van a quejar de un síntoma, que será el síntoma guía: **primera aproximación diagnóstica** (tabla 1).
- La imagen multimodal será fundamental en estos pacientes para descubrir los principales signos que orientarán al diagnóstico: **segunda aproximación diagnóstica**.
- La electrofisiología podría ayudar a establecer cuál es la célula principalmente afectada: **tercera aproximación diagnóstica**. Entre las pruebas más realizadas destacan: potenciales evocados visuales, electrorretinograma de campo completo (ERG-ff), electrorretinograma (ERG) multifocal, electrorretinograma en patrón o *pattern* y electrooculograma.

- Es la genética la prueba más importante, ya que determina la enfermedad en concreto: **diagnóstico de confirmación**.

Distrofias del epitelio pigmentario de la retina

Distrofia macular viteliforme o enfermedad de Best

La distrofia macular viteliforme o enfermedad de Best es la segunda distrofia macular más frecuente. Su incidencia es de 0,5-9/100 000 personas y presenta una herencia autosómico dominante (AD) de variantes *BEST1*, con penetrancia y expresividad variable, afectando principalmente a varones¹⁻³.

Son niños que presentan una progresión lenta con un deterioro paulatino de la agudeza visual (AV).

En cuanto al error refractivo, es una de las patologías en la que los niños son, por lo general, hipermétropes^{2,3}.

Característicamente, el ERG es normal, mientras que el electrooculograma es anómalo, siendo este patrón casi patognomónico para la enfermedad. En el electrooculograma, estos pacientes presentan un índice de Arden menor de 1,5^{2,3}.

Tabla 1. Aproximación diagnóstica en función del signo guía

Agudeza visual	Nictalopía	Fotofobia Discromatopsia
<ul style="list-style-type: none"> • Retinosquisis: retinosquisis ligada al cromosoma X • Material viteliforme: enfermedad de Best/distrofia viteliforme • Atrofia: <ul style="list-style-type: none"> – Imagen tipo «patrón»: Distrofia en patrón/PXE/ mitocondrial – Flecks: enfermedad de Stargardt – Lesiones drusenoides: <i>malattia leventinese/Sorsby/LORD</i> 	<ul style="list-style-type: none"> • Afectación de bastones: retinosis pigmentosa • Incremento de conos-S: <i>enhanced S-cone syndrome</i> • Distrofias coroideas con afectación de retina externa: coroideremia • Déficit de la enzima ornitina aminotransferasa: atrofia girata • Alteración del ciclo visual: <i>fundus albipunctatus</i> <p>Descartar enfermedades sistémicas:</p> <ul style="list-style-type: none"> • Déficit de vitamina A (malabsorción) • Síndromes paraneoplásicos (CAR) 	<ul style="list-style-type: none"> • Afectación de conos: distrofia de conos <p>Descartar enfermedades que afecten a la célula de Müller-conos:</p> <ul style="list-style-type: none"> • Retinopatía por tamoxifeno • Esclerosis múltiple • Telangiectasias maculares tipo 2

CAR: retinopatía asociada a cáncer; LORD: *late onset retinal dystrophy*; PXE: pseudoxantoma elástico.

Las lesiones pasan por seis estadios^{2,3}:

- Estadio I: previteliforme. Se caracteriza por engrosamiento de los segmentos externos de los fotorreceptores, en ausencia de depósitos viteliformes o fluido subretiniano.
- Estadio II: viteliforme (fig. 1B, 1D, 1G y 1H). Quizás es el estadio más característico, con lesiones redon-

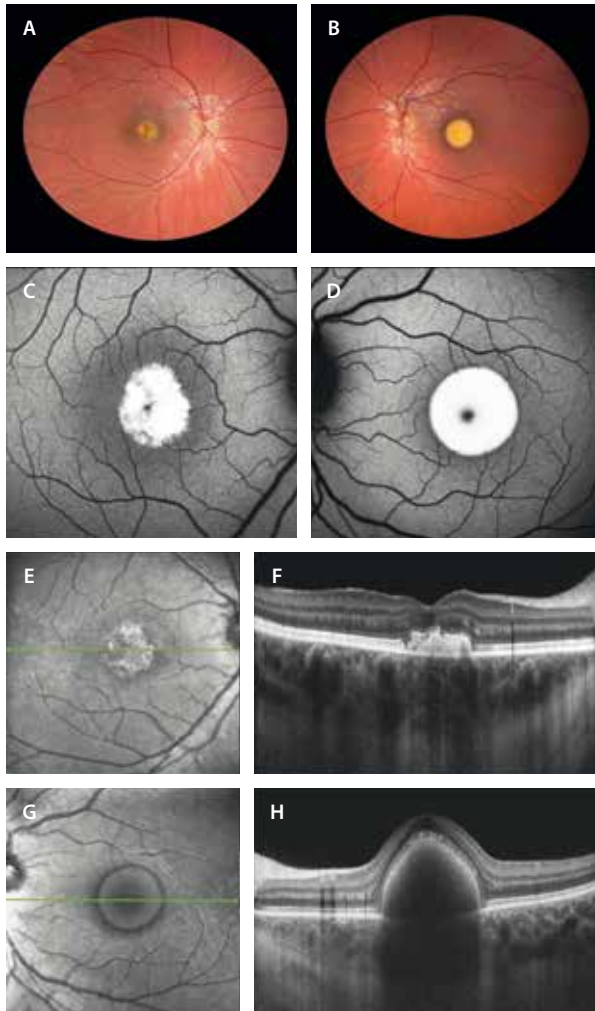


Figura 1. Distrofia macular viteliforme (enfermedad de Best). Varón de 9 años y mutación *BEST1* (c.11C>T). A y B) Retinografía que muestra dos lesiones con distinto patrón evolutivo. En el ojo derecho (A) se observa un material amarillento heterogéneo, secundario a la ruptura y desorganización del material viteliforme, obteniendo una imagen en «huevo revuelto». Sin embargo, en el ojo izquierdo se ve un depósito amarillento homogéneo a nivel foveal (B), ofreciendo una imagen en «yema de huevo». C y D) En la autofluorescencia, el ojo derecho muestra un patrón irregular con mínimas áreas hipoauflorescentes (C). Por el contrario, en el ojo izquierdo la lesión es hiperautofluorescente (D). E) En la imagen cercana a la infrarroja, la lesión se ve hiperreflectiva y con bordes irregulares. F) En la tomografía de coherencia óptica se aprecia un depósito hiperreflectivo subretiniano con cambios sobre la zona de los elipsoides, pero con una membrana limitante externa normal. G) La imagen cercana a la infrarroja muestra una lesión circular e hiporreflectiva. H) En la tomografía de coherencia óptica, el material viteliforme se ve hiperreflectivo, dando una imagen cupuliforme con cambios puntiformes en la capa de los elipsoides y con una membrana limitante continua. La coroides en ambos ojos (F-H) es gruesa, propia de pacientes hipermétropes. Pese a la apariencia del ojo derecho, la agudeza visual permanece normal en ambos ojos.

deadas amarillentas homogéneas que corresponden a material viteliforme y que presentan una intensa hiperautofluorescencia (hiper-AF). Este material se limita a la fovea y se ve como un material homogéneo hiperreflectivo cupuliforme en la tomografía de coherencia óptica (OCT).

- Estadio III: pseudohipopion. Se identifica una estratificación del material subretiniano macular, con la formación de un nivel de mayor densidad inferior, debido a la sedimentación gravitacional parcial del contenido de lipofusina.
- Estadio IV: vitelorruptivo (fig. 1A, 1C, 1E y 1F). Se observa un colapso del material y de la forma cupuliforme del depósito. El material foveal ofrece heterogeneidad en el contenido tanto en la reflectividad como en la autofluorescencia (AF). En la OCT hay un aplastamiento del material.
- Estadio V: atrófico. Se caracteriza por atrofia del epitelio pigmentario de la retina (EPR) y adelgazamiento progresivo de las capas externas de la retina.
- Estadio VI: cicatricial o complicado con membranas neovasculares (MNV) (fig. 2). La tasa de MNV es del

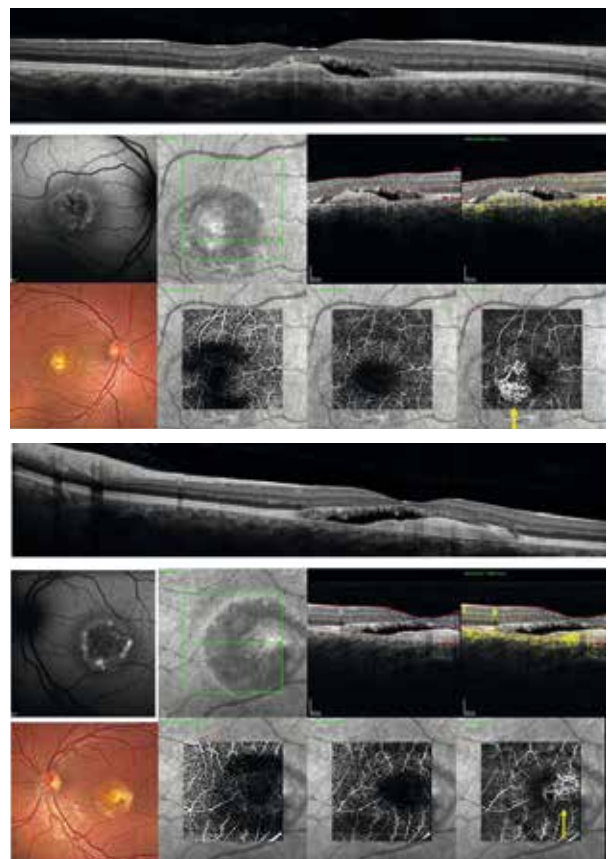


Figura 2. Distrofia viteliforme macular de Best complicada con una membrana neovascular. Varón de 32 años de edad, con una variante patogénica en el gen *BEST1* (c.73C>T), con agudeza visual asimétrica: 0,7 en el ojo derecho y 0,3 en el ojo izquierdo. Se observan unas lesiones maculares bilaterales, simétricas, de aspecto cicatricial, complicadas con la presencia de membrana neovascular. En la tomografía de coherencia óptica (fila superior) se identifica material fibrovascular subretiniano con fluido subretiniano asociado. La angiografía por tomografía de coherencia óptica confirma la presencia de un complejo vascular bien definido (flecha amarilla), con un patrón característico de red capilar neovascular en el espacio subretiniano.

17%, pero se encuentra en el 50% cuando se aplica la angiografía por OCT (OCT-A), lo que indica que la MNV está infradiagnosticada en la enfermedad. El tratamiento intravítreo con antifactor de crecimiento del endotelio vascular mostró una mejora significativa de la AV en comparación con los casos no tratados.

Bestrofinopatía autosómico recesiva

Variante mucho menos frecuente de bestrofinopatía, donde existe una mutación de los dos alelos del gen *BEST1*.

En cuanto a sus principales características de imagen diferenciales, destacan⁴:

- Presencia de depósitos subretinianos amarillentos distribuidos de manera multifocal y fuera del polo posterior (fig. 3A y 3B).
- Este material y su localización ofrecen una hiper-AF (multifocal y parcheada típica de esta variante recesiva) (fig. 3C y 3D).
- Asocian fluido subretiniano macular (fig. 3F y 3H).
- Existe un engrosamiento difuso de la EZ «en banda» en todo el área con cambios de hiper-AF.
- El electrooculograma está alterado, pudiendo estarlo también el ERG-ff.

Distrofia en patrón

Las distrofias en patrón hacen referencia a un grupo de distrofias del EPR que normalmente se heredan de manera AD, con una penetrancia incompleta y una expresión variable, y que ofrecen en el fondo de ojo diferentes patrones de distribución de los signos (circunstancia de la que deriva su nombre)^{5,6}.

Se pueden deber a la mutación de diferentes genes, entre los que destaca *RDS* (perinefrina2, *PRPH2*). Otros genes implicados serían *BEST1*, *CTNNA1* o *PYGM*.

Este grupo de enfermedades lo conforman las siguientes entidades^{5,6}:

- Distrofia macular viteliforme del adulto.
- Distrofia en alas de mariposa.
- Distrofia reticular.
- *Fundus* pulverulento.
- Distrofia en patrón multifocal simulando *fundus flavimaculatus*.

Todas ellas se caracterizan por depósitos amarillentos aislados o multifocales que muestran cambios hipo e hiper-AF, y que evolucionan lentamente hacia una fase de atrofia de las capas externas y/o del EPR. Además, al igual que la enfermedad de Best, pueden complicarse con la presencia de una MNV secundaria.

Distrofia macular viteliforme del adulto

La distrofia macular viteliforme del adulto o *adult onset vitelliform macular dystrophy*, también llamada distrofia foveomacular del adulto, es una distrofia que aparece de manera esporádica en la mayoría de los casos, pero también de forma secundaria a la mutación de varios genes,

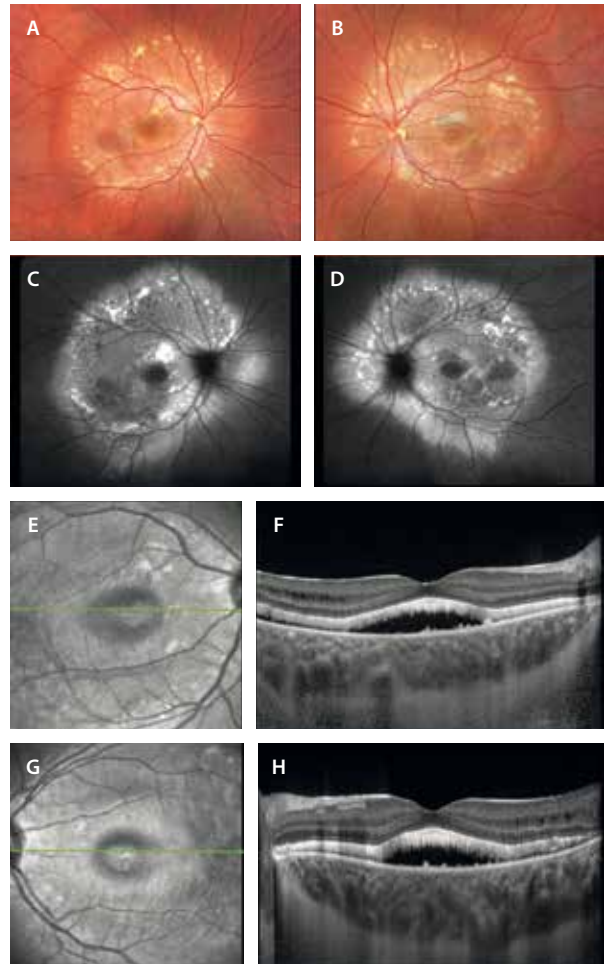


Figura 3. Bestrofinopatía autosómica recesiva. A y B) Retinografía que muestra dos lesiones rojizas a nivel macular, así como múltiples lesiones amarillentas multifocales de tipo viteliforme alrededor de las arcadas vasculares. C y D) En la autofluorescencia, las lesiones maculares son hipoautofluorescentes, mientras que las lesiones de tipo viteliforme muestran una hiperautofluorescencia multifocal característica. E-H) Imagen cercana a la infrarroja y tomografía de coherencia óptica de las lesiones. La imagen cercana a la infrarroja (E y G) muestra una lesión hiporreflexiva foveal, correspondiendo al espacio hiporreflexivo de fluido subretiniano en la tomografía de coherencia óptica (F y H). Además, estas imágenes muestran un engrosamiento de los fotorreceptores con una hiperreflexividad difusa en banda a nivel del espacio viteliforme (capa de los elipsoides) que va más allá del polo posterior (hasta donde están los depósitos viteliformes hiperautofluorescentes). La coroides es gruesa.

entre los que destacan *RDS* (*PRPH2*) y, menos frecuentemente, *BEST1*^{5,6}.

Se diferencia de la enfermedad de Best por los siguientes datos^{5,6}:

- Aparece a una edad más tardía, entre los 40-50 años.
- Las progresiones estructural y funcional (en forma de AV) son muy lentas (lo que lo diferencia también del material viteliforme asociado a DMAE, sobre todo en el contexto de depósitos drusenoides o depósitos drusenoides subretinianos; véase el capítulo 2).
- Presenta depósitos amarillentos foveales de menor tamaño y con un grumo pigmentario central.
- Está alterado el electrooculograma, que presenta alteraciones muy leves.

Las características de imagen de estos depósitos amarillentos foveales son (fig. 4)^{5,6}:

- AF: muestran hiper-AF foveal con algún punto de hipoautofluorescencia (hipo-AF) (por el grumo del EPR asociado).
- OCT: en la OCT se aprecia un material viteliforme hiperreflectivo subretiniano. El EPR está engrosado y, característicamente, hay un espacio hiporreflectivo entre el EPR y el material viteliforme.
- La coroides suele estar engrosada.

Distrofia en patrón multifocal simulando *fundus flavimaculatus*

Este patrón se debe normalmente a la mutación del gen *RDS (PRPH2)*, y se caracteriza por la presencia de múltiples depósitos pisciformes o *flecks* que se localizan en el polo posterior y/o la periferia media (figs. 5 y 6). Pueden asociar cambios de tipo viteliforme a nivel foveal y se diferencian de la enfermedad de Stargardt por:

- No suele haber respeto peripapilar.
- Ausencia de áreas extensas de atrofia macular.

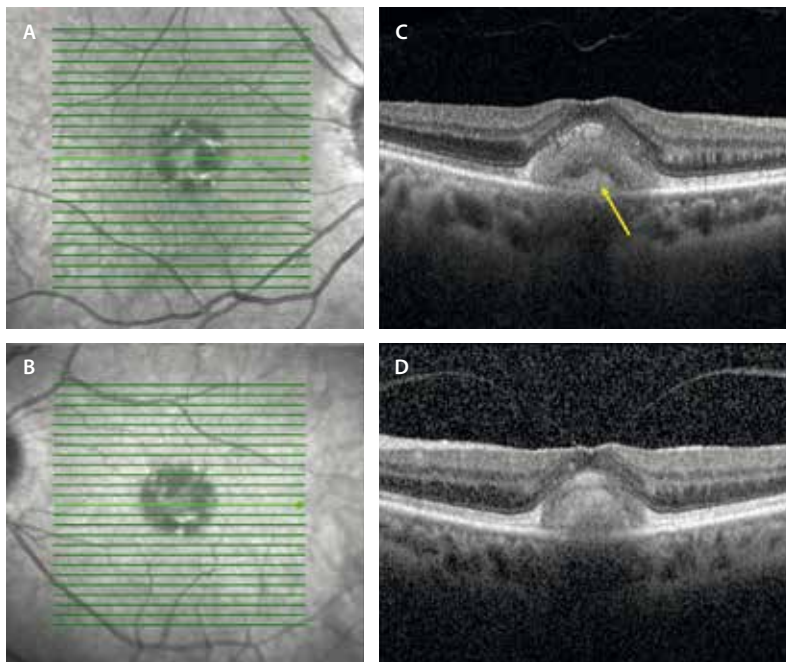


Figura 4. Distrofia macular viteliforme del adulto. A y B) Imagen cercana a la infrarroja donde se aprecia una lesión foveal hiporreflectiva con cambios hiperreflectivos focales. Es una lesión bilateral y simétrica, en ausencia de drusas. C y D) La tomografía de coherencia óptica muestra un depósito hiperreflectivo subretiniano foveal que presenta un cambio pigmentario focal (flecha amarilla) separado por un espacio hiporreflectivo típico.

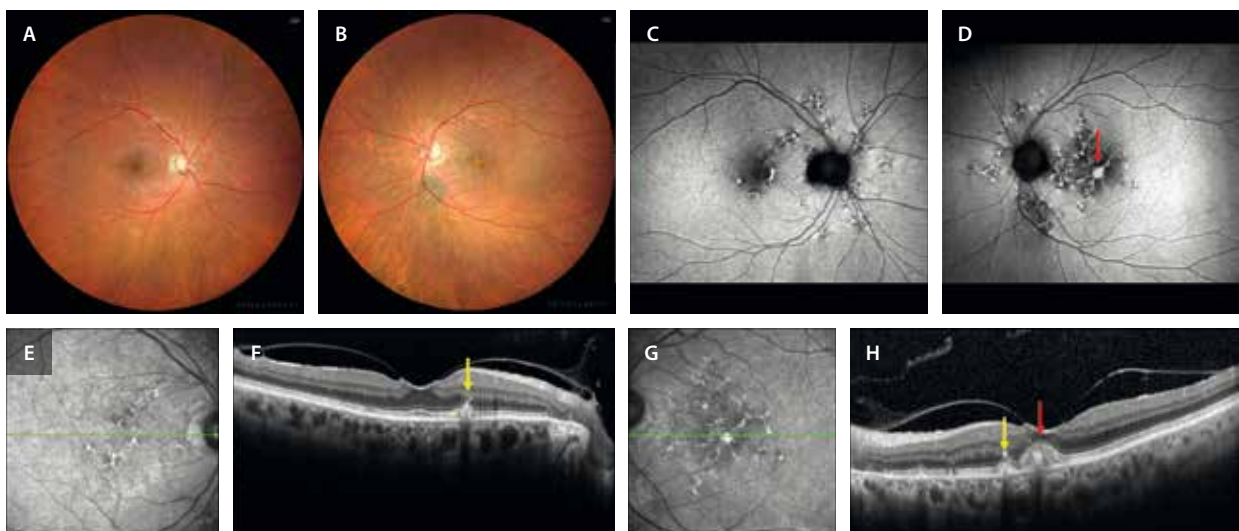


Figura 5. Distrofia en patrón multifocal. A y B) Las retinografías muestran múltiples zonas de cambios en el epitelio pigmentario de la retina en el polo posterior y a nivel peripapilar. C y D) La autofluorescencia evidencia mejor esas lesiones pisciformes multifocales con cambios hipoautofluorescentes e hiperautofluorescentes. Destaca en el ojo izquierdo la presencia de un depósito hiperautofluorescente (flecha roja). E) Imagen cercana a la infrarroja que destaca también los cambios en el epitelio pigmentario de la retina. F) En la tomografía de coherencia óptica se observan como depósitos triangulares (tipo *fleck*) en el epitelio pigmentario de la retina-capa de elipsoides, pudiendo sobrepasar la membrana limitante externa (flecha amarilla). G y H) Imagen cercana a la infrarroja y tomografía de coherencia óptica en el ojo izquierdo que muestran el mismo tipo de lesiones (flecha amarilla), pero añaden la presencia de un depósito viteliforme hiperreflectivo (flecha roja) a nivel foveal.

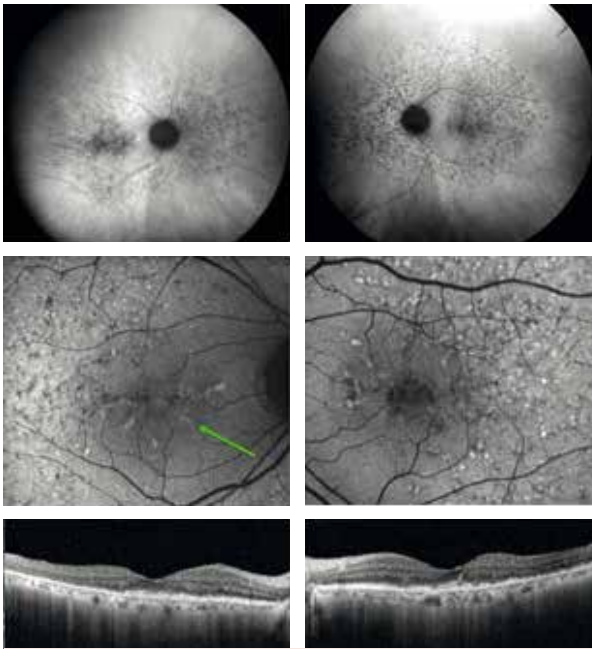


Figura 6. Distrofia en patrón multifocal simulando un *fundus flavimaculatus*. Portadora de la variante patogénica *PRPH2* c.52C>T. Caso similar al de la figura 5, pero con mayor extensión de las lesiones, estando presentes en todo el polo posterior y la periferia media. Destaca la alteración en las capas externas, con múltiples lesiones drusenoides, pero sin atrofia manifiesta, tal y como se aprecia en las imágenes de la autofluorescencia (a diferencia de la enfermedad de Stargardt). Destaca el patrón en «alas de mariposa» en la imagen de la autofluorescencia del ojo derecho (flecha verde).

- No presentan «silencio coroideo» en la angiografía con fluoresceína (AGF).
- Presentan una mejor función (AV) y una evolución menos tórpida, salvo que se compliquen con una MNV.

Formas sindrómicas: distrofia miotónica de Steinert

La distrofia miotónica de Steinert es una enfermedad muscular que se caracteriza por asociar miotonía, atrofia muscular, cataratas, calvicie, senilidad prematura y, en el

20-25 % de los casos, evidencia una distrofia en patrón con disminución de visión leve^{5,6}.

Enfermedad de Stargardt

La enfermedad de Stargardt es la distrofia macular más frecuente y la segunda enfermedad hereditaria de la retina más común.

Se caracteriza por el acúmulo prematuro de lipofuscina en el EPR, que conlleva una atrofia precoz en estos pacientes.

La genética es muy heterogénea, existiendo^{1,7,8}:

- Formas recesivas: mutación del gen *ABCA4* (*STGD1*).
- Formas dominantes: *ELOVL4* (*STGD3*), *PROM1* (*STGD4*).

Fenotipo Stargardt tipo 1 (STGD1) de las retinopatías relacionadas con *ABCA4*

Se trata del fenotipo de enfermedad de Stargardt más frecuente, cuya prevalencia es de 1/10 000 personas. Corresponde a la forma recesiva de Stargardt, consecuencia de la mutación del gen *ABCA4*^{1,7,8}.

El *ABCA4* es un gen muy polimórfico —se conocen más de 1200 variantes—, implicado, por tanto, en muchas patologías (tabla 2 y fig. 7), y con una frecuencia poblacional de alelos *ABCA4* potencialmente patogénicos de 1:20⁹.

Tabla 2. Retinopatías relacionadas con el gen *ABCA4**

- Distrofia de conos-maculopatía en «ojo de buey» (sin restricción de edad)
- Enfermedad de Stargardt de inicio tardío (inicio ≥ 45 años)
- Enfermedad de Stargardt clásica (inicio < 45 años)
- *Fundus flavimaculatus* (a partir de la segunda o tercera década de la vida)
- Distrofia de conos-bastones (inicio < 45 años, media de inicio 13 ± 8 años)

*Ordenadas de mayor a menor frecuencia.

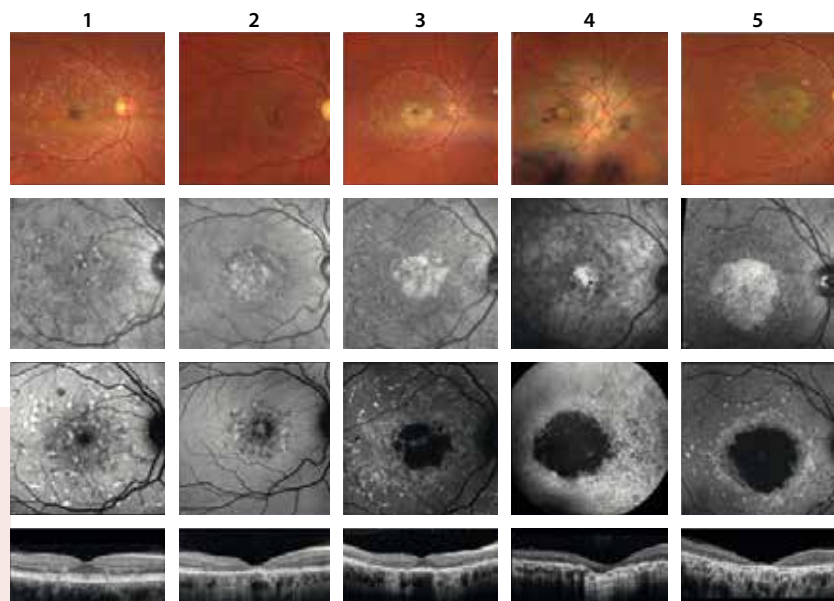


Figura 7. Variabilidad fenotípica en retinopatías relacionadas con *ABCA4*. Columna 1: *fundus flavimaculatus*. Columna 2: maculopatía en «ojo de buey». Columna 3: enfermedad de Stargardt de inicio tardío. Columna 4: distrofia de conos-bastones. Columna 5: enfermedad de Stargardt clásica.

Además, existen muchas variantes de *ABCA4* con penetrancia desconocida, lo que complica las pruebas y el asesoramiento genéticos de los pacientes⁹.

En cuanto al síntoma guía, sería la pérdida de visión central (con o sin pérdida visual periférica). Sin embargo, es frecuente que se acompañe de fotofobia, discromatopsia, escotomas paracentrales y alteración de la adaptación a la oscuridad en formas avanzadas^{1,7,8}.

La edad de aparición es variable, habiendo dos formas en función de esta; una de aparición precoz (*early onset Stargardt*), con un pico de aparición en la infancia y otro hacia los 30 años, y otra forma tardía (*late onset Stargardt*). Las diferencias entre ambas formas se resumen en la tabla 3^{1,7,8}.

En cuanto a los hallazgos clínicos, hay tres signos que obligan a pensar en retinopatía *ABCA4*, y en concreto en STGD1^{1,7,8}:

• **Afectación macular-atrofia:**

- En la retinografía es frecuente una coloración en «bronce batido» por el aumento de lipofuscina, que es el responsable de la imagen de silencio coroideo o *dark choroid*, ofreciendo un fondo de ojo oscuro durante la AGF por el bloqueo de la circulación coroidea.

Tabla 3. Subtipos de STGD1 en función de la edad de aparición

Aparición precoz (< 45 años)	Aparición tardía (≥ 45 años)
<ul style="list-style-type: none"> • Genotipo <i>ABCA4</i> severo • Sensibilidad de conos foveales alterada <ul style="list-style-type: none"> – Mayor atrofia foveal – Peor agudeza visual • Cambios foveales 	<ul style="list-style-type: none"> • Genotipo <i>ABCA4</i> leve • Preservan sensibilidad de conos foveales <ul style="list-style-type: none"> – Menor atrofia foveal – Mejor agudeza visual • Cambios extrafoveales

- Uno de los signos más precoces de afectación macular se visualiza en la OCT: el engrosamiento difuso de la membrana limitante externa (MLE) (fig. 8E y 8F). Este signo continúa con la atenuación perifoveal de la capa de los elipsoides (EZ) y el adelgazamiento de la capa nuclear externa.
 - Hay casos en los que solo hay afectación macular en forma de «platillo volante» u «ojo de buey», donde estos signos son muy evidentes, con un cierto respeto foveal. No asocian *flecks* o presentan muy pocos. Es una forma atípica limitada al polo posterior. Es importante el diagnóstico diferencial con

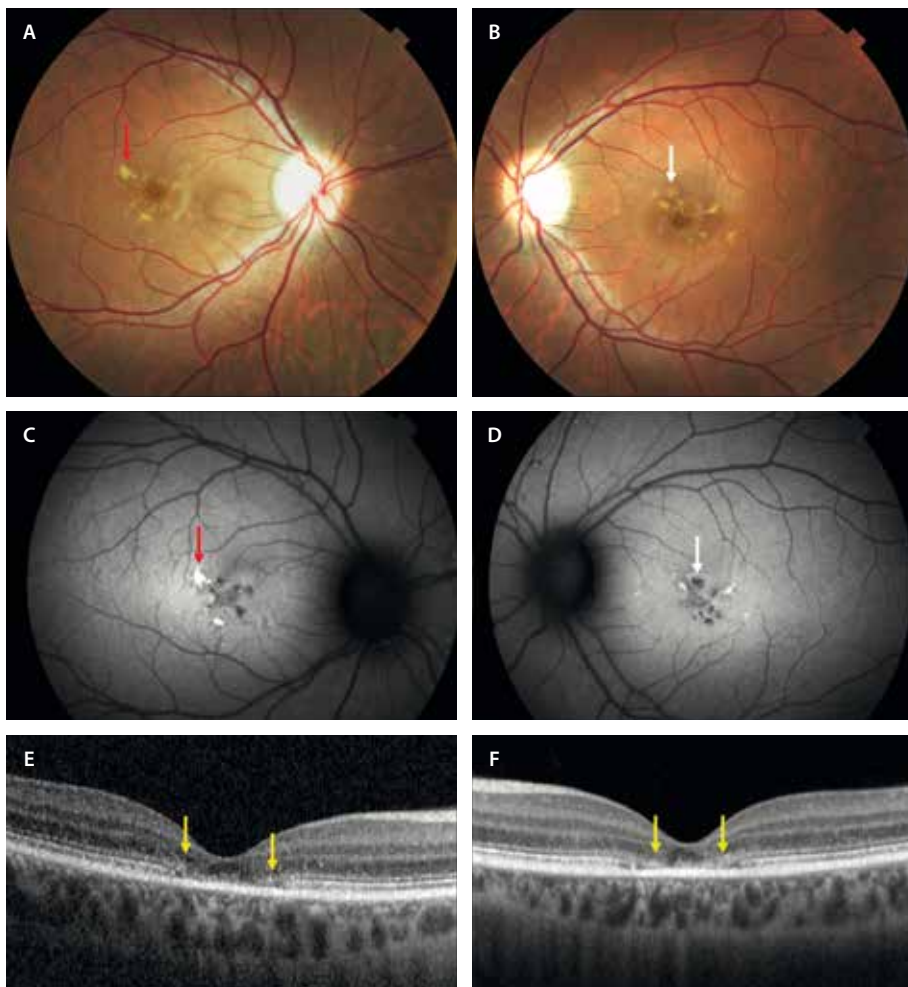


Figura 8. Enfermedad de Stargardt de comienzo precoz. A y B) Las retinografías muestran lesiones pisciformes granulares amarillentas (flecha roja) y marrónáceas (flecha blanca) perifoveales. La fovea muestra una coloración atrófica. C y D) La autofluorescencia permite ver los *flecks* recientes hiperautofluorescentes (flecha roja) y los más antiguos hipoaufluorescentes (flecha blanca). E y F) La tomografía de coherencia óptica permite observar el engrosamiento de la membrana limitante externa (signo precoz, flechas amarillas), así como el adelgazamiento de la capa de los elipsoides perifoveal, conservando aun epitelio pigmentario de la retina y dando una imagen de «platillo volante».

la distrofia de conos y con la retinopatía por cloroquina.

- Finalmente, la atrofia progresa al EPR y avanza hacia la coriocapilar (CC), hasta llegar a verse esclera en estadios avanzados (fig. 9F). Esto se puede reflejar en la OCT-A. Las imágenes *en face* de la OCT-A permiten observar los grandes vasos con gran facilidad, dada la atrofia significativa que presentan el EPR y la CC en fases avanzadas (cosa que no sucede en la degeneración macular asociada a la edad [DMAE]).

- **Flecks:**

- Amarillentos o más marronáceos en función del tiempo de evolución (fig. 8A y 8B).
- Alargados y contactando entre ellos de manera angular, de modo que adquieren un aspecto «pisciforme».
- Se pueden localizar en el polo posterior, las periarquadas vasculares y en la periferia media/ecuador.
- En cuanto a la AF, los *flecks* son inicialmente hiper-AF, volviéndose hipo-AF a medida que avanza la enfermedad (figs. 8C y 8D, y 9C y 9D). Ganan pigmento (observándose más marronáceos) y evolucionan hacia atrofia o fibrosis.
- En cuanto a la OCT, son depósitos triangulares hiperreflectivos que pueden o no pasar la MLE.

- **Preservación peripapilar:** es muy característica, aunque no patognomónica (figs. 8C y 8D, y 9C y 9D).

- Otros signos típicos son^{1,7,8}:

- Es frecuente encontrar parches de hiperplasia del EPR, sobre todo en la periferia ecuatorial de estos pacientes.
- Puntos hiperreflectivos refráctiles (cristales), normalmente en el polo posterior, y en fases avanzadas.

Quizás, una de las pruebas más útiles para valorar esta patología es la AF, ya que no solo supone un mapa perfecto que determina extensión, sino que tiene valor pronóstico. Existen tres grados o tipos en función de la localización de la atrofia y de los *flecks* (fig. 10)¹⁰:

- Tipo 1: hipo-AF localizada en la fóvea + AF homogénea en el fondo de ojo + *flecks* en el polo posterior.
- Tipo 2: hipo-AF localizada en la mácula + AF granular heterogénea + *flecks* que sobrepasan las arcadas vasculares.
- Tipo 3: múltiples áreas hipo-AF en el polo posterior y periferia + AF granular heterogénea + *flecks* que sobrepasan las arcadas vasculares.

En esta entidad, la electrofisiología puede ofrecer información adicional, sobre todo descartando formas conosbastones¹¹:

- Test de colores (Farnsworth): puede haber alteración del eje rojo-verde.
- Electrooculograma: suele ser normal.

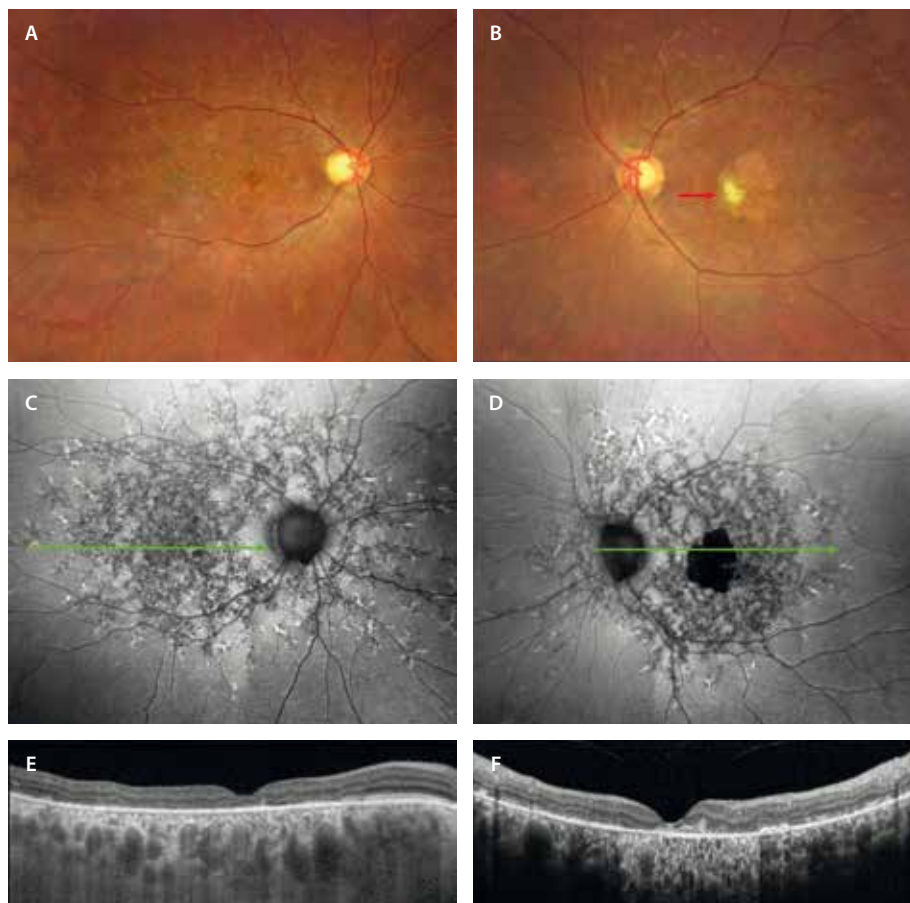


Figura 9. Enfermedad de Starardt. Mujer de 60 años con mutación del gen *ABCA4* y fenotipo *STGD1*. La visión en el ojo derecho es de 0,15 y en el ojo izquierdo de 0,05. **A y B)** En las retinografías destacan múltiples alteraciones pigmentarias amarillentas-marronáceas en el polo posterior y la periferia media. En el ojo izquierdo (**B**) se aprecia un área de atrofia geográfica foveal con fibrosis subretiniana (flecha roja) parafoveal. **C y D)** La autofluorescencia pone de manifiesto múltiples *flecks* en el polo posterior (predominio de hipoautofluorescentes) y periferia media (hiperautofluorescentes), así como una hipoautofluorescencia foveal en la zona de atrofia del ojo izquierdo. **E)** En la tomografía de coherencia óptica del ojo derecho se aprecia un adelgazamiento de las capas externas, conservando el epitelio pigmentario de la retina y con poca hipertransmisión. **F)** En el ojo izquierdo se aprecia una atrofia de todas las capas retinianas a nivel foveal, con signos de fibrosis subretiniana hiperreflectiva e hipertransmisión.

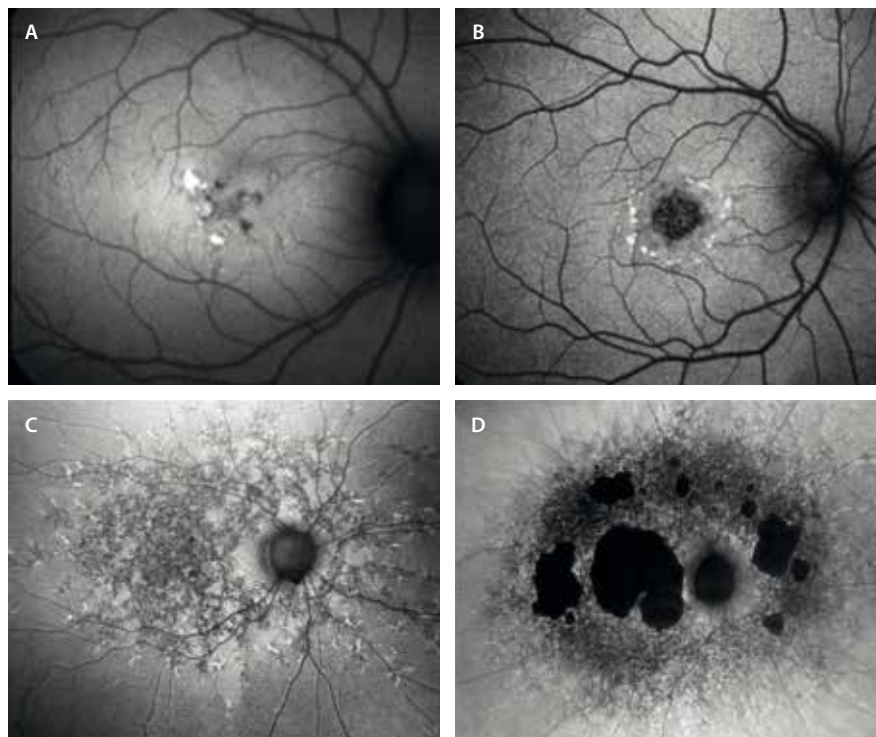


Figura 10. Subtipos de STGD1 en función de la autofluorescencia. **A y B)** Corresponden a subtipos 1. Hipoautofluorescencia foveal y *flecks* en el polo posterior. **C)** Corresponde al subtipo 2. Hipoautofluorescencia a nivel macular, con autofluorescencia granular heterogénea y *flecks* que sobrepasan las arcadas vasculares. **D)** Corresponde al subtipo 3. Hipoautofluorescencia a nivel macular y periferia, con autofluorescencia granular difusa y *flecks* que sobrepasan las arcadas vasculares.

- ERG patrón y electroretinograma multifocal: alterados a nivel central.
- ERG-ff: inicialmente se observan respuestas fotópicas y escotópicas normales. A medida que la enfermedad avanza, comienza a alterarse la respuesta conos-bastones.

Hay varios **parámetros que pueden estimar la progresión de la enfermedad:**

- Según la edad de inicio de la enfermedad, las formas tempranas son las de peor pronóstico, con más facilidad para progresar.
- En función del ERG, las formas severas tienen alterada la función conos-bastones de manera significativa.
- En función de la AF:
 - Si no hay *flecks*, es rara la progresión.
 - Si hay *flecks* dentro de las arcadas, normalmente la progresión es lenta.
 - Si hay *flecks* fuera de las arcadas, la progresión es mayor: los tipos 2 y 3 tienen peor pronóstico.

Otras distrofias maculares que afectan al epitelio pigmentario de la retina

Drusas dominantes, *malattia leventinese* o distrofia retiniana de Doyme (*EFEMP1*)

Las drusas dominantes, también llamadas distrofia retiniana en panal de Doyme en honor al primero en describirlas, fueron observadas en pacientes que vivían en el valle de Leventine, en la región de Ticino (sur de Suiza). Por este motivo precisamente también reciben el nombre de *malattia leventinese*¹².

Los síntomas se inician a los 30-40 años con discromatopsia, metamorfopsia y escotoma relativo, y a los 40-50 años comienzan con pérdida de AV central.

Sin embargo, los hallazgos en el fondo de ojo se manifiestan mucho antes, pudiendo verse ya a los 10-15 años de edad¹².

Se trata de una patología que se debe a la mutación del gen *EFEMP1*, que se hereda de manera AD, siendo fundamental valorar el fondo de ojo de familiares¹².

En cuanto a las características de la imagen multimodal, destacan¹²:

- Retinografía: se observan unos cambios drusenoides amarillentos. Los principales hallazgos son:
 - Fase inicial: en forma de moteado o puntiforme.
 - Fase final (fig. 11A y 11B): aumentan de tamaño o confluyen, adquiriendo en los márgenes una distribución radial con un crecimiento centrífugo.
 - Es típico que estos depósitos se observen en el polo posterior, pero también a nivel peripapilar (fig. 11A y 11B). No se suelen localizar más allá de las arcadas vasculares.
- OCT:
 - Fase inicial: se aprecian como pequeñas elevaciones cupuliformes.
 - Fase avanzada (fig. 11E y 11F): se observa engrosamiento de los depósitos basales laminares difuso hiperreflectivo, con cambios focales sobre las capas externas.

Degeneración retiniana de inicio tardío

La degeneración retiniana de inicio tardío o *late onset retinal degeneration* (LORD) es una enfermedad secundaria a la

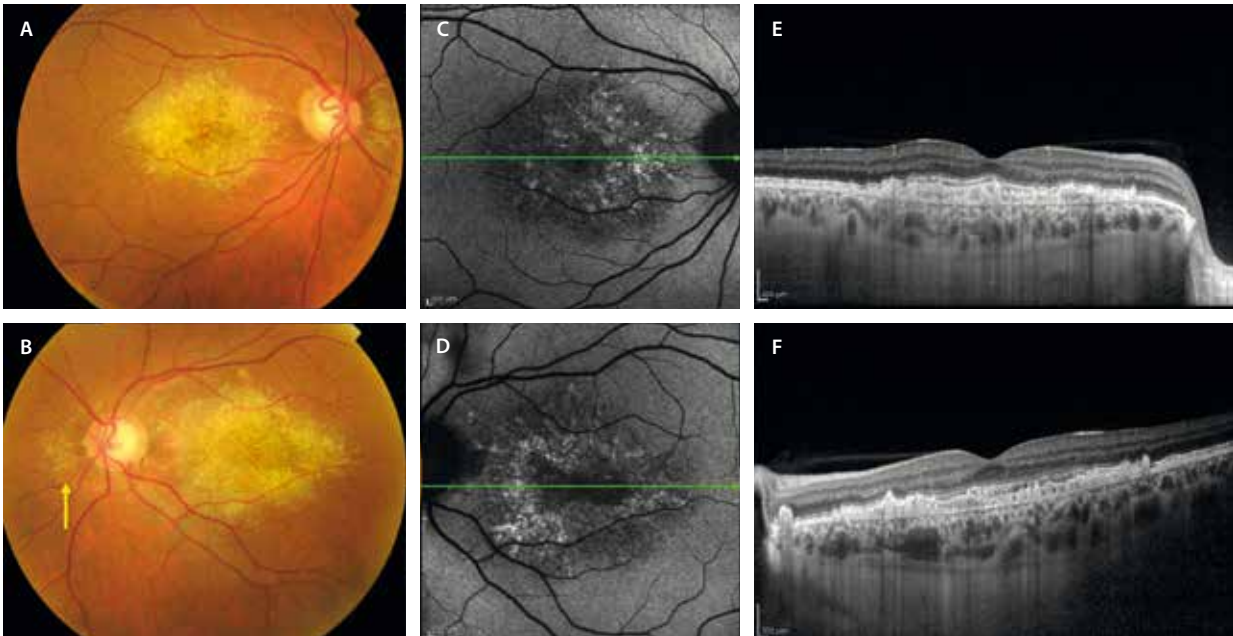


Figura 11. Drusas dominantes o *malattia leventinese*. A y B) La retinografía muestra unos depósitos drusenoides amarillentos de aparición precoz. Se distribuyen de manera radial desde la mácula y aparecen a nivel peripapilar nasal (flecha amarilla). C y D) La autofluorescencia demuestra la simetría de los depósitos con cambios hipofluorescentes e hiperfluorescentes. E y F) La tomografía de coherencia óptica muestra un engrosamiento difuso muy llamativo de los depósitos basales laminares (entre el epitelio pigmentario de la retina y la membrana de Bruch).

Imagen cortesía del Dr. L. A. Yannuzzi, Nueva York.

mutación del gen *CIQTNF5*, el cual se expresa fuertemente a nivel del EPR, afectando al EPR, la coroides y también a los fotorreceptores, en concreto a los bastones. La herencia es AD.

Esta degeneración retiniana tardía suele comenzar en pacientes de edad avanzada (normalmente mayores de 60 años) con ceguera nocturna y adaptación lenta a la oscuridad, lo que obliga a descartar una hipovitaminosis A y patrones paraneoplásicos como la retinopatía asociada a cáncer¹³.

Una característica en la exploración del segmento anterior es la presencia de una elongación de los procesos

zonulares bajo midriasis, que puede estar presente antes de los cambios retinianos¹⁴.

En el fondo de ojo se observa¹³:

- Inicialmente aparecen depósitos drusenoides amarillentos.
- A medida que avanza la enfermedad, aparecen áreas de atrofia coriorretiniana parcheada y multifocal a nivel del polo posterior, pero característicamente también en la periferia media y extrema.

Debido a este patrón de atrofia típico, es muy útil la AF para valorar y seguir a estos pacientes (fig. 12).

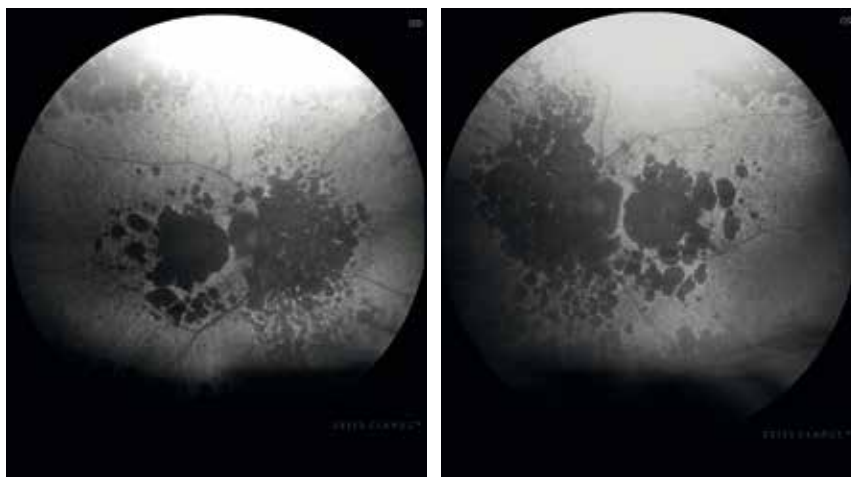


Figura 12. *Late onset rod-cone dystrophy* (LORD). La autofluorescencia demuestra la típica imagen de áreas de atrofia parcheadas hipofluorescentes en el polo posterior, periferia media y extrema.

Distrofia macular anular concéntrica benigna

Se trata de un trastorno hereditario AD muy infrecuente debido a la mutación del gen *IMPG1* en el cromosoma 6¹⁵.

Los pacientes inicialmente son asintomáticos, pudiendo aparecer pérdida de visión y un escotoma central con el paso del tiempo.

En cuanto a las características de imagen, destacan¹⁵:

- La retinografía a color muestra cambios puntiformes amarillento-grisáceos (fig. 13A y 13B), que se acompañan de una atrofia progresiva en forma de hipopigmentación alrededor de la fovea, dando una imagen de maculopatía en ojo de buey.
- En la AGF, estos cambios ofrecen una hiperfluorescencia perifoveal anular desde fases precoces (fig. 13E y 13F).
- En la OCT se aprecia el adelgazamiento de la MLE, la EZ y la zona de interdigitación del EPR a nivel perifoveal, respetando la fovea (fig. 13G).
- La AF permite ver esa imagen en anillo hiper-AF en las zonas de adelgazamiento de las capas externas (fig. 13C y 13D).

En cuanto a las pruebas electrofisiológicas, suelen ser normales en formas iniciales¹⁵. Sin embargo, a medida que pasa el tiempo, podría observarse una afectación leve moderada de bastones en el ERG-ff. Esto se debe a la posibilidad de acabar desarrollando un patrón similar al de retinitis pigmentosa con palidez papilar, estrechamiento arteriolar, incluso espículas periféricas. Por ello, inicialmente se describió como una patología benigna, aunque puede no serlo tanto¹⁵.

Distrofia macular de Carolina del Norte (*MCDR1* y *MCDR3*)

Se trata de una distrofia rara, descrita por primera vez en una familia de Carolina del Norte. Es una enfermedad AD, de penetrancia completa y no progresiva.

Hasta un tercio de los pacientes son asintomáticos, y existen diferentes grados de afectación (fig. 14)¹⁶:

- Grado 1: pequeños depósitos drusenoides amarillentos a nivel macular (entrando dentro del diferencial de drusas de aparición precoz).
- Grado 2: depósitos confluentes que asocian material viteliforme.

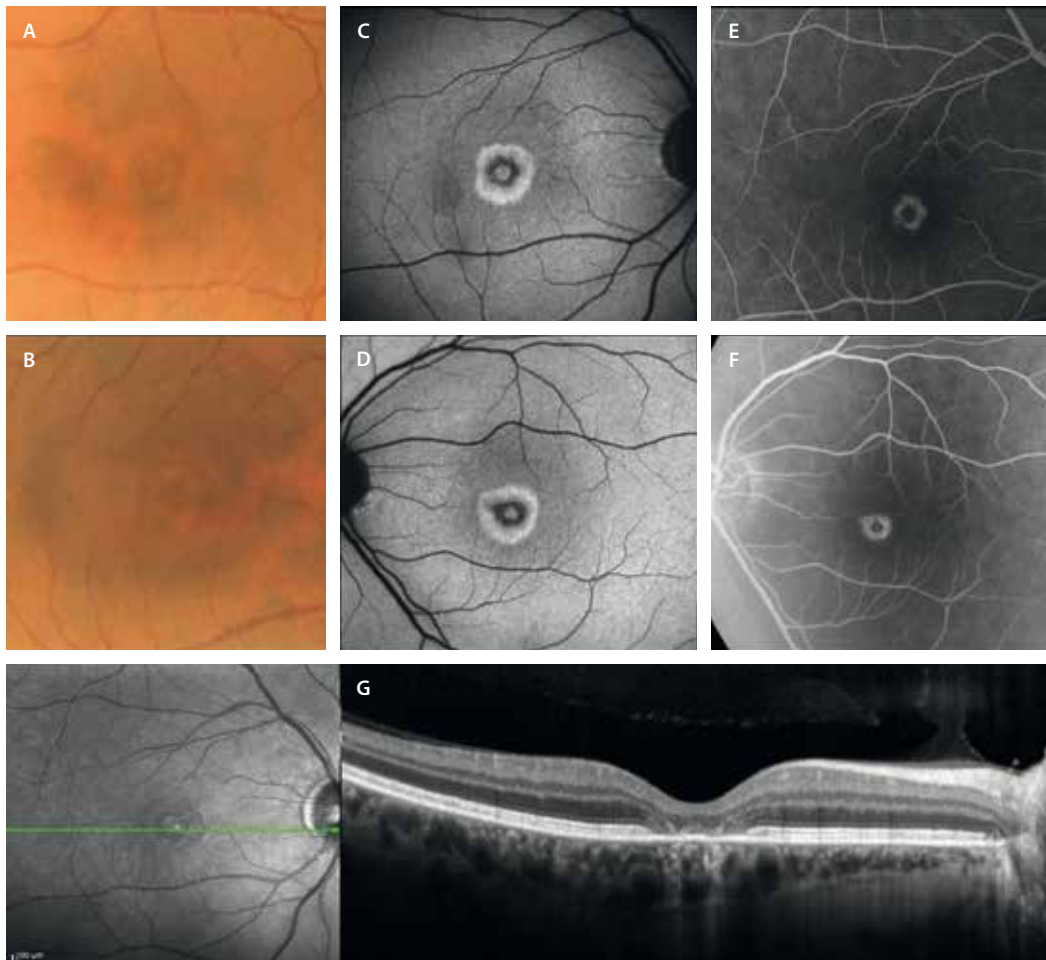


Figura 13. Distrofia areolar central benigna. A y B) La retinografía muestra un sutil halo de hipopigmentación perifoveal. C y D) La autofluorescencia permite ver ese patrón en «ojo de buey» anular por la hiperautofluorescencia perifoveal, que se verá hiperfluorescente en la angiografía con fluoresceína (E y F). G) Estos hallazgos se deben al adelgazamiento de las capas externas que existe a nivel perifoveal, con cierto respeto foveal, tal y como se observa en la tomografía de coherencia óptica.

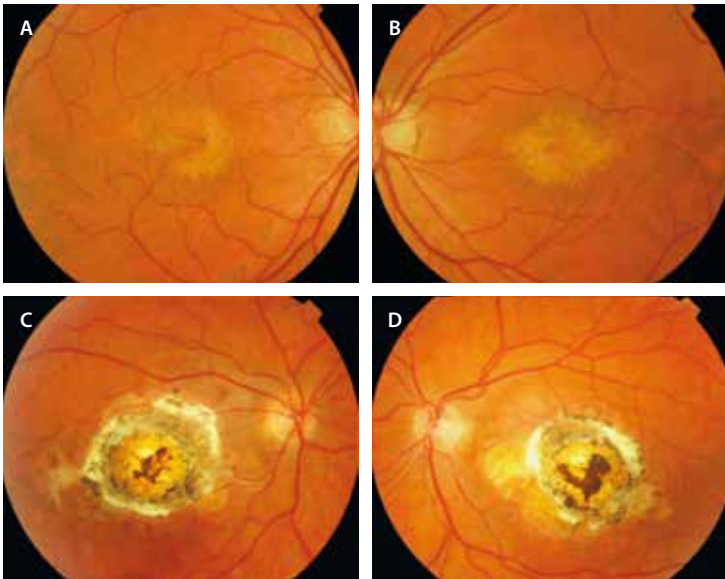


Figura 14. Distrofia de Carolina del Norte. **A y B)** Grado 1: se aprecian múltiples depósitos amarillentos de menos de 50 μm en el polo posterior. **C y D)** Grado 3: se observan grandes cicatrices coriorretinianas a nivel central¹⁶.

Reproducida con la autorización de Springer: Michaelides M, Moore A. North Carolina Macular Dystrophy and North Carolina Macular Dystrophy-Like Disorders. En: Macular Dystrophies. Cham: Springer International Publishing; 2016. p. 53-8.

- Grado 3: lesiones coriorretinianas fibróticas con atrofia. Suelen ser secundarias a la complicación con una MNV. Estos pacientes sí presentan pérdidas de AV severas.

Distrofias mitocondriales

Con respecto a las distrofias mitocondriales, existen fundamentalmente dos enfermedades¹⁷:

- MIDD: diabetes de herencia materna y sordera (la más frecuente).
- MELAS: encefalopatía mitocondrial, acidosis láctica y episodios similares a ictus.

La herencia de estas enfermedades es mitocondrial o de herencia materna, luego todos los hijos de una madre con la mutación serán enfermos. Hay que recordar que todas las mitocondrias de cualquier persona provienen del óvulo materno.

Las principales características de la imagen multimodal debidas a la disfunción del EPR y los fotorreceptores son¹⁷:

- Retinografía: se aprecia una imagen en patrón bilateral simétrica con cambios en el EPR, sobre todo en el polo posterior (fig. 15A y 15B). Dos características típicas de estas patologías mitocondriales son: el respeto foveal y la afectación peripapilar.

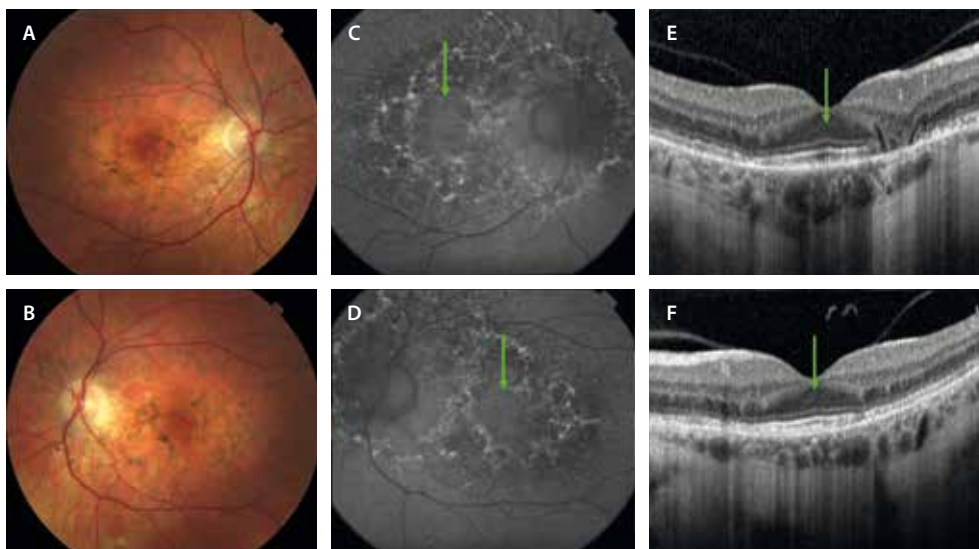


Figura 15. Distrofia mitocondrial. Paciente con diabetes de herencia materna y sordera (MIDD). **A y B)** Las retinografías muestran una imagen de patrón con cambios pigmentarios distribuidos en el polo posterior y a nivel peripapilar. **C y D)** La autofluorescencia permite ver estos cambios pigmentarios como áreas hipoautofluorescentes e hiperautofluorescentes. Es característico el respeto foveal (flecha verde). **E y F)** La tomografía de coherencia óptica muestra el respeto foveal (flecha verde), así como las áreas de degeneración como zonas con cambios granulares en las capas externas perifoveales, que alternan áreas de atrofia marcada de las capas externas y el epitelio pigmentario de la retina con bordes abruptos e hipertransmisión.

Imagen cortesía de K. B. Freund, Nueva York.

- AF: ratifica el patrón característico de estas patologías con un respeto foveal típico y cambios granulares hipo-AF e hiper-AF en el polo posterior y peripapilares (fig. 15C y 15D).
- OCT: permite valorar las zonas de degeneración como áreas de degeneración granular de las capas externas, que se intercalan con zonas de atrofia de las capas externas y el EPR con bordes abruptos e hipertransmisión (fig. 15E y 15F). Además, permite observar el respeto foveal ya mencionado. Son típicas las tubulaciones de la retina externa por la intensa degeneración en la zona afectada.

Distrofias coroideas

Distrofia coroidea areolar central

La distrofia coroidea areolar central es otro de los fenotipos relacionados con la mutación del gen *PRPH2*¹⁸.

Estos pacientes comienzan con pérdida de AV, generalmente alrededor de la quinta década de la vida.

Se han descrito cuatro grados de enfermedad, que varía en función del grado y localización de la atrofia¹⁸:

- Grado 1 (fig. 16A y 16B): hipopigmentación perifoveal sectorial, que se ve hiper-AF en la AF.
- Grado 2 (fig. 16C y 16D): hipopigmentación perifoveal en el polo posterior. Esta zona de hipopigmentación muestra un granulado hiper-AF en la AF.
- Grado 3 (fig. 16E y 16F): aparecen una o varias placas de atrofia ovoideas en el seno de la hipopigmentación, pero sin compromiso foveal. La AF determina la presencia de una o varias áreas hipo-AF de atrofia sin compromiso foveal.
- Grado 4 (fig. 16G-I): aparece una gran placa de atrofia por confluencia de las otras que ocupa el polo posterior y compromete a la fovea. Esta placa es hipo-AF y característicamente tiene una banda hiper-AF granular alrededor.

Es una patología que se ha confundido con DMAE atrófica en muchas ocasiones. Las principales diferencias con la DMAE atrófica incluyen¹⁸:

- Inicio precoz de la pérdida de visión en la distrofia coroidea areolar central (< 55-60 años).
- Historia familiar positiva en algunos casos.
- Ausencia de drusas blandas típicas de la DMAE.
- La distrofia coroidea areolar central se limita al polo posterior, con cambios más marcados en la OCT y en la AF que en la DMAE atrófica.

Coroideremia

La coroideremia es una distrofia debida a la mutación del gen *CHM*, secundaria a la cual existe una alteración de la proteína Rab geranil transferasa, que se localiza en el EPR, esencial para el tráfico intracelular de vesículas, lo que conlleva el deterioro de la fagocitosis de los segmentos externos de los fotorreceptores. Presenta una herencia recesiva ligada al cromosoma X, siendo los hijos varones enfermos y las mujeres portadoras^{1,19}.

Son pacientes que debutan en la primera o segunda década de vida con síntomas similares a una retinosis pigmentaria (RP), como nictalopía y reducción concéntrica del campo visual, llegando a comprometerse el campo central en fases avanzadas. La visión central generalmente se conserva hasta la década de los 50^{1,19}.

En esta patología, se observa una pérdida progresiva de la pigmentación del fondo de ojo de manera centripeta desde la periferia hacia el polo posterior^{1,19}:

- En formas iniciales (fig. 16) existen cambios granulares de pigmento en la periferia media, adquiriendo una forma radiada que pudiera recordar a las espículas óseas típicas de la RP.
- En casos avanzados (fig. 17) hay una pérdida completa del EPR y la CC, conservando el polo posterior hasta formas muy avanzadas, el cual adquiere aspecto de estrella. En estos casos, la OCT, así como la imagen *en face* de la OCT-A, ofrecen imágenes muy características.

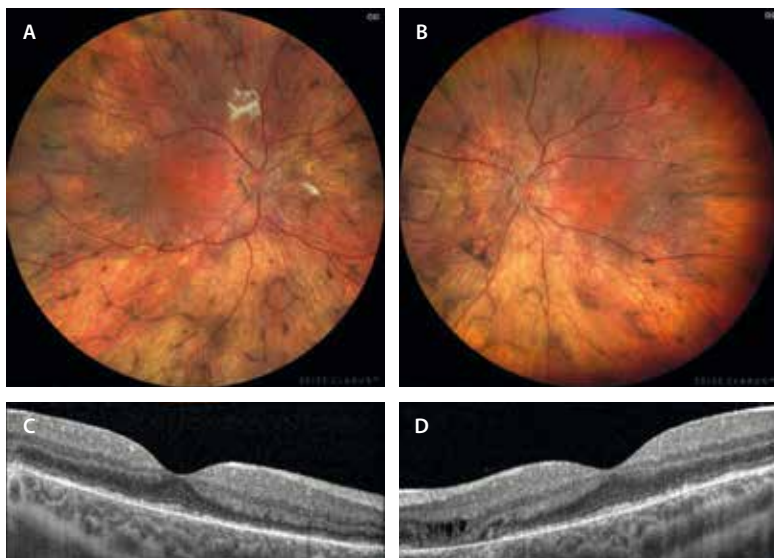


Figura 16. Coroideremia en un varón de 15 años. A y B) La retinografía revela una progresiva reducción de la pigmentación retiniana junto con acúmulos pigmentarios que podrían recordar a espículas óseas; sin embargo, el cuadro no corresponde a una retinosis pigmentaria clásica, ya que no se cumplen los criterios diagnósticos fundamentales: los vasos retinianos mantienen un calibre normal y el nervio óptico presenta un color y contorno preservados, sin palidez. C y D) En la tomografía de coherencia óptica se observa una atenuación de las capas externas de la retina, incluida la zona de interdigitación del epitelio pigmentario de la retina.

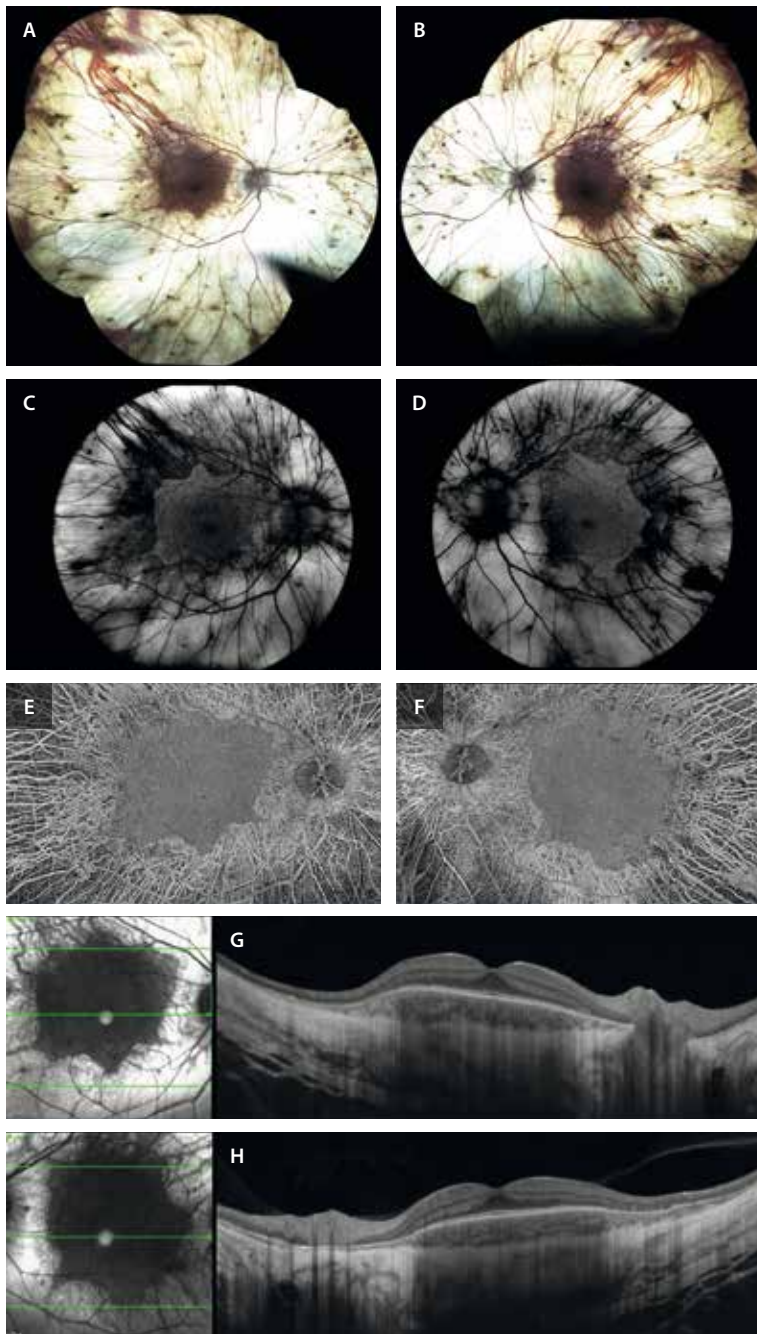


Figura 17. Coroideremia avanzada en un varón de 55 años. **A y B)** La retinografía muestra una ausencia completa de epitelio pigmentario de la retina y de coriocapilar de forma generalizada, exceptuando el polo posterior. **C y D)** La autofluorescencia muestra de nuevo la preservación del polo posterior, con una cierta hiperautofluorescencia relativa periférica por parte de la esclera. **E y F)** La imagen *en face* de la angiografía por tomografía de coherencia óptica muestra la preservación del polo posterior con la visualización de los grandes vasos coroideos en la zona atrófica. **G y H)** La tomografía de coherencia óptica muestra que la estructura retiniana en la zona preservada es completamente normal, con una retina interna y unas capas externas y epitelio pigmentario de la retina normales. En la zona atrófica, las capas externas, el epitelio pigmentario de la retina y la coriocapilar están ausentes, con una marcada hipertransmisión con visualización de la esclera. Imagen cortesía de K. B. Freund, Nueva York.

- Es típico el patrón granular macular.
- En la coroideremia, la retina interna es normal y hay una ausencia de palidez papilar y de estrechamiento arteriolar, hallazgos que la diferencian de la RP.

En los casos de las mujeres portadoras, las manifestaciones en el fondo de ojo pueden ser desde leves a graves, de modo que en ocasiones son indistinguibles de un varón enfermo. Normalmente, aparecen cambios pigmentarios o placas parcheadas de atrofia del EPR y CC en la periferia media retiniana (fig. 18)^{1,19}.

Atrofia girata

La atrofia girata es una enfermedad muy infrecuente de herencia autosómica recesiva (AR), que ocurre por una actividad deficiente de la enzima ornitina transferasa, la

cual interviene en el metabolismo de la arginina. Como resultado, se produce un aumento de la ornitina en suero^{1,20}:

- Los pacientes se quejan de nictalopía en la primera década de vida, seguida de una reducción del campo visual periférico y pérdida de AV. Al igual que la coroideremia, presentan, por tanto, unos síntomas indistinguibles de los de la RP.
- En la exploración de fondo de ojo destaca la presencia de parches circulares de atrofia coroidea, que tienden a confluir en la periferia. Sin embargo, se separan por bordes finos de retina sana con pigmento, ofreciendo un característico patrón festoneado (fig. 19).
- La electrofisiología es similar a la de la RP.
- El diagnóstico lo confirma la presencia de ornitina elevada en suero y orina.

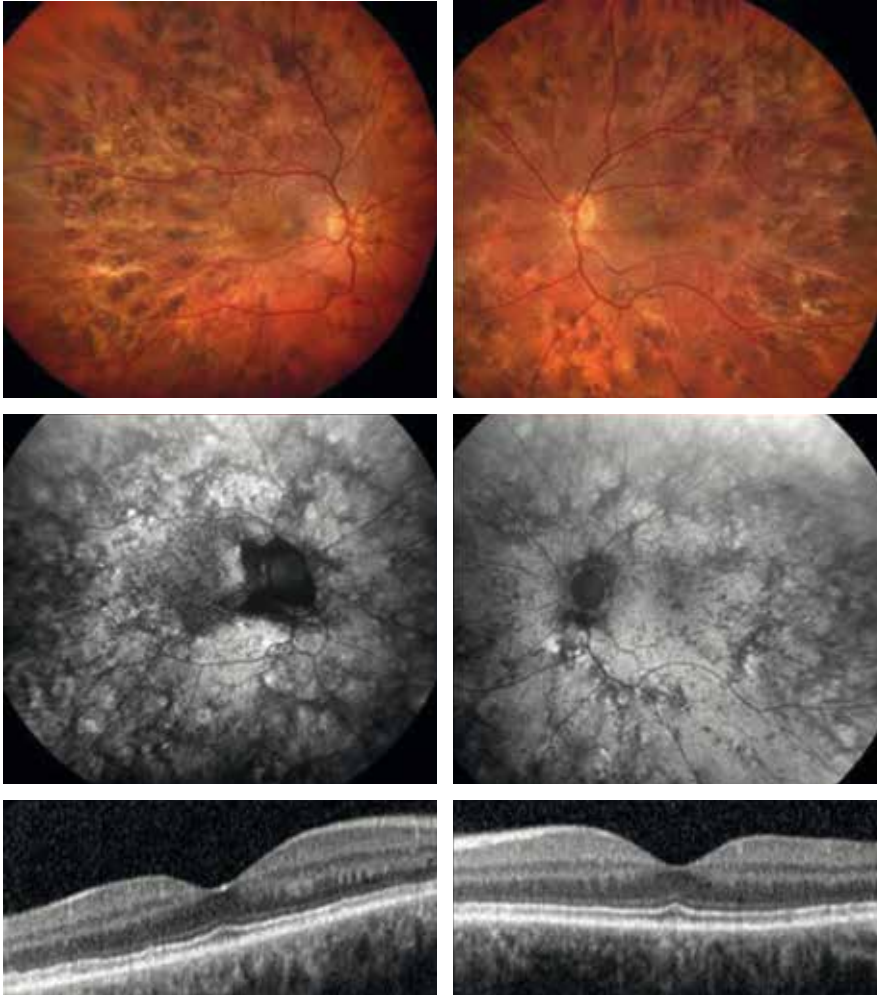


Figura 18. Coroideremia en una mujer portadora. Mujer de 45 años, portadora de una variante patogénica en el gen *CHM* (c.649_652delTACT), con agudeza visual normal y corrección de hipermetropía de +4.00 D. En el examen de fondo de ojo (fila de arriba) se observan alteraciones pigmentarias retinianas marcadas, con distribución parcheada y asimétrica. No presenta signos como un árbol vascular afilado ni palidez papilar, lo que contribuye a descartar otra distrofia como la retinosis pigmentaria. En la autofluorescencia, estos cambios pigmentarios se ven como cambios hipoautofluorescentes granulares, que forman patrones periféricos. A pesar de estas alteraciones, la tomografía de coherencia óptica (fila central) muestra preservación de las capas externas de la retina. El electroretinograma de campo completo fue totalmente normal.

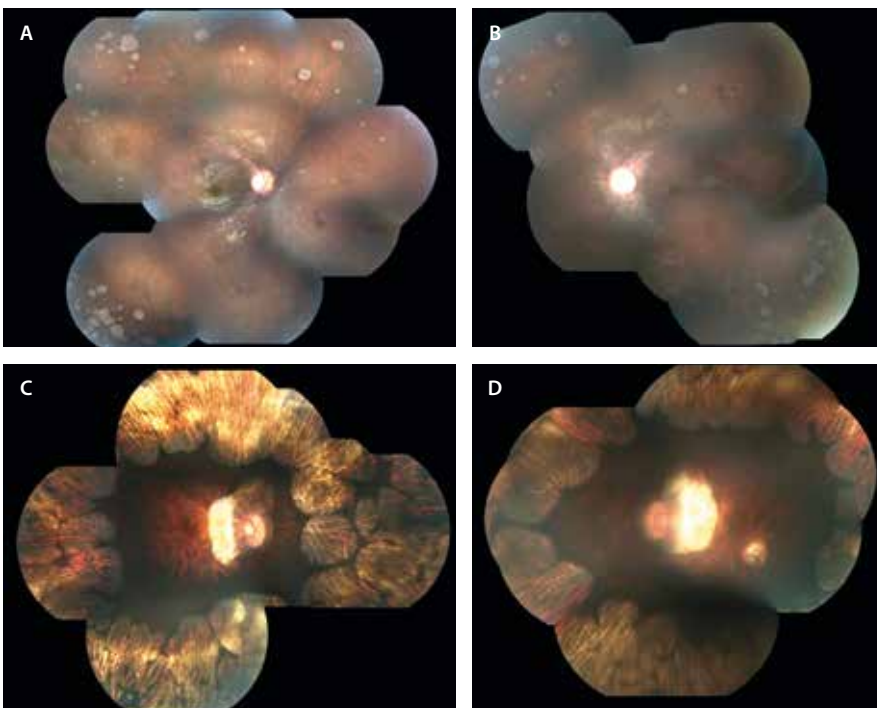


Figura 19. Atrofia girata. A y B) Niña de 9 años con visiones de 20/25 en ambos ojos y con nictalopía. Se aprecian parches de atrofia del epitelio pigmentario de la retina y coriocapilar multifocales en la periferia media. C y D) Madre de la niña anterior con áreas de atrofia del epitelio pigmentario de la retina y coriocapilar confluentes con puentes de pigmento, ofreciendo la imagen típica de patrón festoneado.

Imagen cortesía de L. A. Yannuzzi, Nueva York.

- Es la única enfermedad hereditaria de la retina que puede mejorar con una dieta libre de arginina.

Enfermedades que afectan primaria o fundamentalmente a los conos

Estacionarias: disgenesias o disfunciones de conos

Acromatopsia congénita completa

La acromatopsia congénita completa es la forma más frecuente de distrofia de conos, con una prevalencia de 1/30 000 personas. Se debe a la mutación de diferentes genes (*CNG1*, *CNG2*, *CNG3*, *CNGA3*, *CNGB3*, *GNAT2*, *PDE6C*, *PDE6H* y *ATF69*), siendo el patrón de herencia AR^{21,22}.

Estos pacientes presentan una baja AV desde el nacimiento asociada a una gran fotofobia, nistagmo pendular, ceguera para distinguir colores (acromatopsia) y un pequeño escotoma central^{21,22}.

Entre sus características principales destacan^{21,22}:

- Suelen ser pacientes hipermétropes.
- El fondo de ojo puede ser normal o presentar alteraciones maculares que van desde leves alteraciones

granulares del EPR (fig. 20A) hasta una atrofia con aspecto de maculopatía en «ojo de buey».

- AF: inicialmente pueden presentar una hiper-AF central, pero, a medida que se alteran los fotorreceptores y el EPR, predomina la hipo-AF central (que puede estar rodeada de un anillo de hiper-AF) (fig. 20B).
- OCT: inicialmente se produce la disrupción de la EZ (que puede ir precedida de una hiperreflectividad de la MLE a nivel foveal), seguida de la pérdida de la zona de interdigitaciones-EPR. Esto da lugar a la formación de una cavitación foveal, también denominada espacio ópticamente vacío (fig. 20C). Puede asociar hipoplasia foveal.
- ERG-ff: la respuesta de los conos se ve severamente alterada o abolida, siendo la respuesta de los bastones generalmente normal.

Monocromatismo de conos azules

Se trata de una enfermedad hereditaria rarísima, con una prevalencia < 1/100 000 personas. Se produce por mutaciones en los genes *OPN1LW* y *OPN1MW*, y su herencia es recesiva ligada al cromosoma X^{21,22}.

Afecta, por lo tanto, a varones que presentan una clínica y unos hallazgos similares a los de la acromatopsia congénita completa (fig. 21).

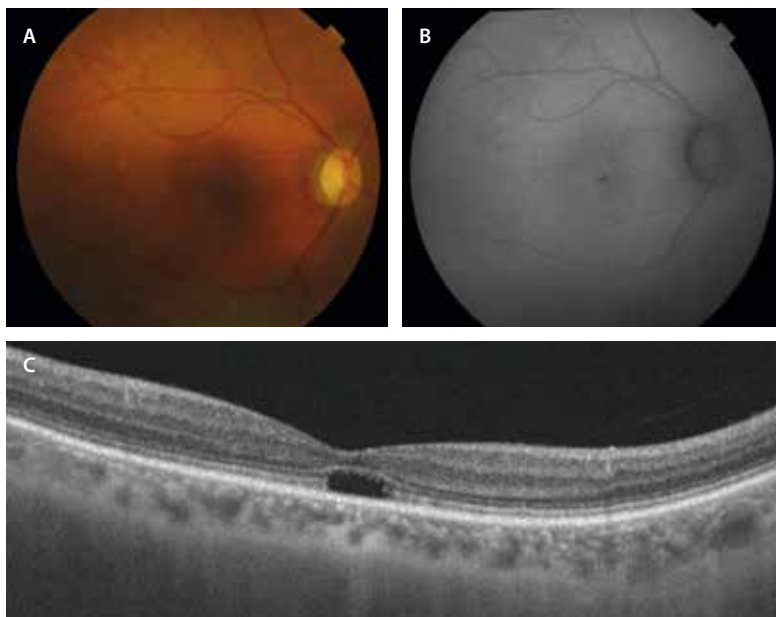


Figura 20. Acromatopsia congénita completa. **A)** En la retinografía se observan leves cambios pigmentarios a nivel foveal. **B)** En la autofluorescencia se aprecia una hipoautofluorescencia central que se corresponde con la pérdida de la zona de los elipsoides e interdigitación del epitelio pigmentario de la retina a nivel foveal en la tomografía de coherencia óptica (cavitación foveal) **(C)**.

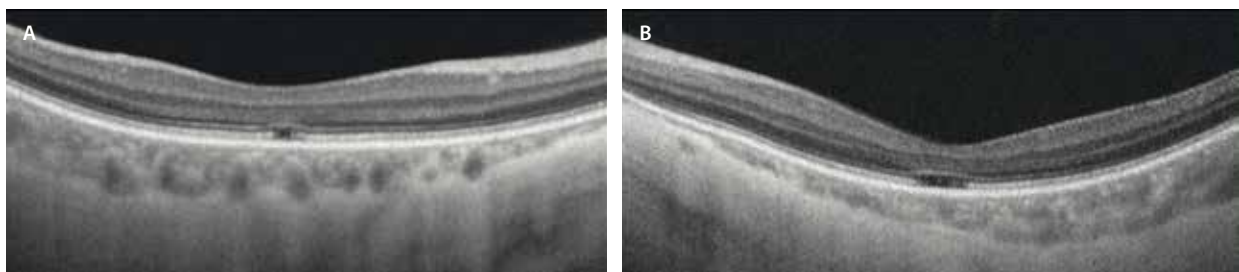


Figura 21. Monocromatismo de conos azules. En la tomografía de coherencia óptica macular de un paciente diagnosticado de monocromatismo de conos azules se observa la pérdida de la zona de los elipsoides e interdigitación del epitelio pigmentario de la retina a nivel foveal (más acusada en el ojo izquierdo, **A**).

Las principales características diferenciadoras son^{21,22}:

- Asociación con miopía.
- Alteración de la visión de colores por la pérdida total de función de los conos rojos y verdes (L y M).
- ERG-ff: muestra una marcada reducción de la respuesta de los conos en condiciones fotópicas, siendo el ERG *flicker* mediado por conos L y M indetectable; la respuesta de los conos S (que se obtiene con estímulos de luz azul) se encuentra preservada cuando se analizan por separado.

Progresivas

Distrofia progresiva de conos

La distrofia progresiva de conos tiene una prevalencia de 1/20 000-100 000 habitantes y no presenta un patrón de herencia típico^{1,23}:

- AR (*CACNA2D4*, *CNGB3*, *PDE6C*, *PDE6H*, *ABCA4*, *CNGA3*).
- AD (*GUCA1A*).
- Ligada al cromosoma X (*OPN1LW*, *OPN1MW*, *RPGR*).

El síntoma más precoz es la fotofobia, asociando una importante pérdida de AV en la primera década de vida (ceguera legal a los 48 años) y la discromatopsia^{1,23}.

En cuanto a las características de imagen (fig. 22)^{1,23}:

- Fondo de ojo: alteración o atrofia del EPR, con una hipopigmentación a nivel foveal de manera bilateral, simétrica y progresiva. El signo típico es la maculopatía en ojo de buey. La periferia suele ser normal. Se puede apreciar una cierta palidez papilar temporal.
- Campo visual (CV): demuestra un escotoma central.

- La OCT muestra una reducción del grosor macular, con ausencia de la zona de interdigitaciones-EPR de forma precoz, asociando una progresiva interrupción y pérdida de la EZ y del EPR en fases avanzadas.
- ERG-ff: se observa una alteración clara de la función de los conos (respuesta fotópica), muy alterada en comparación con la respuesta de los bastones.

La mayoría de los pacientes evolucionan hacia una distrofia de conos-bastones.

Distrofia de conos-bastones

La distrofia de conos-bastones, también llamada RP inversa, tiene una prevalencia de 1/20 000-100 000 habitantes y no presenta un patrón de herencia típico, pudiendo heredarse de manera^{1,23}:

- AR (*ABCA4*, *ADAM9*, *C21ORF2*, *C8ORF37*, *CDHR1*, *CEP78*, *CERKL*, *KCNV2*, *POC1B*, *RAB28*, *RPGRIP1*, *SEMA4A*, *TTL5*, *CNGA3*).
- AD (*GUCA1A*, *PROM1*, *AIPL1*, *CRX*, *GUCY2D*, *PITPNM3*, *PRPH2*, *RAX2*, *RIMS1*, *UNC119*).
- Ligada al cromosoma X (*RPGR*, *CACNA1F*).

Los síntomas son importantes, presentando inicialmente síntomas por alteración de conos (pérdida de AV en la primera década, fotofobia intensa y discromatopsia) y más adelante síntomas por alteración de los bastones (ceguera nocturna)^{1,23}.

En cuanto a las características de imagen (fig. 23)^{1,23}:

- Fondo de ojo: inicialmente es igual a la distrofia progresiva de conos; sin embargo, en estadios avanzados los pacientes presentan atrofia del EPR periférica y espículas óseas.

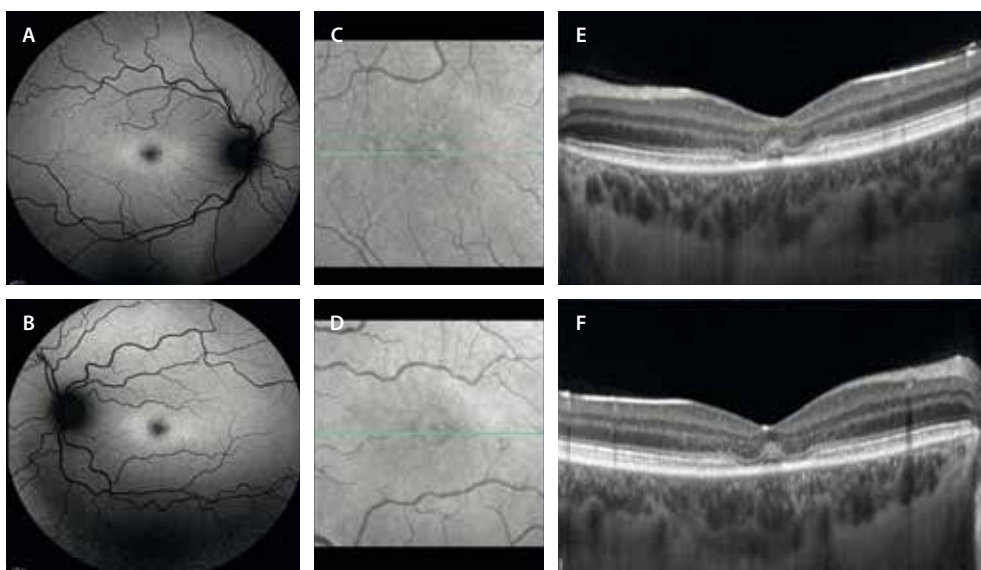


Figura 22. Distrofia progresiva de conos. **A y B)** La autofluorescencia muestra una leve hipoautofluorescencia foveal con un anillo de hiperautofluorescencia marcado. **C y D)** La imagen cercana a infrarrojo muestra una tenue hiporreflectividad en el anillo perifoveal. **E y F)** En la tomografía de coherencia óptica se aprecia la característica imagen en «platillo volante» por la atenuación de la zona de elipsoides e interdigitación del epitelio pigmentario de la retina con respecto foveal.

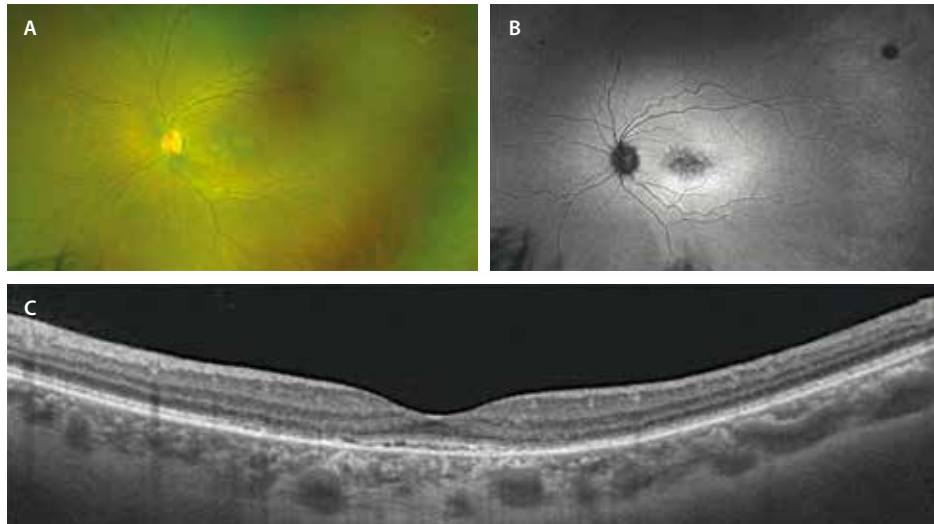


Figura 23. Distrofia de conos-bastones. Mujer de 36 años, con agudeza visual de 0,8 y alteración tanto en las respuestas fotópicas como escotópicas del electroretinograma. Portadora de la variante patogénica c.769C>T en homocigosis en el gen *CERKL*. **A)** En la retinografía presenta una alteración pigmentaria macular, siendo la periferia normal. **B)** La autofluorescencia muestra un moteado hipoautofluorescente a nivel foveal. **C)** En la tomografía de coherencia óptica se observa una pérdida de la zona de interdigitación del epitelio pigmentario de la retina, con una atenuación de la zona de elipsoides y una granularidad del epitelio pigmentario de la retina.

- CV: escotoma central, que con el tiempo se asocia a un escotoma periférico.
- OCT: se aprecia una reducción del grosor macular con ausencia de la IZ como signo más precoz, y una progresiva interrupción y pérdida de la EZ. En fases avanzadas, acaba afectándose el EPR (fig. 23C).
- ERG-ff: muestra una disfunción de los conos (respuesta fotópica), seguida de la alteración de la función de los bastones (respuesta escotópica) en fases avanzadas.

Enfermedades que afectan primaria o fundamentalmente a los bastones

Cegueras estacionarias

Las cegueras estacionarias son un grupo de enfermedades hereditarias que tienen un curso no progresivo y se caracterizan por presentar ceguera nocturna (nictalopía) desde el nacimiento²⁴.

Existen dos subtipos²⁴:

- Con fondo de ojo normal: ceguera nocturna estacionaria congénita.
- Con fondo de ojo anormal:
 - **Enfermedad de Oguchi:** con una herencia AR, es una de las patologías del llamado fenómeno Mizuo-Nakamura, que consiste en presentar un fondo de ojo de color dorado-verdoso metálico en condiciones de luz que desaparece tras la adaptación prolongada a la oscuridad (no es patognomónico). En el ERG, la respuesta de los bastones alterada se recupera tras la adaptación prolongada a la oscuridad²⁵.
 - **Retina moteada benigna familiar de Kandori:** con una herencia AR (gen *PLA2G5*), son pacientes

prácticamente asintomáticos o con una ceguera nocturna leve. En el fondo de ojo presentan unas lesiones características blanco-amarillentas polimorfas que se extienden desde la mácula hasta la periferia, pero con respeto foveal, que son hiper-AF en la AF. El nervio óptico y los vasos retinianos son normales (fig. 24)²⁶.

- ***Fundus albipunctatus:*** se trata de una enfermedad hereditaria infrecuente con una herencia AR (genes *RDH5* y *RLBPI*). Las principales características son²⁷:
 - Retinografía: presenta una imagen de fondo de ojo muy característica, con pequeños depósitos puntiformes blanco-amarillentos dispersos por toda la retina salvo el área foveal (fig. 25A1 y 25A2).
 - En la AF, los depósitos suelen ser hiper-AF (fig. 25B).
 - La OCT muestra lesiones similares a los depósitos drusenoides subretinianos. Se ven lesiones hiperreflectivas drusenoides entre el EPR y la MLE (fig. 25C).
 - En el ERG-ff, se aprecia una disfunción de bastones en las respuestas escotópicas, siendo característica la recuperación de la respuesta escotópica tras un período de adaptación prolongada a la oscuridad.

Formas progresivas

Retinosis pigmentaria o distrofia de bastones y conos

La RP, con una prevalencia de 1 de cada 4000 personas, es una de las distrofias hereditarias de la retina más frecuente^{28,29}. Se han descrito mutaciones en más de 100 genes asociados a RP con una alta heterogeneidad genotípica y fenotípica^{28,29}.

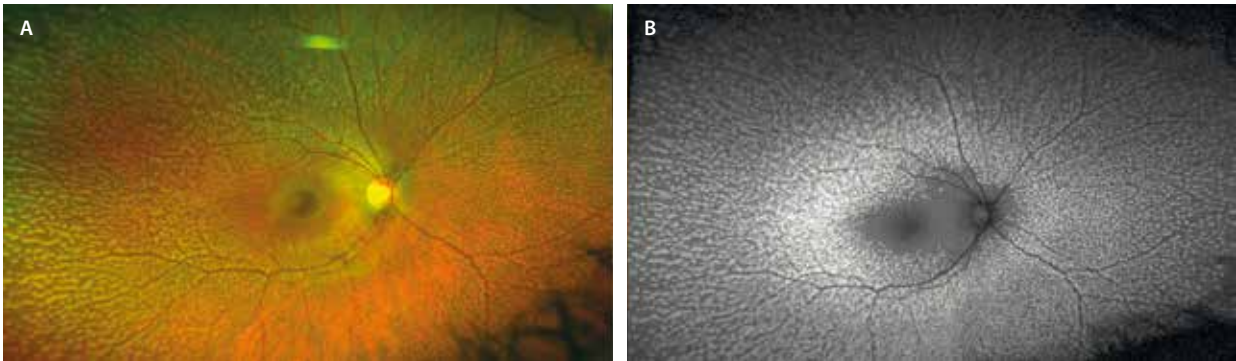


Figura 24. Retina moteada familiar benigna en la infancia. Varón de 22 años diagnosticado en la infancia. **A)** En la retinografía se aprecian depósitos blanco-amarillentos con respecto macular. La agudeza visual corregida es de 1,0, no presenta nictalopía y el electroretinograma y el electrooculograma son normales. **B)** En la autofluorescencia los depósitos son hiperautofluorescentes.

Imagen cortesía del Dr. José Antonio López Garrido.

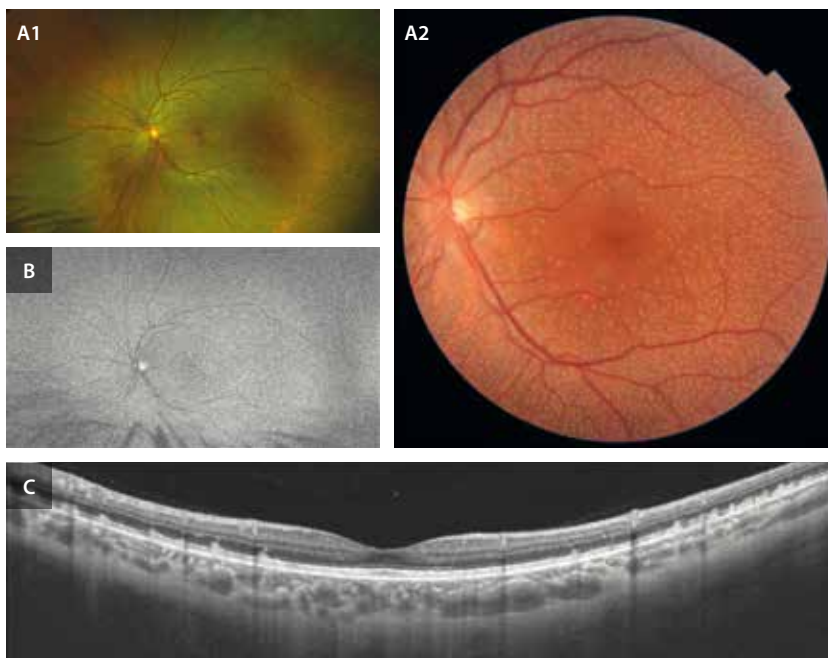


Figura 25. *Fundus albipunctatus*. Varón de 43 años, con nictalopía y disfunción de bastones en el electroretinograma de campo completo. La agudeza visual es de 1.0. **A1** y **A2)** En la retinografía se detectan depósitos blanquecinos dispersos por la retina con respecto foveal, que en la tomografía de coherencia óptica (**C**) se muestran como lesiones drusenoides hiperreflectivas subretinianas. **B)** La autofluorescencia muestra una imagen granular borrosa generalizada.

En cuanto a la herencia, puede ser^{28,29}:

- AD: la más frecuente, responsable de las formas más leves.
- AR o ligada al cromosoma X: responsables de las formas más severas.

El síntoma guía en estos pacientes es la ceguera nocturna (nictalopía) de aparición precoz, asociada a una retracción concéntrica gradual del CV que provoca una visión en túnel. Inicialmente afecta a los fotorreceptores (bastones) de la periferia media, extendiéndose hacia el centro y hacia la periferia. La AV puede llegar a comprometerse mucho, pudiendo cumplir criterios de ceguera legal^{28,29}.

Las características de imagen principales son^{28,29}:

- Retinografía: triada clásica (fig. 26D-F). Formada por:
 - Pigmentación de la retina en forma de espículas óseas.

- Atenuación de vasos retinianos.
- Palidez del nervio óptico.

- AF: lo más característico es la presencia de un anillo hiper-AF en la mácula (fig. 26B y 26E), que limita la retina central viable de la retina atrófica de alrededor, el cual se va construyendo con el tiempo. La zona periférica atrófica presenta cambios granulares de pigmento o espículas hipo-AF.
- OCT: la OCT de la RP es muy característica, con una atrofia progresiva de la retina externa parafoveal preservando un islote sano foveal en fases iniciales (fig. 26C y 26F), que se va afectando con el paso del tiempo. Inicialmente, se altera la IZ, seguida de la EZ y, por último, la MLE.

Existen formas de RP inversa, muy infrecuentes y de mal pronóstico, donde los cambios descritos, en lugar de aparecer en la periferia media, ocurren a nivel central (fig. 27).

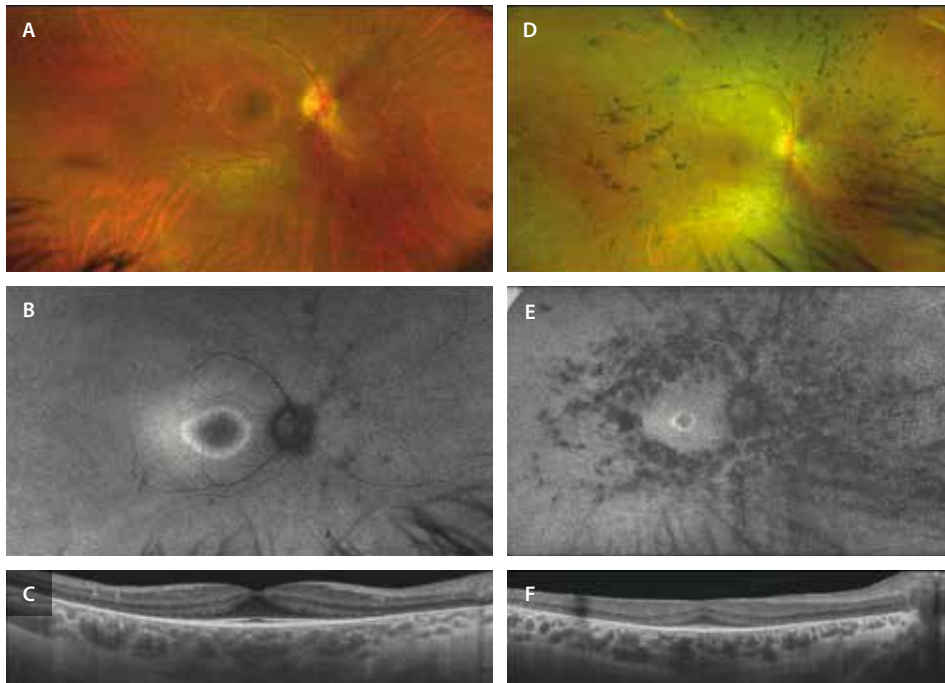


Figura 26. Retinosis pigmentaria en una joven (izquierda) y su madre (derecha). **A-C)** Mujer de 21 años que presenta nictalopía desde los 13 años, diagnosticada de retinosis pigmentaria, con agudeza visual de 1.0. Es portadora de la variante c.1086dupG en heterocigosis en el gen *PRPF31*, compatible con retinosis pigmentaria de herencia autosómico dominante. **A)** La retinografía es bastante anodina, sin espículas óseas francas (retinosis pigmentaria sin pigmento/con poco pigmento en la actualidad). **B)** La autofluorescencia muestra un anillo hiperautofluorescente parafoveal. **C)** En la tomografía de coherencia óptica se observa una pérdida de capas externas a nivel parafoveal con respeto foveal. **D-F)** Mujer de 46 años, madre de la paciente anterior, diagnosticada de retinosis pigmentaria a raíz del diagnóstico de su hija (portadora de la misma variante), con agudeza visual de 0.8 y nictalopía. **D)** En la retinografía se aprecia una atrofia coriorretiniana paravascular, espículas óseas en la periferia media y cierta atenuación vascular. **E)** La autofluorescencia muestra un anillo hiperautofluorescente parafoveal, siendo el diámetro más pequeño que el de su hija, lo que sugiere una enfermedad más avanzada. **F)** En la tomografía de coherencia óptica se observa una pérdida de capas externas de la retina a nivel parafoveal con respeto central que se acompaña de una membrana epirretiniana con rectificación foveal pero sin edema.

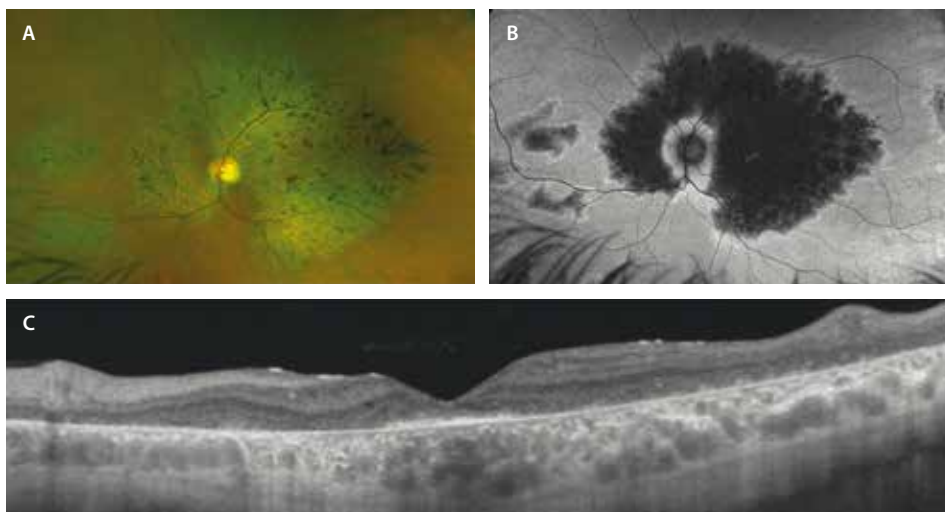


Figura 27. Retinosis pigmentaria inversa. Varón de 39 años con mala agudeza visual (0.1) desde los 18 años y electroretinograma de campo completo escotópico y fotópico alterados. Portador de la variante de significado clínico incierto c.701G>A y la variante patogénica c.784dupG del gen *RDH12*, compatible con retinosis pigmentaria autosómica recesiva. **A)** La retinografía muestra atrofia de toda la mácula (salvo el área foveal) que se extiende hacia el área parapapilar superior y nasal con espículas óseas sobre la misma (retinosis pigmentaria inversa). **B)** En la autofluorescencia se detecta una marcada hipoautofluorescencia a nivel de la zona de atrofia con borde hiperautofluorescente (queda una mínima isla central y peripapilar de retina sana). **C)** En la tomografía de coherencia óptica se objetiva una pérdida completa de capas externas a nivel macular, con cierta preservación a nivel foveal.

- Asociaciones oculares^{28,29}:
 - La mayoría de los pacientes son miopes.
 - Aparece un edema macular cistoide en el 50-70 % (fig. 28D1).
 - Asocian una membrana epirretiniana en el 36 % de los casos (fig. 26F).
 - Son pacientes que presentan una catarata subcapsular posterior precoz en el 45 % de los casos.
 - Es una de las patologías que asocia drusas del disco óptico (9%).
 - Pueden presentar cambios vítreos y retinosquisis periférica (fig. 29A y 29B), que suelen acompañarse de cambios vasculares telangiectásicos.
 - Ciertas formas asocian cambios angiomasos o tumores vasoproliferativos periféricos (fig. 30C y 30D) que pueden asociar cambios exudativos, recibiendo el nombre de *Coats-like* o pseudo-*Coats*³⁰. Uno de los genes más relacionados es el *CRB1* (véase el capítulo 9 sobre tumores; fig. 28C y 28D).
- El ERG-ff muestra una respuesta disminuida de la función de los bastones (escotópica) en comparación con la de los conos (fotópica). En estadios avanzados, el ERG-ff está abolido, afectándose por tanto ambas respuestas^{28,29}.
- CV: normalmente la progresión del CV es de una pérdida media del 4-5 % anual. Se recomienda realizar un CV anual a estos pacientes^{28,29}.
- **Formas atípicas**^{28,29}:
 - **RP sin pigmento**: puede tratarse de formas iniciales de RP (fig. 27A-C) o formas avanzadas causadas por genes como *CERKL*.
 - **RP12 (mutaciones del gen *CRB1*)**: este fenotipo es particular, al presentar una pigmentación granular o numular, sin espículas óseas, con un nervio y unos vasos prácticamente normales³⁰.
 - **Formas localizadas o segmentarias**: RP en un sector que solo afecta a la retina inferonasal de manera bilateral y simétrica (fig. 28).

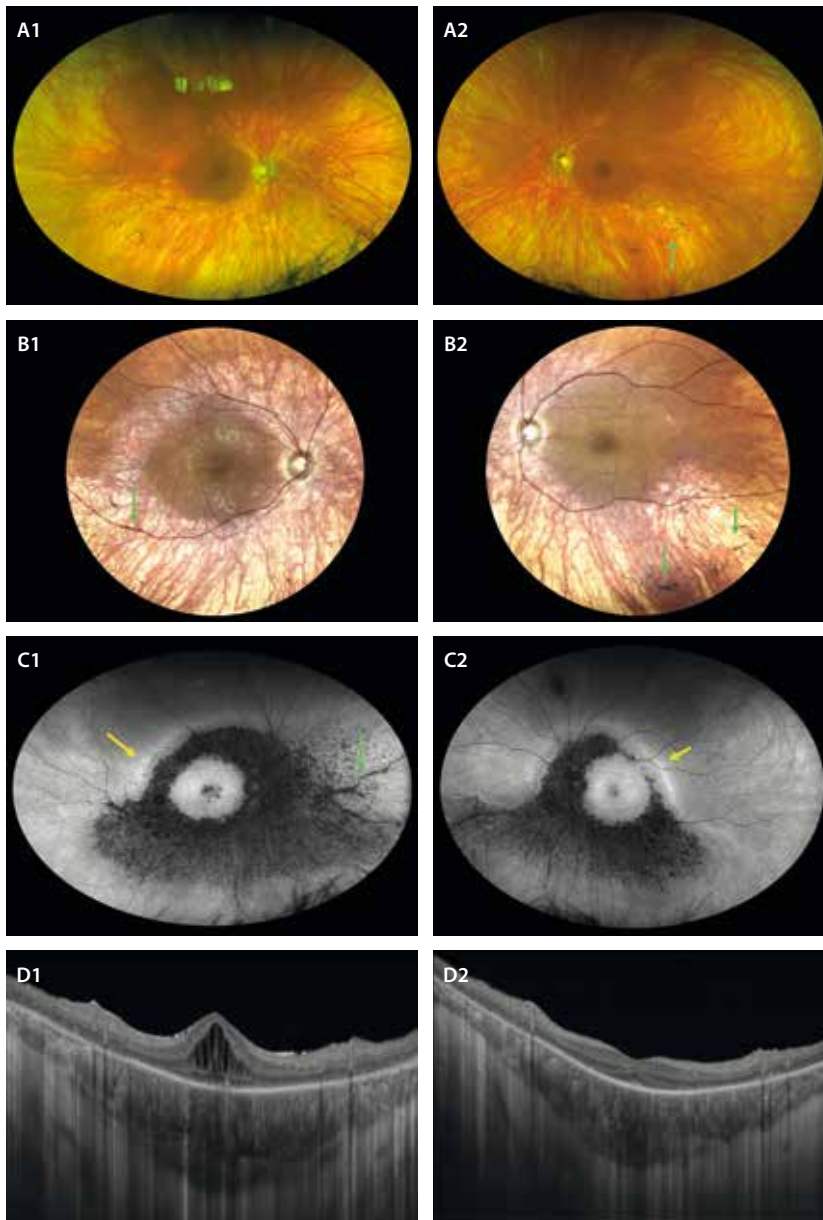


Figura 28. Retinosis pigmentaria con edema macular. Mujer de 40 años, con nictalopía y pérdida de visión del ojo derecho (agudeza visual de este ojo: 0.3). A1 y A2) En la retinografía se aprecia un fondo de ojo hipopigmentado, con escasas espículas óseas en la periferia media inferior (flecha verde, A2 y B2) de manera sectorial. B1 y B2) Sistemas de láser confocal de barrido (c-SLO) permiten detectar estas transiciones con más facilidad e identificar fácilmente el pigmento, situado también a nivel perivascular (flecha verde, B1). C1 y C2) La autofluorescencia detecta esas áreas sectoriales de afectación como áreas hipoautofluorescentes granulares, observándose también cambios hipoautofluorescentes perivasculares (flecha verde). Destaca la preservación del polo posterior, así como una línea hiperautofluorescente de avance (flecha amarilla). D1 y D2) La tomografía de coherencia óptica del ojo derecho (D1) detecta la presencia de edema macular cistoide. En el ojo izquierdo, se aprecia una atenuación de las capas externas parafoveales con preservación foveal.

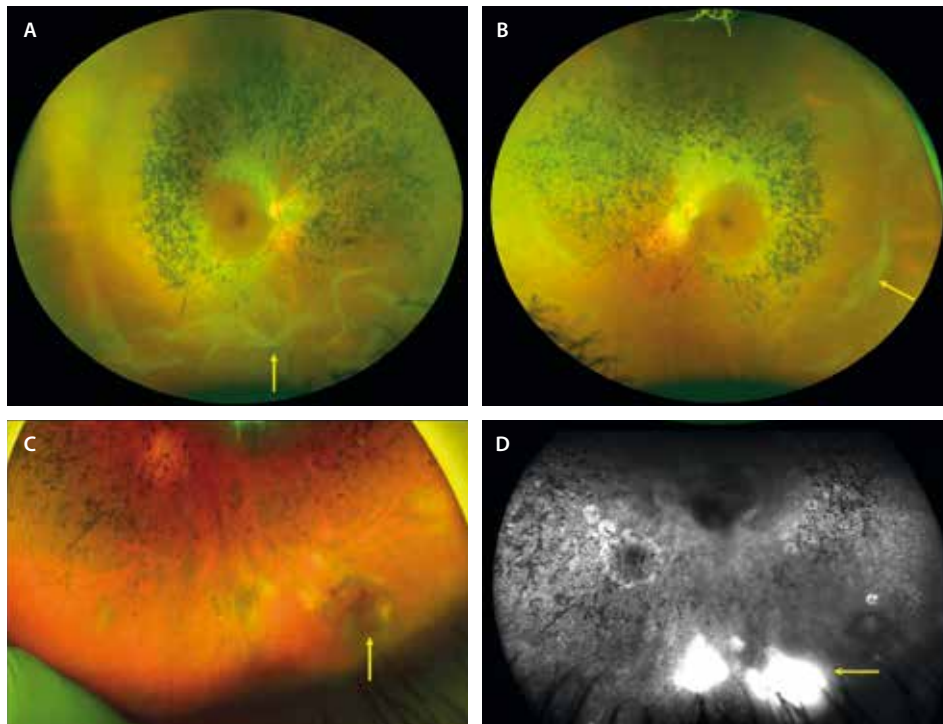


Figura 29. Retinosis pigmentaria y otras asociaciones. A y B) Las retinografías muestran el caso de una mujer de 42 años con nictalopía donde se aprecian espículas óseas en la periferia media y múltiples áreas de retinosquias periférica (flecha amarilla). C y D) Caso de retinosis pigmentaria de un varón con mutación del gen *CRB1*. C) La retinografía muestra una lesión vascular periférica de tipo angiomatoso (flecha amarilla), con una tinción y fuga característica en la angiografía con fluoresceína (flecha amarilla) (D). Se trata de un tumor vasoproliferativo en un cuadro Coats-like.

- **Formas unilaterales:** en general, se debe dudar de este diagnóstico y pensar en otras causas como primera opción (traumatismos, patología inflamatoria).
- **RP anular:** también llamada pericentral, circinada o peripapilar.
- **RP perivenosa** (fig. 30): aunque las formas de atrofia coriorretiniana pigmentaria paravenosa no responden a una causa en concreto y suelen ser de comportamiento «benigno», comparten muchas características con la RP. Y es que parece que algunos genes como el *CRB1*, responsable de ciertos fenotipos de RP, puede ser también el gen responsable de este en particular³⁰.
- **Retinitis punctata albicans:** con herencia AR (genes *RLBP1*, *RHO*, *RDH5*, *PRPH2*, *LRAT*), se trata de una enfermedad muy poco frecuente. Cursa con ceguera nocturna en la primera década de vida, siendo las características de imagen similares a las del *fundus albipunctatus*. Se observan múltiples depósitos blanquecinos dispersos, más concentrados en el polo posterior y la periferia media; sin embargo, puede aparecer atenuación vascular y degeneración pigmentaria. Además, la respuesta aislada de los bastones en el ERG-ff tras el período de adaptación a la oscuridad sigue mostrándose alterada, a diferencia del *fundus albipunctatus*^{28,29}.
- **Distrofia corneoretiniana cristalina de Bietti:** con herencia AR (gen *CYP4V2*), los afectados presentan ceguera nocturna entre los 20-40 años, así como una

constricción periférica del CV y una afectación variable del CV central. La característica principal en la exploración es la presencia de pequeños depósitos cristalinos blanco-amarillentos birrefringentes en el polo posterior que pueden extenderse a la periferia media (disminuyen con el paso del tiempo). Además, asocian acúmulos pigmentarios y atrofia del EPR y de la CC de comienzo en el polo posterior junto a esclerosis y atenuación de vasos retinianos. Estos cristales se depositan también en el cristalino y el limbo corneal en un 30-50% de los casos³¹.

- **Amaurosis congénita de Leber** (fig. 31): con una herencia AR en la mayoría de los casos (los genes más comunes son *GUCY2D*, *CEP290*, *CRB1*, *RDH12*, *RPE65*), se trata de una distrofia hereditaria de la retina importantísima de reconocer, puesto que es una de las patologías que hoy en día tienen tratamiento³².

Son pacientes con un deterioro visual grave desde el nacimiento/primeros meses de vida, asociando fotofobia. Es típico el signo oculodigital (son niños que se frotan continuamente los ojos). Además, inicialmente presentan movimientos oculares irregulares debido a la imposibilidad de fijación, y posteriormente desarrollan nistagmo. Los pacientes presentan un fondo de ojo normal al nacimiento y más adelante desarrollan depósitos blanco-amarillentos a nivel del EPR y posteriormente alteraciones pigmentarias, palidez papilar y atenuación vascular (adquiriendo una forma indistinguible de la RP). Con

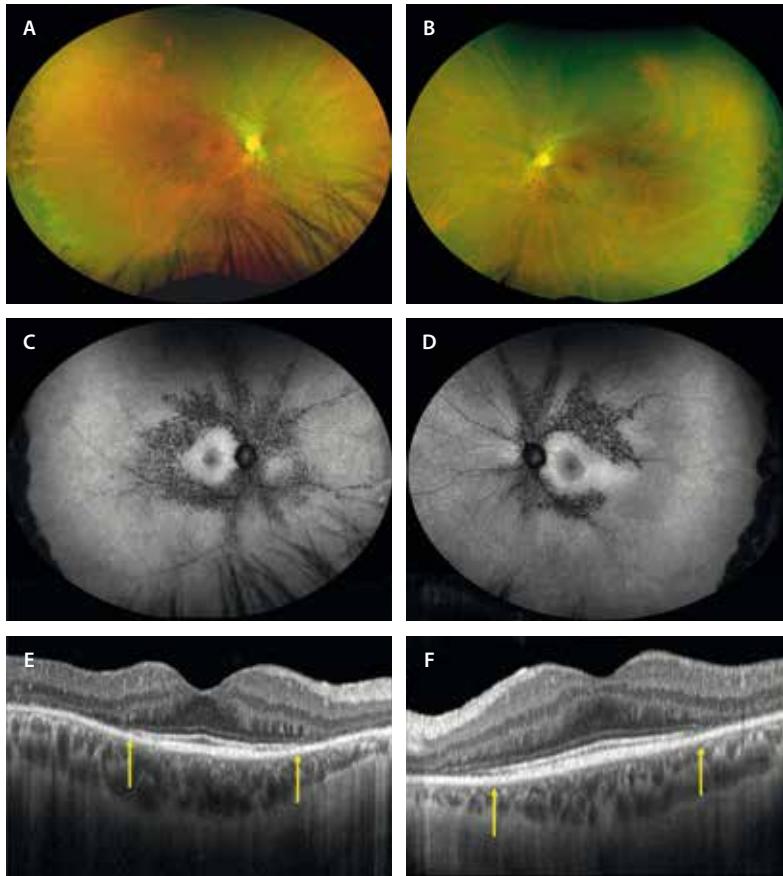


Figura 30. Retinosis pigmentaria perivenosa. Varón de 43 años con mutación del gen *CRB1* y nictalopía. La agudeza visual de ambos ojos es de 1.0. **A y B)** En la retinografía se aprecia una hipopigmentación junto a un granulado pigmentado a nivel perivenoso. Asimismo, se observan unas lesiones numulares en la periferia extrema temporal en ambos ojos. **C y D)** La autofluorescencia muestra cambios hipoautofluorescentes granulares perivenulares desde el polo posterior hasta la periferia media. Por otro lado, destaca la hiperautofluorescencia del polo posterior. **E y F)** La tomografía de coherencia óptica muestra un área de respeto de las capas externas a nivel foveal y perifoveal (delimitado por flechas amarillas) y una atrofia de las capas externas parafoveales.

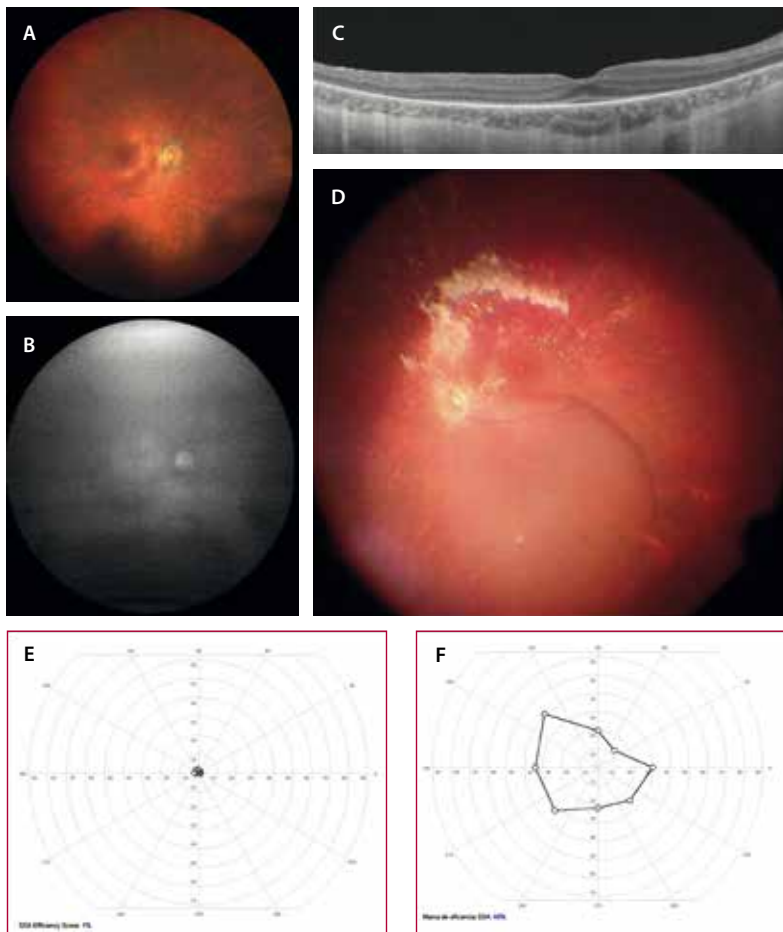


Figura 31. Amaurosis congénita de Leber. Mujer de 28 años diagnosticada de amaurosis congénita de Leber con variante patogénica bialélica en el gen *RPE65*. **A)** En la retinografía se detecta una leve atrofia coriorretiniana difusa (más acusada a nivel parafoveal nasal), pero lo más característico es la hipoautofluorescencia generalizada que presenta **(B)**. **C)** La tomografía de coherencia óptica muestra una pérdida de las capas externas parafoveales con una preservación foveal y perifoveal. **D)** En la retinografía intraoperatoria se detecta la ampolla subretiniana que se ha generado en la arcada temporal superior (imagen invertida) para la inyección de voretigene neparvovec. **E y F)** Campimetría cinética de la paciente anterior. **E)** Pretratamiento donde se preserva un mínimo islote central de campo visual. **F)** Postratamiento donde se constata una notable mejoría del campo visual central.

el tiempo aparece atrofia macular con cambios pseudo-colobomatosos³².

El ERG-ff está abolido tanto para respuestas escóticas como fotópicas³².

- **Formas sindrómicas** con afectación extraocular (20-30%)^{1,33}:
 - Síndrome de Usher (20%): RP que asocia sordera.
 - Síndrome de Bardet-Biedl (9%): RP que asocia obesidad, polidactilia e hipogonadismo. Los pacientes también presentan disfunción renal y deterioro cognitivo. En estos casos, el patrón de RP puede no mostrar espículas.

Vitreoretinopatías

Retinosquiasis juvenil ligada al cromosoma X

Se trata de otra de las distrofias hereditarias de la retina con una herencia recesiva ligada al cromosoma X (gen *RS1*), existiendo casi una exclusividad de varones afectados^{34,35}.

Son pacientes que refieren una disminución de AV en la infancia hasta los 20 años, con una estabilidad durante la edad adulta y un deterioro muy lento a partir de los 50-60 años^{34,35}.

La principal característica es la esquiasis retiniana, con una separación a nivel de la CNI y de la capa de las fibras de Henle (CFH)^{1,34,35}.

- **Mácula:**
 - Esquiasis macular (80%): es la principal característica de la enfermedad. La retinografía permite apreciar un patrón en «rueda de carro» causado por esa separación tisular (fig. 32A y 32B). La AF denota una pérdida de pigmento lúteo a nivel foveal, al asociar una pérdida de la hipo-AF foveal en la AF azul. Los espacios esquiasicos se pueden ver ligeramente hiper-AF (fig. 32C y 32D). Es la OCT la que permite apreciar que la separación ocurre a nivel de la capa nuclear interna (figs. 32E y 32F, y 33C y 33D), pudiendo afectar también a la capa de células ganglionares. La capa nuclear interna está en estrecha relación con el plexo capilar profundo (PCP). Estos vasos del PCP evitan que la esquiasis adquiera altura, exceptuando a nivel foveal y perifoveal (zona avascular foveal), donde no existe PCP y los espacios hiporreflexivos son más altos.
 - Atrofia macular (20%): en edades más avanzadas.
 - Generalmente son pacientes hipermétropes, presentando coroides gruesas.
- Esquiasis periférica (50%) (fig. 33A)^{34,36}. Con frecuencia, estas áreas asocian lesiones vasculares dendritiformes.

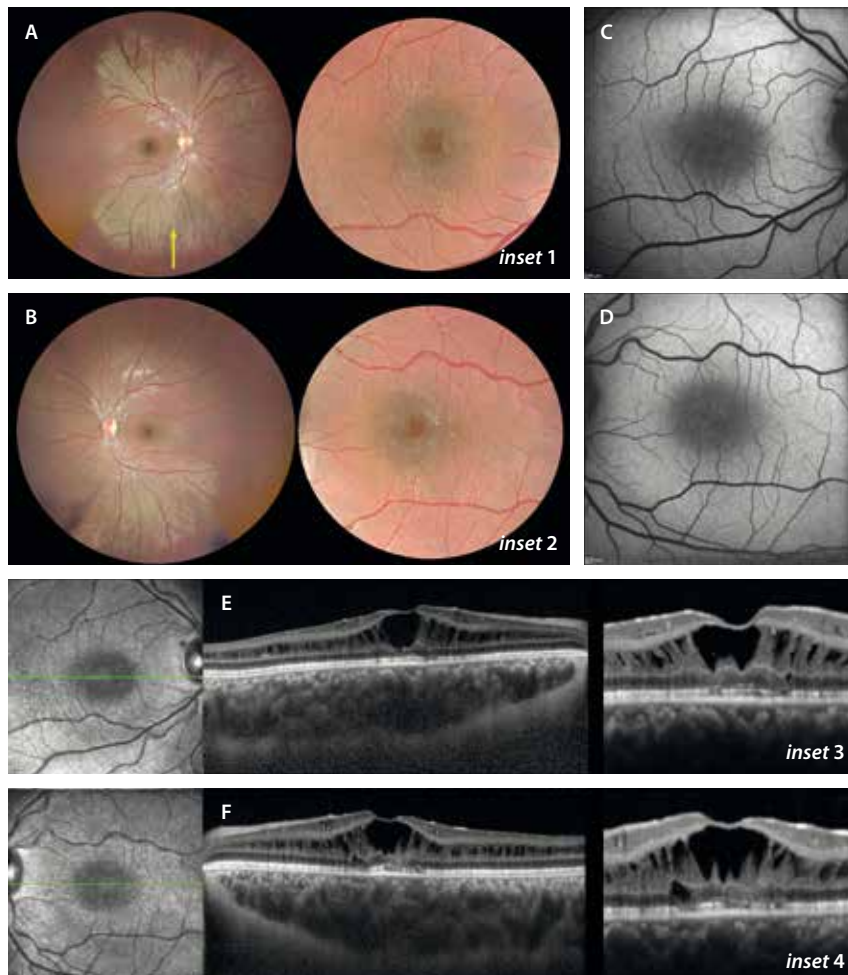


Figura 32. Retinosquiasis juvenil ligada al cromosoma X. Varón de 10 años con mutación del gen *RS1* y agudeza visual de 20/40 en ambos ojos. **A y B)** La retinografía muestra una mácula con cambio rojizo de coloración y unos espacios cistoides con disposición radial en «rueda de carro» (*inset 1* e *inset 2*). Destaca la presencia de una coloración dorada metálica en la periferia media que corresponde al fenómeno de Mizuo-Nakamura (flecha amarilla). **C y D)** La autofluorescencia resalta la pérdida de hipoautofluorescencia central, viéndose la esquiasis como pequeños cambios isoautofluorescentes-hiperautofluorescentes perifoveales. **E y F)** La tomografía de coherencia óptica muestra una separación tisular a nivel de la capa nuclear interna, con un cierto respeto de las capas externas (*inset 3* e *inset 4*). Destaca la mayor altura de la esquiasis a nivel foveal. La coroides es gruesa, siendo típicamente pacientes hipermétropes.

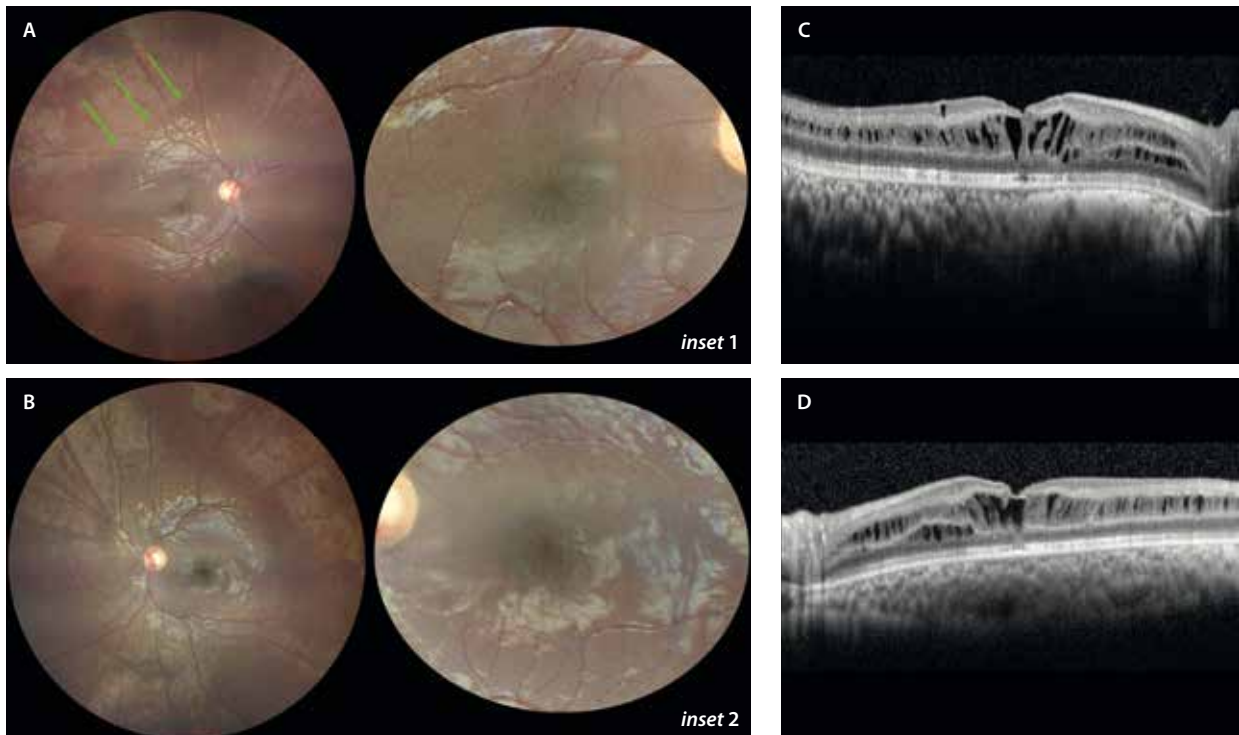


Figura 33. Retinosquisis ligada al cromosoma X con retinosquisis periférica. Varón de 7 años de edad, portador de la variante patogénica en el gen *RS1* (c.2146G>A), con agudeza visual de 0.4 en ambos ojos. **A y B)** La retinografía muestra la esquisis macular bilateral, con un patrón radial en rueda de carro o *spoke-wheel* (inset 1 y 2), con un engrosamiento vítreo (flechas verdes) y retinosquisis periférica temporal superior. **C y D)** La tomografía de coherencia óptica localiza las áreas de esquisis sobre todo en la capa nuclear interna, pero también en la capa de fibras de Henle y en la capa de células ganglionares.

- Es relativamente frecuente observar el fenómeno de Mizuo-Nakamura en estos pacientes (al igual que en la enfermedad de Oguchi), donde se aprecia un reflejo vitreoretiniano de color dorado metálico en el fondo de ojo (fig. 32A y 32B, flecha amarilla), que se suele normalizar tras unos minutos de adaptación a la oscuridad.
- Riesgo aumentado de desprendimiento de retina (DR) (5-20%) y de hemorragias vítreas.

El ERG-ff es típicamente electronegativo, siendo un hallazgo clave para el diagnóstico^{34,35}.

Síndrome de Goldmann-Favré o síndrome de incremento de conos-S

El síndrome de Goldmann-Favré o síndrome de incremento de conos-S es una vitreoretinopatía autosómica recesiva causada por diferentes mutaciones del gen *NR2E3*, implicado en la diferenciación de bastones, que provoca una disminución de estos y de conos-L/M (rojos y verdes) en favor de una sobrepoblación de conos-S (azules)³⁷⁻³⁹.

Estos pacientes se quejan principalmente de nictalopía y pérdida de visión en la primera década de vida. Por norma general, la progresión de esta vitreoretinopatía es lenta, con una pérdida visual grave en adultos según el fenotipo³⁷⁻³⁹.

Otras características asociadas de este síndrome de incremento de conos-S son la hipermetropía y la catarata precoz³⁷⁻³⁹.

En cuanto a las características de imagen, destacan³⁷⁻³⁹:

- Retinografía:
 - Puntos amarillos (*yellow dots*): en la periferia media y a nivel peripapilar (fig. 34A). Son típicos de la infancia y preceden a los cambios pigmentarios.
 - Cambios pigmentarios numulares: son característicos de esta patología, siendo más evidentes en la edad adulta (fig. 34B). Se disponen a lo largo de las arcadas vasculares y en la periferia media a nivel del EPR (a diferencia de la RP, donde el pigmento migra dentro de la retina).
 - Lesiones «en torpedo»: lesiones atróficas grandes, ovales e hipopigmentadas con el borde hiperpigmentado (fig. 34C). Se localizan en la periferia media.
 - Fibrosis helicoidal circunferencial macular: lesiones cicatriciales en el polo posterior que adquieren formas circulares, que podrían ser secundarias a la complicación con múltiples lesiones neovasculares.
 - Lesiones dendritiformes asociadas a áreas de retinosquisis periférica (fig. 34C): estas áreas asocian isquemia y se pueden complicar con neovasos prerretinianos o lesiones angiomasos (al igual que ocurre en la retinosquisis juvenil ligada al cromosoma X).
- OCT³⁷⁻³⁹:
 - Tratándose de una vitreoretinopatía, la hialoides está engrosada y «duplicada», existiendo un desdoblamiento de esta a partir de la periferia media (fig. 35A). Entre el polo posterior y las arcadas vasculares-periferia media, el vítreo suele estar adherido hasta la edad adulta.

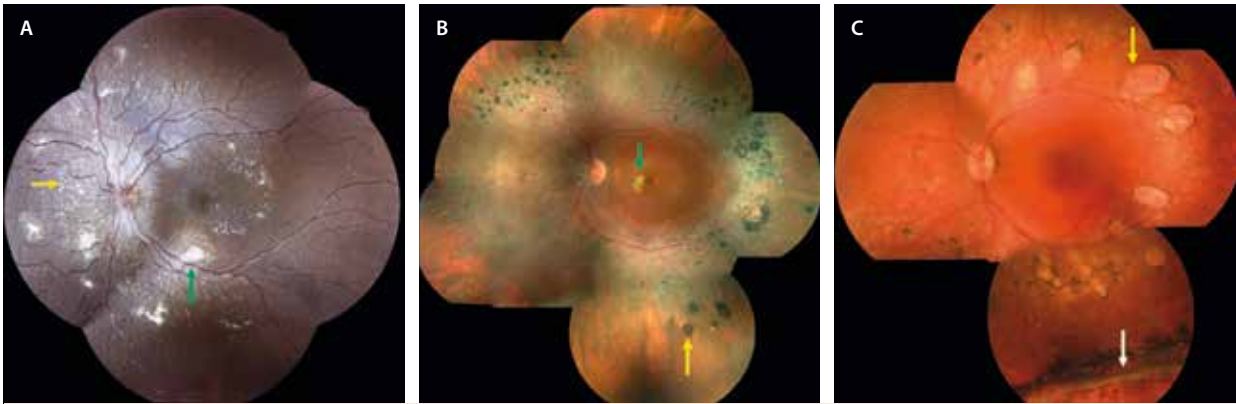


Figura 34. Síndrome de incremento de conos-S. Variaciones de hallazgos en la retinografía según la edad. **A)** Paciente joven de 9 años con nictalopía. En la retinografía se ven puntos blanco-amarillentos alrededor de las arcadas vasculares y peripapilar nasal (flecha amarilla). Asocian múltiples membranas neovasculares extramaculares con gliosis blanquecina asociada (flecha verde). **B)** Paciente de 57 años con cambios pigmentarios numulares en la periferia media (flecha amarilla), que asocia gliosis perifoveal (flecha verde). **C)** Paciente de 45 años con lesiones tipo torpedos en la periferia media (flecha amarilla). Destaca un área de retinosquisis periférica inferior barrada con láser (flecha blanca).

Imagen C cortesía de Suzanne Yzer.

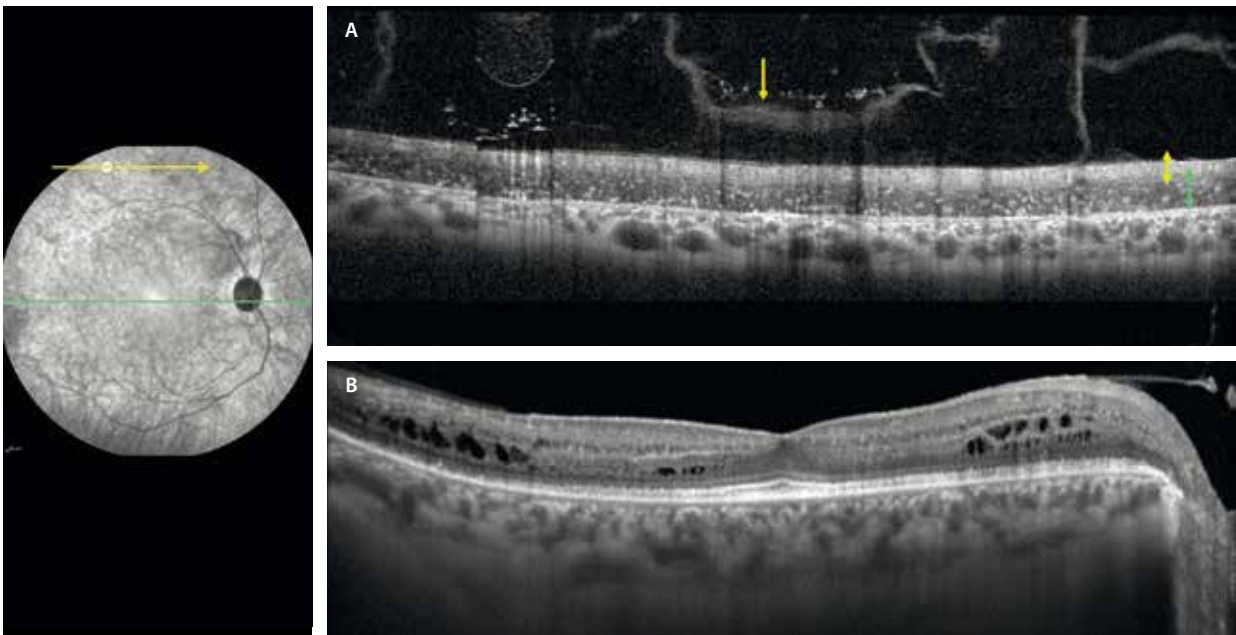


Figura 35. Síndrome de incremento de conos-S. Hallazgos principales en la tomografía de coherencia óptica. **A)** Alrededor de las arcadas vasculares se observa una retina «bilaminar» displásica, con un epitelio pigmentario de la retina adelgazado, unas capas externas ausentes, gránulos de pigmento hiperreflectivo y una gran capa nuclear externa hiporreflectiva cargada de conos-S (flechas verdes) y unas capas internas hiperreflectivas adelgazadas (flechas amarillas). Destaca el engrosamiento de la hialoides posterior (flecha amarilla), con aspecto de estar desdoblada. **B)** A nivel macular, se aprecia una atenuación de las capas externas parafoveal con preservación foveal y esquisis macular en la capa de fibras de Henle fundamentalmente. El vítreo en la mácula está adherido.

- En la periferia media, coincidiendo con la pigmentación numular, se aprecia una retina desorganizada (displásica) con un adelgazamiento del EPR y densos gránulos de pigmento sobre el mismo, asociando una pérdida de las capas externas. Sin embargo, llama la atención una forma «bilaminar» de la retina con una capa nuclear externa muy gruesa e hiporreflectiva (llena de conos-S supernumerarios) y una retina interna hiperreflectiva adelgazada (fig. 35A).
- A nivel macular, destaca una esquisis en la capa nuclear interna, capa de las fibras de Henle, capa nuclear externa y capa de células ganglionares

(fig. 35B). Esta esquisis no se aprecia en la infancia, siendo típica de la adolescencia-juventud. En la edad adulta tiende a resolverse con menor o mayor atrofia asociada. Esto hace pensar que tenga una relación con la adherencia del vítreo.

- La coroides es gruesa.
- La AF es muy característica y varía mucho dependiendo de la edad de estos pacientes³⁷⁻³⁹:
 - Infancia: puntos hiper-AF en el polo posterior. Suelen asociar puntos hiper-AF alrededor de las arcadas vasculares y nasal a la papila (fig. 36A).

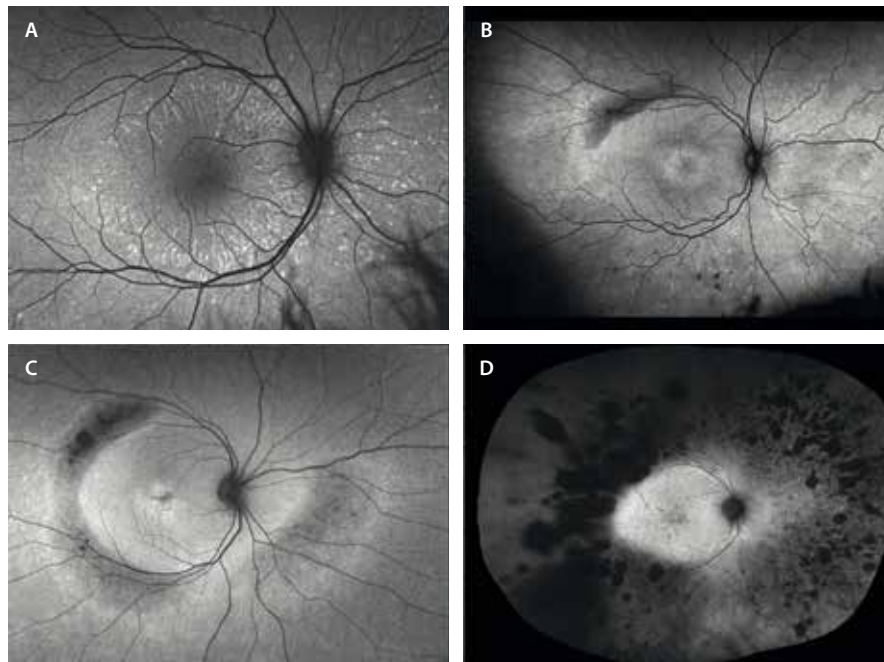


Figura 36. Síndrome de incremento de conos-S. Patrones de autofluorescencia en función de la edad. **A)** Autofluorescencia en un niño pequeño donde se aprecian puntos hiperautofluorescentes en el polo posterior y nasal a la papila. **B)** Paciente en la adolescencia donde se aprecia un inicio de hipoautofluorescencia sectorial temporal superior. **C)** A medida que la edad aumenta, la hipoautofluorescencia crece en anillo de forma elipsoidal. Está bien delimitada y separada de la retina sana por una doble línea hiperautofluorescente que le da una imagen de «doble anillo». **D)** En la edad adulta, predomina la hipoautofluorescencia debido a la gran degeneración y pigmento numular periférico. El polo posterior muestra una hiperautofluorescencia.

- Juventud: en esta etapa comienzan las áreas de hipo-AF en la periferia media temporal superior (fig. 36B), que van creciendo de manera circunferencial en la edad adulta, correlacionándose con las áreas de pigmento numular, hasta formar un área hipo-AF elipsoidal (fig. 36D). El polo posterior puede mostrar una cierta hiper-AF, pudiendo verse una línea hiper-AF temporal a la mácula delimitando la retina sana de la enferma. En ocasiones se observan imágenes de «doble anillo» (fig. 36C).
- Complicaciones³⁷⁻³⁹:
 - MNV de tipo 1/2 con una gran gliosis asociada (fig. 34A). Suelen ser múltiples y se localizan en el polo posterior, pero a nivel extrafoveal, pudiendo formarse alrededor de las arcadas vasculares. Suelen aparecer en la infancia, siendo otra de las distrofias hereditarias de la retina con mayor asociación a la formación de MNV (junto con la enfermedad de Best). Es frecuente también la presencia de MNV de tipo 3, con comunicaciones arteriovenosas a nivel del polo posterior.
 - Atrofia de capas externas con esquisis complejas de gran altura y pérdida severa de AV.
 - DR periférico por degeneración retiniana.
- El ERG es patognomónico, pero difícil de interpretar³⁷⁻³⁹.

Síndrome de Stickler

Se trata de la causa más común de DR regmatógeno hereditario⁴⁰.

Se debe a diferentes mutaciones de genes relacionados con la síntesis del colágeno 2, 9 y 11 (colagenopatía)⁴⁰.

Es un cuadro sistémico que asocia⁴⁰:

- Facies típica con hipoplasia de la parte central facial («cara plana»).

- Sordera.
- Hiperlaxitud articular, aracnodactilia.
- Escoliosis.
- Fenotipo marfanoide.

A nivel ocular, los tipos 1 y 2 (AD) son los más prevalentes, y se deben sospechar si⁴⁰:

- Catarata precoz.
- Miopía patológica.
- Degeneración vítrea severa: membranas vítreas, proliferaciones fibróticas.
- Degeneraciones retinianas radiales perivasculares.
- Múltiples zonas de degeneración en empalizada o *lattice*.
- DR complejos a edades muy precoces. Sospechar en niños con DR.

Vasculopatías

Enfermedad de Coats. Telangiectasias maculares de tipo 1

La enfermedad de Coats, las telangiectasias maculares tipo 1 o los aneurismas saculares de Leber hacen referencia a un grupo de patologías de origen desconocido que se caracterizan por cambios vasculares retinianos y otros signos secundarios como⁴¹⁻⁴³:

- Telangiectasias capilares.
- Lesiones aneurismáticas.
- Signos exudativos en forma de fluido subretiniano, fluido intrarretiniano y DR exudativo, que asocian un componente lipídico de cuantía variable en función del grado de extensión de la rotura de la barrera hemato-retiniana interna.

- Áreas de no perfusión, que característicamente no asocian neovascularización prerretiniana.

Existe una predilección por el género masculino (85%), pese a que recientemente las series hablan de un 15% de pacientes mujeres⁴¹⁻⁴³.

Son casos unilaterales, aunque desde la introducción del campo ultraamplio se han descrito cambios telangiectásicos en la periferia de los ojos adelfos, pudiendo hablar de una patología, en muchas ocasiones, bilateral asimétrica⁴⁴.

Pese a la variabilidad de términos para describir una misma enfermedad, se emplea uno u otro en función de la edad, de la localización de las lesiones y de la evolución de estas⁴¹⁻⁴³:

- Enfermedad de Coats: este nombre se reserva para casos que ocurren mayoritariamente en la infancia y de una localización periférica (fig. 37)⁴¹⁻⁴³. Sus características principales son:
 - Puede presentarse desde edades muy tempranas en forma de leucocoria unilateral.
 - En edades más adultas, son pacientes que refieren pérdida de AV, pudiendo, asimismo, descubrirse muchos otros casos en un control rutinario y ser asintomáticos.
 - Se caracterizan por un predominio de formas exudativas abigarradas periféricas, con exudación dura en

forma de grandes circinadas periféricas, con exudación lipídica que puede llegar al polo posterior y evolucionar a fibrosis subretiniana. Es, por tanto, una de las patologías en las que los cambios periféricos pueden asociar gran exudación posterior a los mismos. Se pueden acompañar de un DR exudativo que complica la evolución y el tratamiento de estas lesiones, pudiendo llegar a ser realmente complejo.

- Telangiectasias maculares de tipo 1⁴¹⁻⁴³: estos casos obedecen a pacientes adultos con cambios aneurismáticos capilares unilaterales que ocurren en el polo posterior. Pueden asociar pequeñas circinadas de exudación lipídica y una hipoperfusión relativa, que se puede determinar con OCT-A de manera sencilla y detallada (fig. 38).
- Aneurismas saculares de Leber⁴¹⁻⁴³: se trata de un subtipo que también predomina en la edad adulta y se caracteriza por la presencia de múltiples aneurismas arteriolares, con una circinada exudativa asociada, distribuidos por toda la retina.

Telangiectasias maculares de tipo 2

Las telangiectasias maculares de tipo 2 corresponden a una enfermedad ocular caracterizada por la dilatación de los capilares perifoveales, sin una causa conocida. Sin embargo, parecen tener una base neurodegenerativa

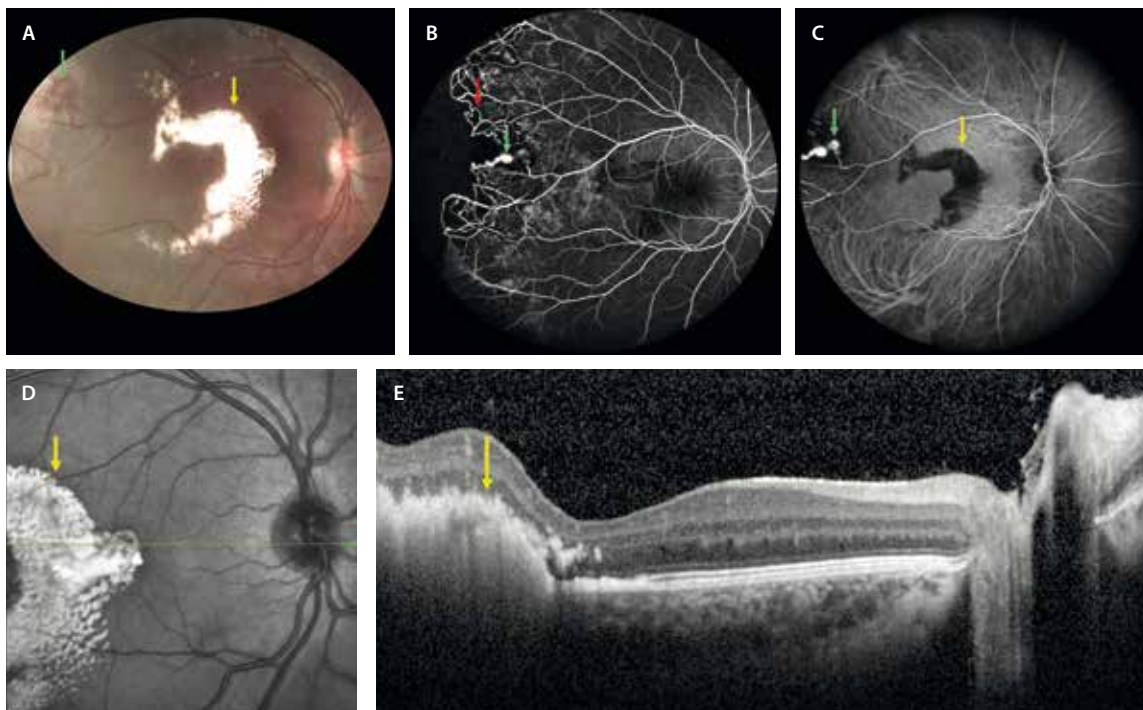


Figura 37. Enfermedad de Coats. **A)** La retinografía muestra unos cambios aneurismáticos periféricos (flecha verde) que asocian exudación lipídica alrededor, pero fundamentalmente en el polo posterior (flecha amarilla). **B)** En la angiografía con fluoresceína, los aneurismas periféricos se ven como dilataciones saculares de menor o mayor tamaño hiperfluorescentes (flecha verde) que asocian vasos telangiectásicos irregulares (flecha roja) e isquemia circundante. **C)** La angiografía con verde de indocianina muestra los aneurismas como hiperfocales (flecha verde), pero sobre todo resalta la exudación subretiniana del polo posterior como hipocianescente (flecha amarilla). **D)** La imagen cercana a infrarrojo destaca la exudación subretiniana hiperreflectiva (flecha amarilla). **E)** En un corte foveal, la tomografía de coherencia óptica muestra la exudación subretiniana (flecha amarilla), sin edema macular asociado.

Caso cedido por Giovanni Staurengi, Ospedale Luigi Sacco, Milán.

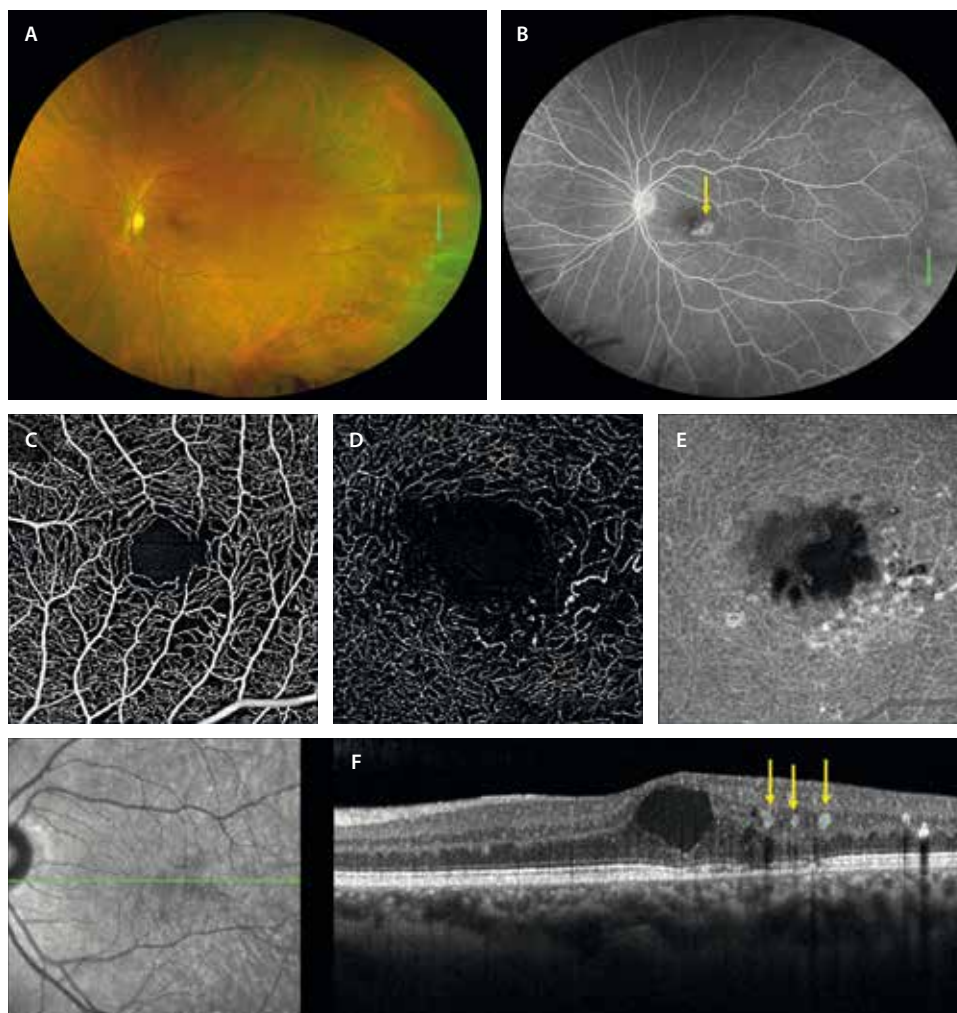


Figura 38. Telangiectasias maculares de tipo 1. **A)** La retinografía de campo amplio muestra cambios maculares, pero también cambios periféricos telangiectásicos (flecha verde) en estos pacientes. **B)** La angiografía con fluoresceína de campo amplio demuestra la exudación hiperfluorescente de las lesiones maculares (flecha amarilla) y de las lesiones periféricas (flecha verde). **C)** Angiografía por tomografía de coherencia óptica del plexo capilar superficial que detecta un agrandamiento de la zona avascular foveal y una disminución de la densidad capilar. **D)** Estos cambios son más notorios en el plexo capilar profundo, donde se aprecian los cambios telangiectásicos y los aneurismas capilares. **E)** La imagen *en face* de la tomografía de coherencia óptica estructural permite realzar esos cambios. **F)** La tomografía de coherencia óptica demuestra un edema macular secundario a los aneurismas capilares (flechas amarillas).

primaria que afecta tanto a los capilares retinianos como a la célula de Müller⁴⁵⁻⁴⁷.

Es una enfermedad bilateral, aunque puede ser asimétrica, que aparece en la edad adulta, sobre todo en mujeres, y es frecuente que haya una incidencia alta de diabetes *mellitus* en familiares⁴⁵⁻⁴⁷.

Ha habido múltiples clasificaciones, muchas de ellas complejas, que no se suelen seguir en la práctica clínica real.

Característicamente⁴⁵⁻⁴⁷:

- Existe una pérdida de pigmento lúteo asociada a la muerte de células de Müller, lo que le da una hipopigmentación perifoveal relativa. Se aprecia un área grisácea perifoveal sectorial en la retinografía (fig. 39A y 39B). Esto se va a reflejar de manera precoz en la AF azul como una pérdida de hipo-AF foveal sectorial (o un aumento de la AF relativo) (fig. 39D). En casos más avanzados, se pierde la hipo-AF foveal por completo

(fig. 39E y 39F). Por este motivo, la AF azul es una herramienta diagnóstica fundamental para detectar la enfermedad en estadios precoces y monitorizar su evolución.

- Los cambios vasculares se pueden apreciar en la OCT-A y en la AGF. Principalmente aparecen en el PCP en el sector o cuadrante temporal, pudiendo estar mínimamente afecto el plexo capilar superficial (fig. 40F y 40J). En la AGF se aprecia una fuga vascular pericapilar a nivel foveal característica (fig. 40B). Esta dilatación de los capilares retinianos del PCP puede suponer un aumento de volemia relativo, y es típica la dilatación de una vénula en ese sector en la retinografía, que suele presentar cambios de forma (vénula de drenaje rectificada).
- En fases más avanzadas de la enfermedad, el EPR puede verse afectado, observándose cambios de hiperplasia y dispersión del EPR (figs. 39 C y 40A). En estos

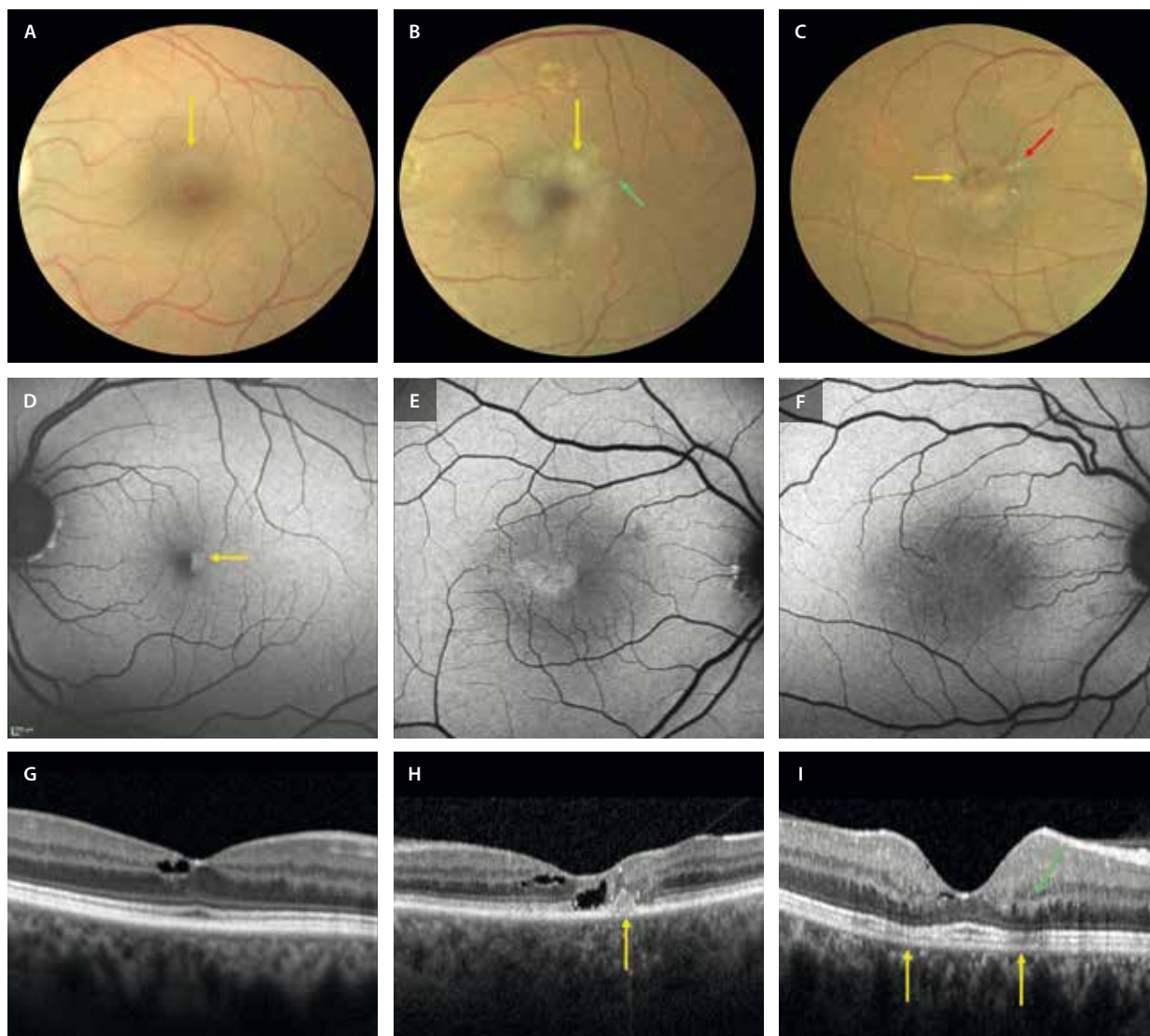


Figura 39. Casos de telangiectasias maculares de tipo 2 con signos correspondientes a diferentes estadios de gravedad. **A-C)** Retinografías a color. **A)** Hipopigmentación perifoveal superior de aspecto grisáceo (flecha amarilla). **B)** Aumento de la hipopigmentación (flecha amarilla) y vénula rectificada en el margen temporal (flecha verde). **C)** Caso más severo con hipopigmentación y atrofia, así como cristales refringentes (flecha roja) y pigmento (flecha amarilla). **D-F)** Autofluorescencia azul. **D)** Disminución de hipofluorescencia en el margen foveal temporal (flecha amarilla). **E y F)** Ausencia de hipofluorescencia foveal en un estadio más avanzado. **G-I)** Tomografía de coherencia óptica. **G)** Cavitación retiniana hiporreflectiva con bordes angulados. **H)** Cavitación retiniana en capas internas y externas con hiperplasia del epitelio pigmentario de la retina (flecha amarilla) y adelgazamiento retiniano. **I)** Pérdida de definición de las capas internas perifoveales y aumento de la reflectividad de la capa plexiforme externa (flecha verde) por la atrofia de la capa de elipsoides perifoveal (flechas amarillas).

casos, asocian cristales refringentes, así como aumento de la probabilidad de neovascularización. En este caso, además, y por la rotura de la barrera hematorretiniana externa, se establecen conexiones entre vénulas del PCP y la coroides, dando lugar a anastomosis retinocoroideas que favorecen la exudación y la fibrosis subretiniana. La OCT-A tiene gran utilidad para detectar las MNV (fig. 40K), así como las anastomosis retinocoroideas (ARC) en estos pacientes. Un factor de mal pronóstico es la aparición de vasos al segmentar las capas externas (zona que es avascular), siendo muy probable la aparición de una MNV en los próximos meses, así como la formación de puentes vasculares de conexión retinocoroideas.

Sin embargo, es quizás la OCT la herramienta de diagnóstico más importante, ya que permite estimar el tiempo de evolución y ver con detalle los diferentes signos y complicaciones de esta enfermedad⁴⁵⁻⁴⁷:

- Cavidades cistoideas secundarias a áreas de disrupción tisular (figs. 39G y 39H, y 40D). Son espacios hiporreflectivos de bordes angulados.
- Pérdida de definición de las capas internas y atenuación de la EZ (fig. 39I). Esto genera un engrosamiento con aumento de reflectividad relativa en la capa plexiforme externa.
- Descenso de la capa plexiforme externa y contacto con el EPR.

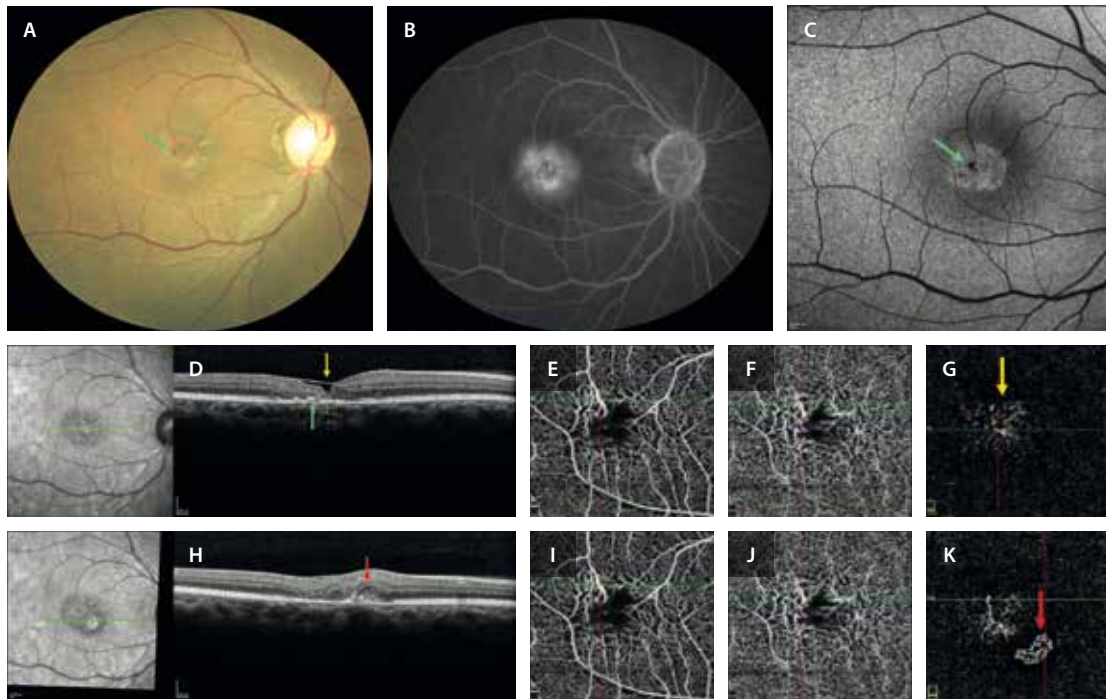


Figura 40. Caso avanzado de telangiectasias maculares de tipo 2. Mujer de 55 años que acude por pérdida de visión de ambos ojos. Diabética tipo II. **A)** La retinografía muestra una hipopigmentación con hiperplasia del epitelio pigmentario de la retina (flecha verde) y rectificación con dilatación venular. **B)** En la angiografía con fluoresceína se aprecia una fuga típica en tiempos tardíos. **C)** La autofluorescencia azul permite ver una reducción de la hipoautofluorescencia foveal con un punto hipoautofluorescente correspondiente a pigmento (flecha verde). **D)** La tomografía de coherencia óptica inicial demuestra la presencia de una cavitación intrarretiniana, quedando cubierta solo por la membrana limitante interna debido al adelgazamiento retiniano («cubierta de membrana limitante interna» o *ILM-draping*) (flecha amarilla). Además, se aprecia la hiperplasia del epitelio pigmentario de la retina (flecha verde). En estos casos, conviene hacer una angiografía por tomografía de coherencia óptica (**E-G**). **E)** Plexo capilar superficial normal. **F)** Capilares telangiectásicos en el plexo capilar profundo. **G)** Presencia de vasos a nivel de las capas externas (flecha amarilla). **H)** La tomografía de coherencia óptica 6 meses después muestra la presencia de un material hiperreflectivo subretiniano (flecha roja). **I y J)** El plexo capilar superficial y el plexo capilar profundo permanecen iguales. **K)** La angiografía por tomografía de coherencia óptica, al segmentar las capas externas, detecta la presencia de flujo correspondiente a una membrana neovascular (flecha roja).

Caso cedido por K. B. Freund y Orly Gal-Or, Nueva York.

- Dispersión e hiperplasia del EPR reactiva (figs. 39H y 40D). Es en este momento cuando es realmente útil hacer la OCT-A y comprobar si existen esos vasos presentes al segmentar las capas externas.
- En fases avanzadas aparece la MNV (fig. 40H) y ARC.

Vitreorretinopatía exudativa familiar

La vitreorretinopatía exudativa familiar es una enfermedad hereditaria con un cierto parecido a la retinopatía de la prematuridad. Sin embargo, estos pacientes no tienen antecedentes de prematuridad⁴⁸.

Presenta una genética heterogénea, al ser causada por la mutación de diferentes genes con distintos patrones hereditarios: *FZD4*, *LRP5*, *TSPAN12* y *NDP*. Además, la penetrancia es variable, siendo común no presentar antecedentes familiares⁴⁸.

Como características de la enfermedad destacan⁴⁸:

- Arrastre y rectificación de los vasos retinianos hacia la periferia extrema.
- Nasalización del nervio óptico, que puede asociar pliegues retinianos que van desde el nervio óptico hacia la periferia (fig. 41A).

- Cambios telangiectásicos y aneurismáticos en la periferia, que asocian áreas de isquemia (fig. 41D).
- Grados variables de exudación lipídica alrededor de las anomalías microvasculares periféricas.
- Neovascularización periférica y proliferación fibrovascular (fig. 41D)/DR traccional como complicaciones de la isquemia y la exudación, respectivamente.

Otras patologías sistémicas

Pseudoxantoma elástico (PXE)

El pseudoxantoma elástico o síndrome de Gronblad es una enfermedad sistémica con un patrón de herencia AR (gen *ABCC6*) y una prevalencia de 1/25 000 personas, que asocia una mineralización anormal y una rotura de las fibras elásticas a nivel de⁴⁹⁻⁵¹:

- Piel: pápulas blandas de color marfil en un patrón reticular que afectan predominantemente al cuello y a las grandes superficies flexoras⁴⁹⁻⁵¹.
- Paredes vasculares: enfermedad oclusiva arterial periférica y coronaria.

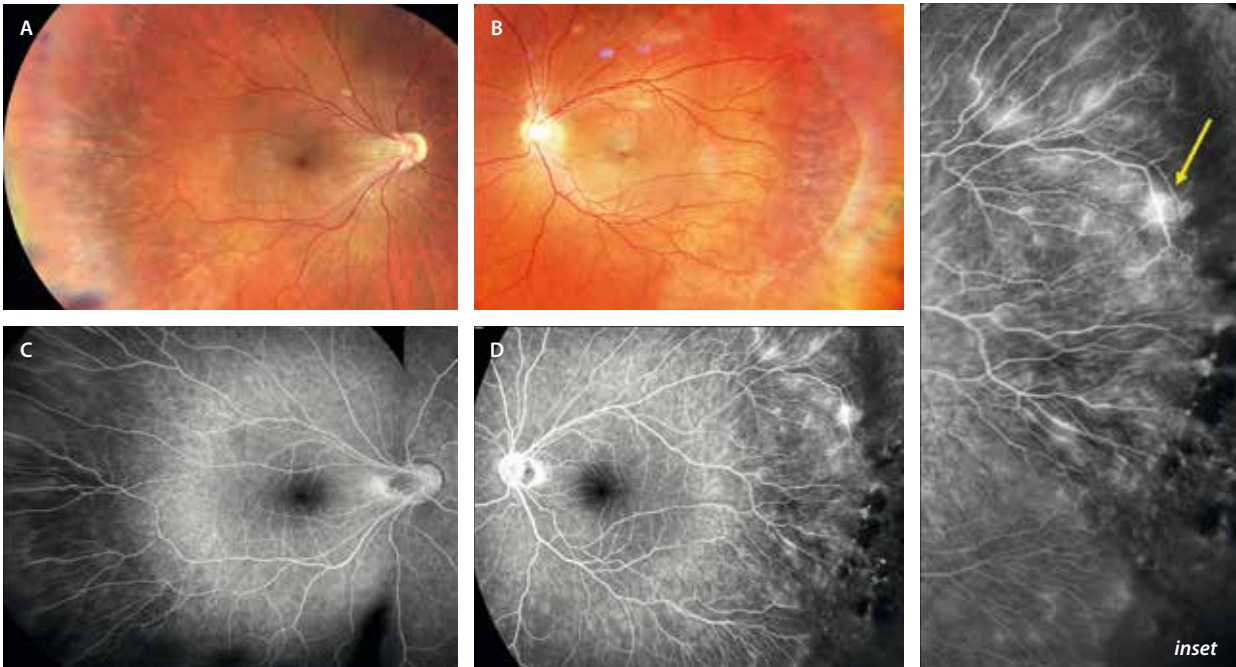


Figura 41. Vitreoretinopatía exudativa familiar. **A y B)** En las retinografías se puede apreciar una nasalización del nervio óptico en el ojo derecho (**A**), con un arrastre y rectificación de los vasos temporales hasta la periferia en ambos ojos. En la periferia del ojo izquierdo se ven cambios de gliosis prerretiniana. **C y D)** En la angiografía con fluoresceína de campo amplio se observa mejor esa rectificación de los vasos temporales. Además, en el ojo izquierdo se aprecian cambios telangiectásicos, así como un área de neovasos incipientes hiperfluorescentes (flecha amarilla) con un área extensa de no perfusión periférica (*inset*).

- Membrana de Bruch (MB): esta se ve muy engrosada e hiperreflectiva (mineralizada) en la OCT, asociando múltiples irregularidades en el contorno, así como fracturas o *crack-like breaks*⁴⁹⁻⁵¹. Los principales signos se resumen en:
 - *Peau d'orange*: se trata de un material amarillento-anaranjado de predominio temporal (fig. 42A y 42B). Se observa en la OCT como un material hiperreflectivo entre la zona de IZ-EPR y la MB⁴⁹⁻⁵¹.

- Estrías angioides: rojizas, y con más o menos pigmento asociado, nacen del nervio óptico y se disponen de manera radial hasta la periferia a través del material amarillento (figs. 42A y 42B, y 43A y 43B). Típicamente, se paran donde finaliza este material⁴⁹⁻⁵¹.
- Atrofia y cambios viteliformes en el polo posterior que dan imagen de «patrón»⁴⁹⁻⁵¹.
- MNV bilaterales y múltiples (fig. 44A-C), normalmente de localización extrafoveal. Suelen ser muy

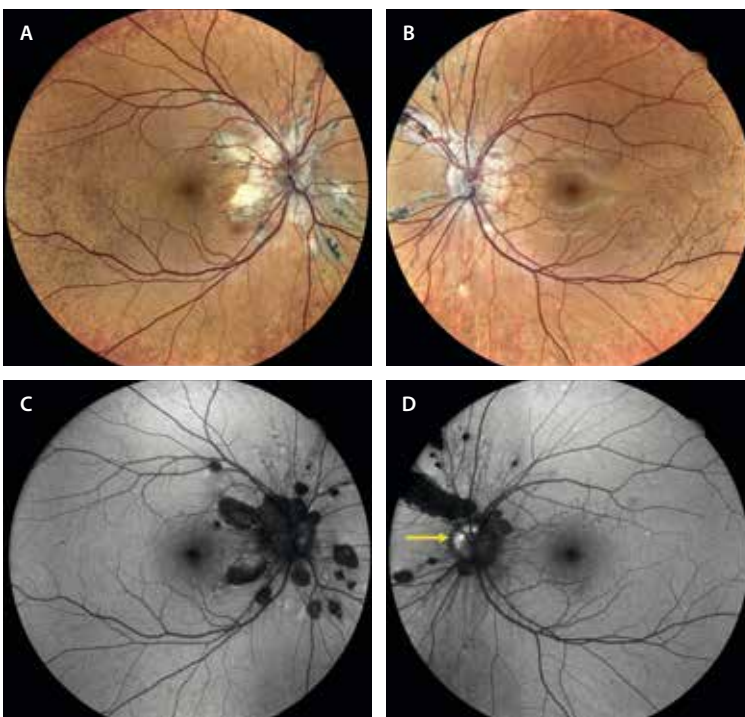


Figura 42. Pseudoxantoma elástico. **A y B)** La retinografía Eidon (sistema láser confocal) permite ver mejor los detalles de color, sumando los cambios de reflectividad, ideal para apreciar mejor las estrías angioides que nacen desde el nervio óptico y se disponen de manera radial, teniendo una cantidad variable de pigmento asociado. Destaca el material amarillento-naranja o *peau d'orange*. **C y D)** La autofluorescencia permite localizar las estrías angioides como lesiones lineales hipoautofluorescentes de grosor variable. Destaca la presencia de drusas del nervio óptico hiperautofluorescentes (flecha amarilla).

Imagen cortesía de K. B. Freund, Nueva York.

recurrentes y fibrosantes. Junto con la atrofia, son las dos principales causas de deterioro visual grave en estos pacientes⁵¹.

- Drusas del nervio óptico, detectándose una hiper-AF a nivel del nervio óptico (fig. 42D)⁴⁹⁻⁵¹.
- Cuerpos coloidales o lesiones «tipo cometa»: se trata de lesiones calcificadas, amarillentas en la retinografía e hiper-AF (fig. 43), que son un signo muy indicativo de PXE. En la OCT se ven como estructuras globulares hiporreflectivas con hipertransmisión posterior⁴⁹⁻⁵¹.

Síndrome de Alport

El síndrome de Alport es una enfermedad sistémica hereditaria generalmente ligada al cromosoma X, siendo más frecuente en varones^{52,53}.

Se debe a mutaciones que codifican para el colágeno IV (*COL4A3*, *COL4A4*, *COL4A5*), que se encuentra fundamentalmente en:

- Riñón: síndrome nefrítico con hematuria como signo más precoz y constante.

- Oído: sordera neurosensorial bilateral y progresiva de comienzo precoz en la infancia.
- Ojo^{52,53}:
 - Lenticono anterior.
 - Distrofia polimorfa posterior.
 - Retinopatía: la mayor parte de los cambios son secundarios a una alteración de la membrana limitante interna^{52,53}. Características:
 - Patrón de puntos y motas o *dot and fleck*: se aprecia un punteado amarillento perifoveal que se extiende al polo posterior (fig. 45A y 45B). En la OCT se ven como cambios drusenoides.
 - El contorno foveal es anómalo, al haber un aplastamiento foveal. En la OCT macular se puede apreciar el signo de la escalera o *stair-case sign* (fig. 45C y 45D), llegando a adelgazarse mucho la retina, incluso a formar grandes agujeros maculares bilaterales. Asimismo, la coroides se adelgaza en estos pacientes.
 - Se aprecia un adelgazamiento temporal progresivo hasta la periferia, que se puede detectar en la OCT macular. Este adelgazamiento es el responsable del desarrollo de DR.

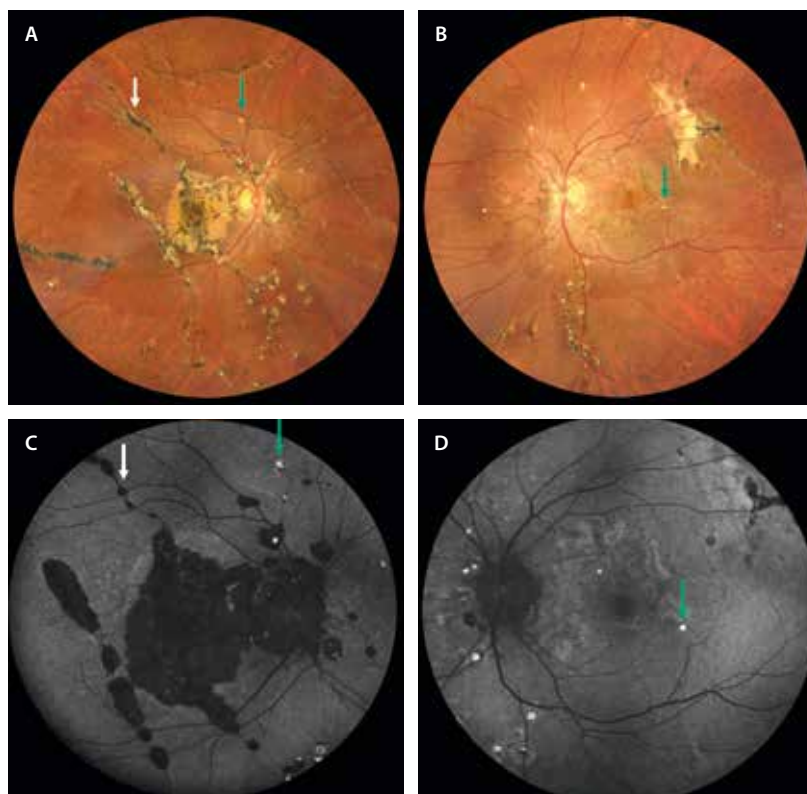


Figura 43. Pseudoxantoma elástico evolucionado. A y B) La retinografía muestra múltiples estrías angioides, la mayoría pigmentadas, que nacen del nervio óptico y se distribuyen por toda la retina (flecha blanca). En el ojo derecho se acompaña de cambios de fibrosis subretiniana y atrofia macular. En el ojo izquierdo, la fibrosis se localiza temporal superior. Además, se ven múltiples lesiones amarillentas redondas en ambos ojos (flecha verde) que corresponden a lesiones cometa. C y D) La autofluorescencia muestra las estrías angioides hipoautofluorescentes (flecha blanca). Las lesiones cometa se ven como puntos hiperautofluorescentes (flechas verdes).

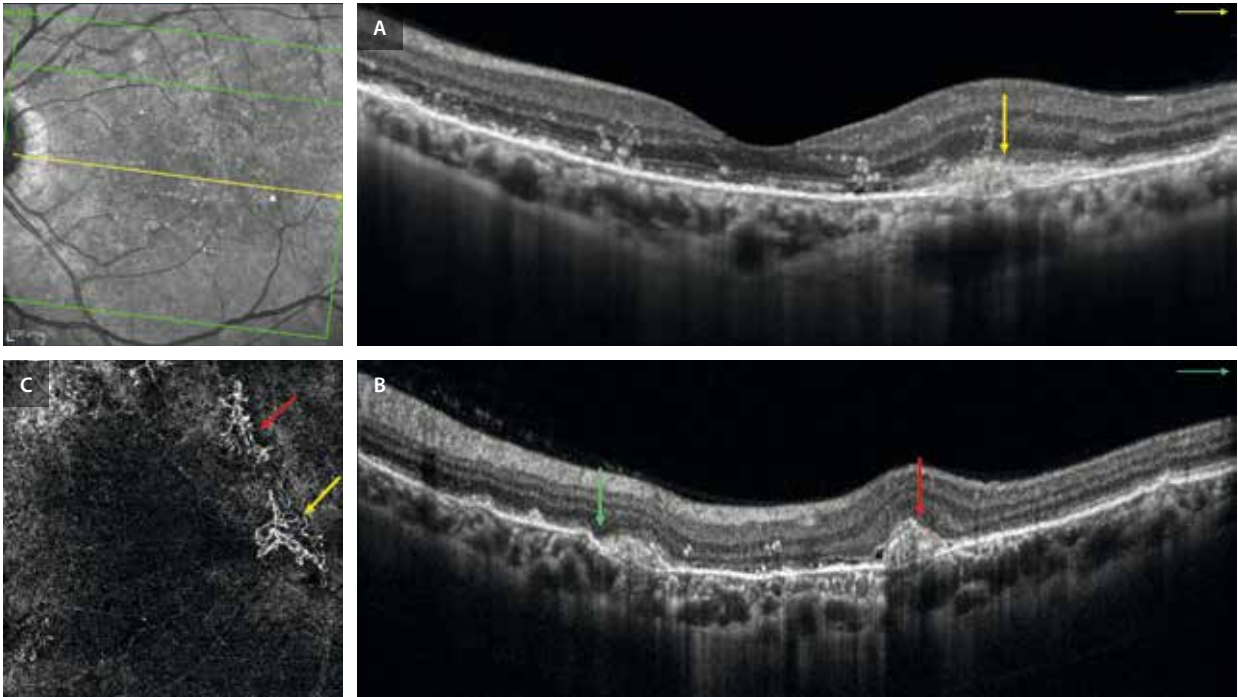


Figura 44. Pseudoxantoma elástico. Hallazgos de la tomografía de coherencia óptica del caso anterior (fig. 43). **A**) En la angiografía por tomografía de coherencia óptica del ojo izquierdo, en un corte foveal, se observa una membrana de Bruch hiperreflectiva con una ruptura focal que se acompaña de material hiperreflectivo subretiniano (flecha amarilla). **B**) En otro de los cortes, extrafoveal, se ven múltiples roturas en la membrana de Bruch con aspecto escalonado (flecha verde), con otras áreas de material hiperreflectivo subretiniano (flecha roja). **C**) En la angiografía por tomografía de coherencia óptica se aprecia que esas áreas de material hiperreflectivo subretiniano corresponden a membranas neovasculares de tipo 2 (flechas amarilla y roja).

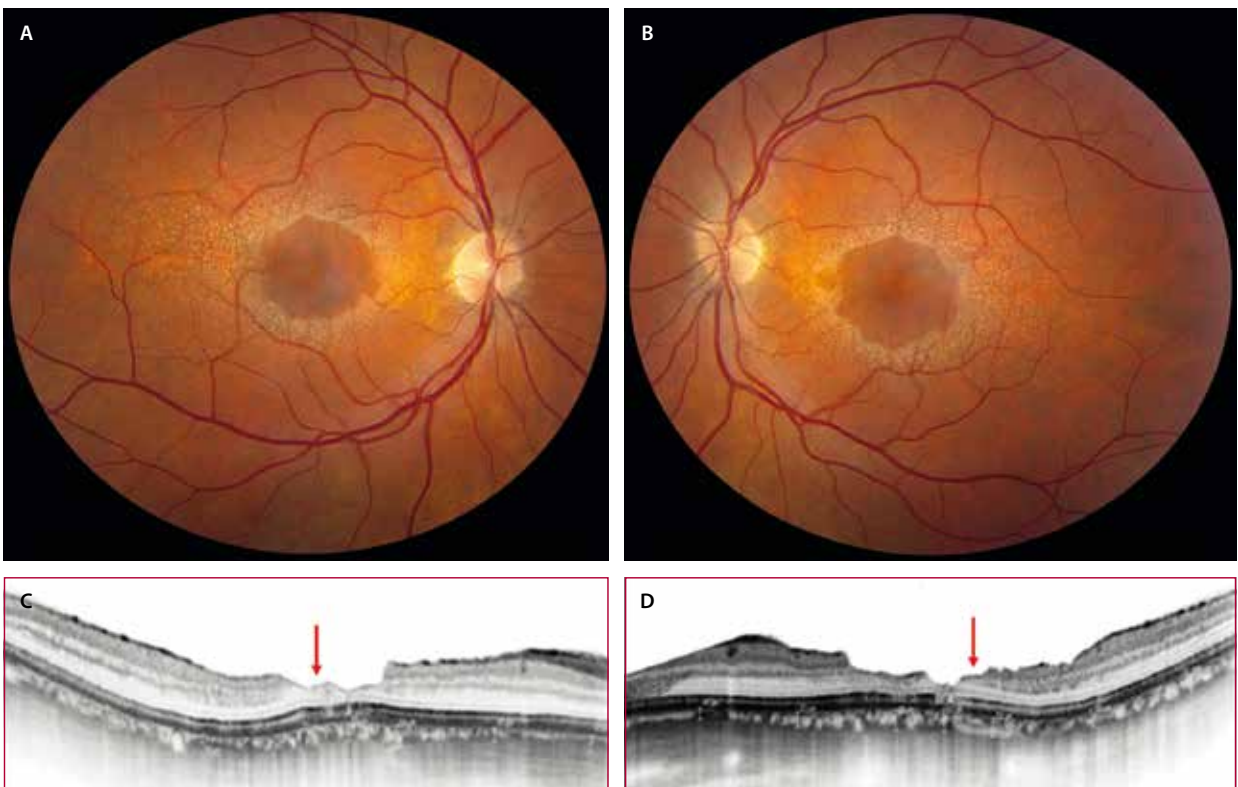


Figura 45. Síndrome de Alport. **A y B**) La retinografía demuestra un perfil perifoveal atípico, junto a una retinopatía «punto-mota» con un punteado fino amarillento en el polo posterior. **C y D**) En la tomografía de coherencia óptica se puede ver una irregularidad del perfil foveal, con un adelgazamiento de la retina interna, observándose el signo de la escalera (flecha roja).

Imágenes A y B cortesía del Dr. L. A. Yannuzzi, Nueva York. Imágenes C y D reproducidas con la autorización de la Ophthalmic Communications Society. Stanojic N, Raja MS, Burton BJ. Choroidal thinning and «stair-case» foveal sign in a patient with Alport syndrome. Retin Cases Brief Rep. 2014;8(1):52-5.

Bibliografía

1. Coco Martín RM, coordinadora. Diagnóstico diferencial y manejo de las distrofias hereditarias de retina. Sociedad Española de Retina y Vítreo; 2025.
2. Georgiou M, Robson AG, Fujinami K, De Guimarães TAC, Fujinami-Yokokawa Y, Daich Varela M, et al. Phenotyping and genotyping inherited retinal diseases: Molecular genetics, clinical and imaging features, and therapeutics of macular dystrophies, cone and cone-rod dystrophies, rod-cone dystrophies, Leber congenital amaurosis, and cone dysfunction syndromes. *Prog Retin Eye Res.* 2024;100(101244):101244.
3. Bianco L, Arrigo A, Antropoli A, Berni A, Saladino A, Vilela MA, et al. Multimodal imaging in Best Vitelliform Macular Dystrophy: Literature review and novel insights. *Eur J Ophthalmol.* 2024;34(1):39-51.
4. Boon CJF, Van den Born LI, Visser L, Keunen JEE, Bergen AAB, Booi JC, et al. Autosomal recessive bestrophinopathy: differential diagnosis and treatment options. *Ophthalmology.* 2013;120(4):809-20.
5. Seddon JM, De D, Grunenkovaitė L, Ferrara D. Clinical and imaging characteristics of PRPH2 retinopathies in a longitudinal cohort and diagnostic implications. *Invest Ophthalmol Vis Sci.* 2024;65(14):31.
6. AlAshwal SM, Yassin SH, Kalaw FGP, Boroohah S. Prph2-associated retinal diseases: a systematic review of phenotypic findings. *Am J Ophthalmol.* 2025;271:7-30.
7. Heath Jeffery RC, Chen FK. Stargardt disease: multimodal imaging: a review. *Clin Experiment Ophthalmol.* 2021;49(5):498-515.
8. Fujinami K, Zernant J, Chana RK, Wright GA, Tsunoda K, Ozawa Y, et al. Clinical and molecular characteristics of childhood-onset Stargardt disease. *Ophthalmology.* 2015;122(2):326-34.
9. Cremers FPM, Lee W, Collin RWJ, Allikmets R. Clinical spectrum, genetic complexity and therapeutic approaches for retinal disease caused by ABCA4 mutations. *Prog Retin Eye Res.* 2020;79(100861):100861.
10. Fujinami K, Lois N, Mukherjee R, McBain VA, Tsunoda K, Tsubota K, et al. A longitudinal study of Stargardt disease: quantitative assessment of fundus autofluorescence, progression, and genotype correlations. *Invest Ophthalmol Vis Sci.* 2013;54(13):8181-90.
11. Fujinami K, Lois N, Davidson AE, Mackay DS, Hogg CR, Stone EM, et al. A longitudinal study of Stargardt disease: clinical and electrophysiologic assessment, progression, and genotype correlations. *Am J Ophthalmol.* 2013;155(6):1075-1088.e13.
12. Querques G, Guigui B, Leveziel N, Querques L, Bandello F, Souied EH. Multimodal morphological and functional characterization of Malattia Leventinese. *Arbeitsphysiologie.* 2013;251(3):705-14.
13. Ayyagari R, Mandal MNA, Karoukis AJ, Chen L, McLaren NC, Lichter M, et al. Late-onset macular degeneration and long anterior lens zonules result from a CTRP5 gene mutation. *Invest Ophthalmol Vis Sci.* 2005;46(9):3363-71.
14. Lando L, Nguyen AX-L, Li RTH, Megaw R, Dhillon B, Boroohah S. Anterior segment phenotypic changes in late-onset retinal degeneration with Ser163Arg mutation in CTRP5/C1QTNF5. *Arbeitsphysiologie.* 2023;261(9):2507-16.
15. Jain A, Anantharaman G, Goyal A, Gopalakrishnan M. Multimodal imaging of benign concentric annular macular dystrophy. *Indian J Ophthalmol.* 2019;67(10):1719-20.
16. Green DJ, Lenassi E, Manning CS, McGaughey D, Sharma V, Black GC, et al. North Carolina macular dystrophy: Phenotypic variability and computational analysis of disease-associated noncoding variants. *Invest Ophthalmol Vis Sci.* 2021;62(7):16.
17. Daruich A, Matet A, Borruat F-X. Macular dystrophy associated with the mitochondrial DNA A3243G mutation: pericentral pigment deposits or atrophy? Report of two cases and review of the literature. *BMC Ophthalmol.* 2014;14(1):77.
18. Smailhodzic D, Fleckenstein M, Theelen T, Boon CJ, Van Huet RA, Van de Ven JP, et al. Central areolar choroidal dystrophy (CACD) and age-related macular degeneration (AMD): differentiating characteristics in multimodal imaging. *Invest Ophthalmol Vis Sci.* 2011;52(12):8908-18.
19. Hagag AM, Mitsios A, Narayan A, Abbouda A, Webster AR, Dubis AM, et al. Prospective deep phenotyping of choroideremia patients using multimodal structure-function approaches. *Eye (Lond).* 2021;35(3):838-52.
20. Elnahry AG, Elnahry GA. Gyrate atrophy of the choroid and retina: A review. *Eur J Ophthalmol.* 2022;32(3):1314-23.
21. Aboshiha J, Dubis AM, Carroll J, Hardcastle AJ, Michaelides M. The cone dysfunction syndromes. *Br J Ophthalmol.* 2016;100(1):115-21.
22. Greenberg JP, Sherman J, Zweifel SA, Chen RWS, Dunccker T, Kohl S, et al. Spectral-domain optical coherence tomography staging and autofluorescence imaging in achromatopsia. *JAMA Ophthalmol.* 2014;132(4):437-45.
23. Gill JS, Georgiou M, Kalitzeos A, Moore AT, Michaelides M. Progressive cone and cone-rod dystrophies: clinical features, molecular genetics and prospects for therapy. *Br J Ophthalmol.* 2019;103(5):711-20.
24. Dai Y, Sun T. Oguchi's disease: two cases and literature review. *J Int Med Res.* 2021;49(5):3000605211019921.
25. Jiang X, Mahroo OA. Negative electroretinograms: genetic and acquired causes, diagnostic approaches and physiological insights. *Eye (Lond).* 2021;35(9):2419-37.
26. Sergouniotis PI, Davidson AE, Mackay DS, Lenassi E, Li Z, Robson AG, et al. Biallelic mutations in PLA2G5, encoding group V phospholipase A2, cause benign fleck retina. *Am J Hum Genet.* 2011;89(6):782-91.
27. Wang N-K, Chuang L-H, Lai C-C, Chou CL, Chu H-Y, Yeung L, et al. Multimodal fundus imaging in fundus albipunctatus with RDH5 mutation: a newly identified compound heterozygous mutation and review of the literature. *Doc Ophthalmol.* 2012;125(1):51-62.
28. Verbakel SK, Van Huet RAC, Boon CJF, Den Hollander AI, Collin RWJ, Klaver CFW, et al. Non-syndromic retinitis pigmentosa. *Prog Retin Eye Res.* 2018;66:157-86.
29. Berni A, Arrigo A, Bianco L, Antropoli A, Saladino A, Mansour AM, et al. New insights in the multimodal imaging of retinitis pigmentosa. *Eur J Ophthalmol.* 2024;34(2):357-66.
30. Daich Varela M, Georgiou M, Alswaiti Y, Kabbani J, Fujinami K, Fujinami-Yokokawa Y, et al. CRB1-associated retinal dystrophies: Genetics, clinical characteristics, and natural history. *Am J Ophthalmol.* 2023;246:107-21.
31. Saatci AO, Ataş F, Çetin GO, Kayabaşı M. Diagnostic and management strategies of bietti crystalline dystrophy: Current perspectives. *Clin Ophthalmol.* 2023;17:953-67.
32. Daich Varela M, Cabral de Guimaraes TA, Georgiou M, Michaelides M. Leber congenital amaurosis/early-onset severe retinal dystrophy: current management and clinical trials. *Br J Ophthalmol.* 2022;106(4):445-51.
33. Tatour Y, Ben-Yosef T. Syndromic inherited retinal diseases: Genetic, clinical and diagnostic aspects. *Diagnostics (Basel).* 2020;10(10):779.
34. Georgiou M, Finocchio L, Fujinami K, Fujinami-Yokokawa Y, Virgili G, Mahroo OA, et al. X-linked retinoschisis: Deep phenotyping and genetic characterization. *Ophthalmology.* 2022;129(5):542-51.
35. Gao F-J, Dong J-H, Wang D-D, Chen F, Hu F-Y, Chang Q, et al. Comprehensive analysis of genetic and clinical characteristics of 30 patients with X-linked juvenile retinoschisis in China. *Acta Ophthalmol.* 2021;99(4):e470-9.
36. Berenberg TL, Van Tassel SH, Patel SN, Chan RVP. Juvenile X-linked retinoschisis: A comparison of imaging modalities and review of angiographic findings. *Retina.* 2016;36(12):e117-9.
37. De Carvalho ER, Robson AG, Arno G, Boon CJF, Webster AA, Michaelides M. Enhanced S-cone syndrome: Spectrum of clinical, imaging, electrophysiologic, and genetic findings in a retrospective case series of 56 patients. *Ophthalmol Retina.* 2021;5(2):195-214.
38. Yzer S, Barbazetto I, Allikmets R, Van Schooneveld MJ, Bergen A, Tsang SH, et al. Expanded clinical spectrum of enhanced S-cone syndrome. *JAMA Ophthalmol.* 2013;131(10):1324-30.

39. Hull S, Arno G, Sergouniotis PI, Tiffin P, Borman AD, Chandra A, et al. Clinical and molecular characterization of enhanced S-cone syndrome in children. *JAMA Ophthalmol*. 2014;132(11):1341-9.
40. Drackley A, Ralay Ranaivo H, Allegretti V, Ing AY, Rahmani S, Blair MP, et al. Ophthalmic manifestations in a diverse pediatric population with type I and type II Stickler syndrome. *Ophthalmol Retina*. 2025;9(7):690-8.
41. Yannuzzi LA, Bardal AMC, Freund KB, Chen K-J, Eandi CM, Blodi B. Idiopathic macular telangiectasia. 2006. *Retina*. 2012;32 Suppl 1:450-60.
42. Banerjee M, Nayak S, Kumar S, Bhayana AA, Kumar V. Adult-onset Coats disease. *Surv Ophthalmol*. 2023;68(4):591-600.
43. Matet A, Daruich A, Dirani A, Ambresin A, Behar-Cohen F. Macular telangiectasia type 1: Capillary density and microvascular abnormalities assessed by optical coherence tomography angiography. *Am J Ophthalmol*. 2016;167:18-30.
44. Rabiolo A, Marchese A, Sacconi R, Cicinelli MV, Grosso A, Querques L, et al. Refining Coats' disease by ultra-widefield imaging and optical coherence tomography angiography. *Arbeitsphysiologie*. 2017;255(10):1881-90.
45. Kedariseti KC, Narayanan R, Stewart MW, Reddy Gurram N, Khanani AM. Macular telangiectasia Type 2: A comprehensive review. *Clin Ophthalmol*. 2022;16:3297-309.
46. Charbel Issa P, Gillies MC, Chew EY, Bird AC, Heeren TFC, Peto T, et al. Macular telangiectasia type 2. *Prog Retin Eye Res*. 2013;34:49-77.
47. Krivosic V, Lavia C, Aubineau A, Tadayoni R, Gaudric A. OCT of outer retinal hyperreflectivity, neovascularization, and pigment in macular telangiectasia type 2. *Ophthalmol Retina*. 2021;5(6):562-70.
48. Liu J, Zhang Y, Zhang Z. The diagnostic value of ultra-widefield fundus imaging technology in early familial exudative vitreoretinopathy. *Ophthalmic Genet*. 2025;46(5):426-34.
49. Spaide RF. Peau d'orange and angioid streaks: manifestations of Bruch membrane pathology. *Retina*. 2015;35(3):392-7.
50. Cicinelli MV, Torrioli E, La Franca L, Agrawal H, Barthelmes D, Chhablani J, et al. Incidence and risk factors of visual impairment in patients with angioid streaks and macular neovascularization. *Ophthalmol Retina*. 2023;7(5):431-40.
51. Rohart C, Le H-M, Estrada-Walker J, Giocanti-Auregan A, Cohen SY. Long-term prognosis of choroidal neovascularization complicating angioid streaks. *Retina*. 2023;43(6):882-7.
52. Savige J, Sheth S, Leys A, Nicholson A, Mack HG, Colville D. Ocular features in Alport syndrome: pathogenesis and clinical significance. *Clin J Am Soc Nephrol*. 2015;10(4):703-9.
53. Stanojcic N, Raja MSA, Burton BJJ. Choroidal thinning and «stair-case» foveal sign in a patient with Alport syndrome. *Retin Cases Brief Rep*. 2014;8(1):52-5.

Introducción

Los tumores retinianos constituyen un grupo heterogéneo de lesiones que pueden tener origen primario en la retina o representar manifestaciones secundarias de procesos metastásicos o infiltrativos sistémicos. Aunque su incidencia es relativamente baja, su importancia clínica radica en el impacto potencial sobre la visión, la posibilidad de compromiso vital en casos malignos y la necesidad de un diagnóstico diferencial preciso frente a otras patologías intraoculares, siendo las características de imagen multimodal determinantes.

Tumores del epitelio pigmentario de la retina

Hipertrofia congénita del epitelio pigmentario de la retina

La hipertrofia congénita del epitelio pigmentario de la retina (HCEPR) es un subtipo de hiperplasia benigna del epitelio pigmentario de la retina (EPR). Afecta más frecuentemente a individuos sanos de todas las edades, con una media de edad a la hora del diagnóstico entre 40-50 años, y no existe predilección de sexo. Se estima que la prevalencia es del 1 % de la población general¹.

Hay diferentes subtipos en función del número y las características en la imagen multimodal¹:

- HCEPR solitaria.
- HCEPR múltiple y agrupada:
 - HCEPR-múltiple y agrupada o en «huellas de oso».
 - Huellas de oso polar o *polar bear tracks*, también llamados puntos albinóticos congénitos agrupados o *congenital grouped albinotic dots*.
- Formas atípicas.

Solitaria

Se trata de una lesión pigmentada plana, benigna, localizada a nivel del EPR.

Las características de la imagen multimodal permiten diferenciar esta lesión de otras lesiones pigmentadas, como pueden ser los nevus coroideos:

- Retinografía a color (fig. 1A y 1C1)^{1,2}:
 - Aparecen como lesiones pigmentadas redondas-ovales normalmente en la periferia media-ecuatorial

de la retina, aunque pueden observarse en cualquier localización retiniana.

- Su apariencia puede variar en función de la pigmentación. Esto vendrá determinado por la integridad del EPR, que puede estar ausente en algunas zonas, dando lugar a las llamadas lagunas.
- Autofluorescencia (AF): muestra una lesión típicamente hipoautofluorescente (fig. 1C2)^{1,2}.
- Tomografía de coherencia óptica (OCT): es posiblemente la herramienta que más ha ayudado a la caracterización pseudohistológica de estas lesiones (fig. 1B y 1C3), donde destaca^{1,2}:
 - Hipertrofia del EPR, excepto en las zonas de lagunas, donde hay una ausencia del mismo.
 - Atrofia de fotorreceptores a expensas de un adelgazamiento de la capa nuclear externa (CNE) y desaparición de la membrana limitante externa (MLE) y capa de los elipsoides (EZ).
 - Adelgazamiento retiniano generalizado.

Son lesiones benignas, pero se han descrito complicaciones como las transformaciones en formas adenomatosas con lesiones de aspecto nodular en el seno de la HCEPR que pueden llegar a producir cambios exudativos.

Múltiple-agrupada o en «huellas de oso»

En ocasiones, estas lesiones pigmentadas planas se agrupan en una zona en concreto de la retina o se distribuyen de forma multifocal^{3,4}.

Las características de imagen son similares a las de la HCEPR aislada, siendo fundamental la AF para diferenciarlas de la forma «polar»^{3,4}:

- Retinografía (fig. 2A y 2C): las lesiones son pigmentadas y en grupos.
- AF: muestran hipoautofluorescencia (fig. 2B y 2D).
- OCT: pueden no verse o aparecer como áreas focales de engrosamiento del EPR.

«Huellas de oso polar» o *polar bear tracks*, o puntos albinóticos congénitos agrupados o *congenital grouped albinotic spots*

Posiblemente, son lesiones secundarias a una alteración en la melanogénesis de las células del EPR. Se forman grupos de lesiones, en este caso blanco-amarillentas, que se pueden distribuir de forma focal o multifocal. Los hallazgos son los siguientes:

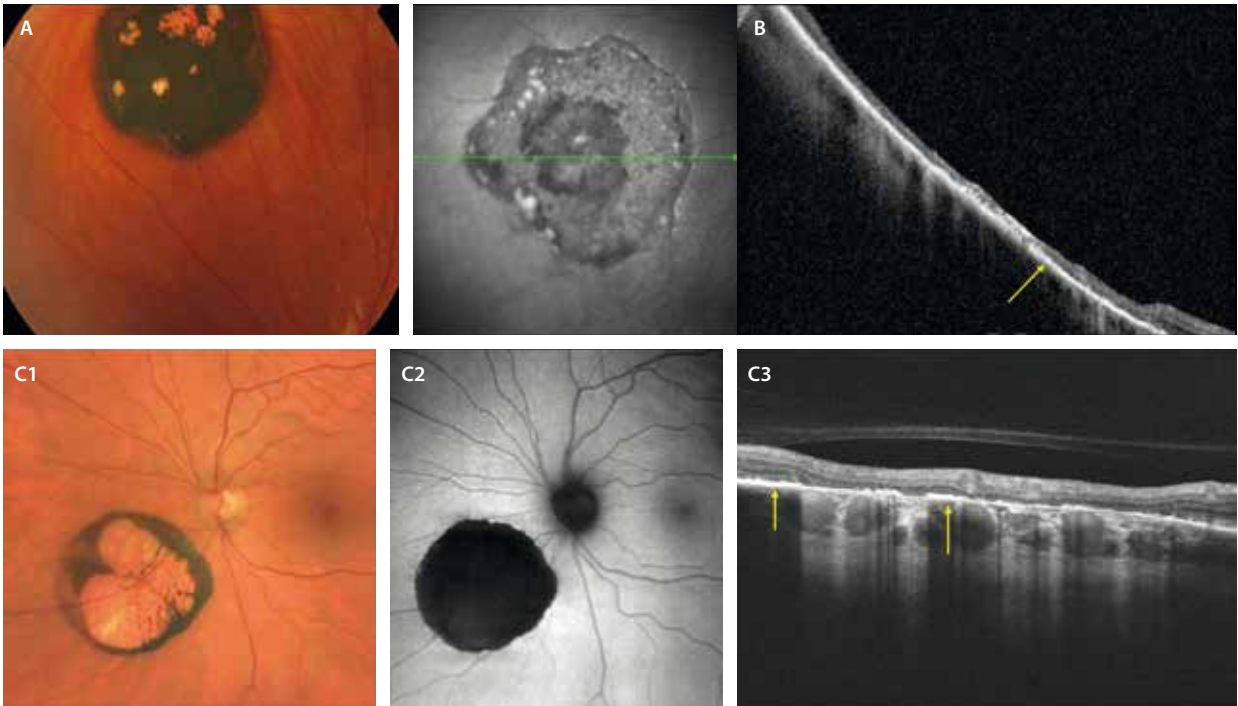


Figura 1. Hipertrofia congénita del epitelio pigmentario de la retina. **A)** Primer caso donde la retinografía muestra una lesión tipo hipertrofia congénita del epitelio pigmentario de la retina muy pigmentada y bien delimitada con algunas lagunas hipopigmentadas. **B)** Segundo caso con una tomografía de coherencia óptica (que corresponde a la flecha verde de la imagen cercana a la infrarroja) donde se aprecia una hiperplasia del epitelio pigmentario de la retina muy engrosado e hiperreflectivo (flecha amarilla), así como un adelgazamiento de las capas retinianas. **C1-C3)** Tercer caso. **C1)** Retinografía con una lesión de hipertrofia congénita del epitelio pigmentario de la retina con pigmentación periférica y una gran laguna hipopigmentada central. **C2)** Muestra una lesión claramente hipoautofluorescente. **C3)** En la tomografía de coherencia óptica se aprecia una hiperplasia del epitelio pigmentario de la retina engrosado e hiperreflectivo (flechas amarillas) coincidiendo con las zonas de pigmento en la retinografía y zonas de ausencia de epitelio pigmentario de la retina e hipertransmisión en las zonas de lagunas. Además, la retina externa está adelgazada, mientras que la interna se encuentra conservada.

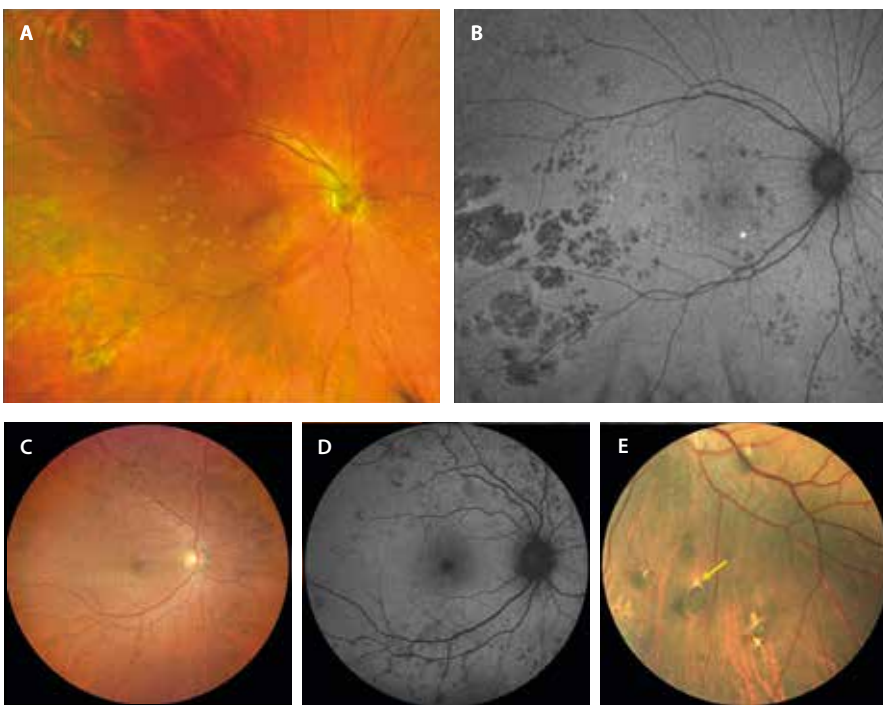


Figura 2. Hipertrofia congénita del epitelio pigmentario múltiple o agrupado y formas atípicas. **A)** Retinografía de un caso con múltiples lesiones pigmentadas-amarillentas, sobre todo agrupadas en una localización temporal inferior a la mácula. **B)** Estas lesiones son hipoautofluorescentes y adquieren la típica forma en «huella de oso». **C)** Otro caso que presenta las mismas lesiones pigmentadas, en esta ocasión distribuidas por toda la retina. **D)** Igualmente, las lesiones muestran hipoautofluorescencia. **E)** Lesión atípica en un paciente con poliposis adenomatosa familiar de diferentes características a una hipertrofia congénita del epitelio pigmentario clásica solitaria. Muy pigmentada, con forma oval acabada en punta de flecha rodeada de un halo de hipopigmentación (flecha amarilla). Asocia varias lesiones satélite hiperpigmentadas.

- Retinografía: lesiones blanco-amarillentas bien definidas, agrupadas. Pueden presentarse tanto en el polo posterior como en la periferia. Su color blanquecino les confiere el nombre de «huellas de oso polar».
- AF: en este caso, son hiperautofluorescentes con la AF azul.
- OCT: al tener menos pigmento, parece normal. Sin embargo, estudios con OCT de alta resolución demuestran un aumento de granularidad en el EPR, sin cambios en las capas externas⁴.

Formas atípicas

Hay lesiones de hiperplasia del EPR que aparecen *de novo* y se han relacionado con enfermedades genéticas asociadas a procesos oncológicos como la poliposis adenomatosa familiar (PAF), en concreto, el síndrome de Gardner. Estas lesiones muestran formas características en la retinografía a color que se deben conocer⁵:

- Lesiones pisciformes: lesiones hiperpigmentadas, ovales, irregulares, con un halo de hipopigmentación en el vértice de la lesión a modo de «punta de flecha» (fig. 2E). Pueden tener pequeñas lesiones satélite puntiformes e hiperpigmentadas.
- Habitualmente son bilaterales (80%).
- Suelen aparecer en diferentes cuadrantes.

Maculopatía en torpedos

Se trata de una anomalía congénita a nivel del EPR. Hay diferentes hipótesis en cuanto a su etiopatogenia⁶, todas ellas en relación con una alteración en el desarrollo de distintas estructuras: la capa de fibras nerviosas a lo largo del rafe horizontal, la circulación coroidea y ciliar, o el EPR. Incluso, se ha llegado a postular que pudiera ser consecuencia de una coriorretinitis intrauterina.

Clásicamente, se denominaba coloboma paramacular, pero, a diferencia del coloboma, no carece de todas las capas de la retina. Por este motivo, ese término quedó en desuso⁶.

Se trata de una lesión asintomática con un comportamiento benigno, además de unas características de imagen particulares⁶:

- Retinografía a color (fig. 3A):
 - Lesión amarillenta hipopigmentada con cambios pigmentarios variables alrededor.
 - Su forma oval recuerda a un torpedo. La punta está menos pigmentada y se dispone en dirección hacia la fóvea, mientras que la cola presenta algo más de pigmento.
 - Habitualmente se localiza en la zona paramacular temporal.

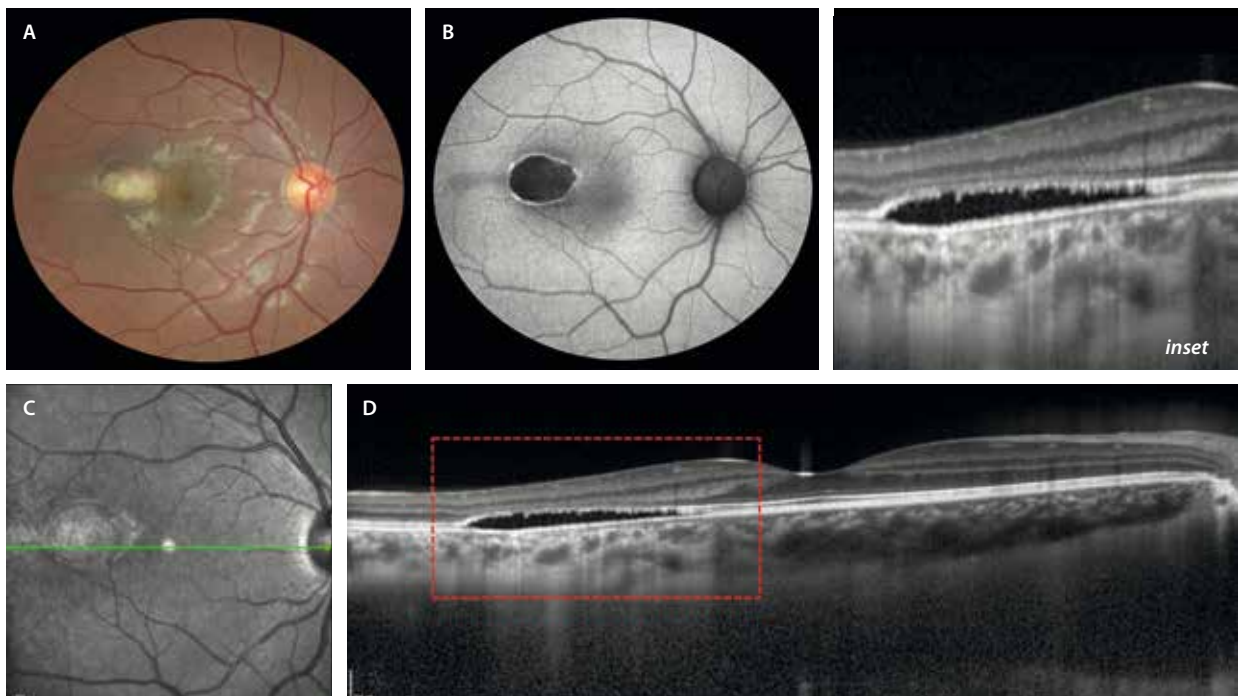


Figura 3. Maculopatía en torpedos. A) Retinografía que muestra una lesión oval blanco-amarillenta paramacular temporal con algo de hiperpigmentación en los bordes. B) En la autofluorescencia muestra hipoafluorescencia con bordes hiperautofluorescentes. C) La imagen cercana a la infrarroja revela una lesión de reflectividad heterogénea y bien delimitada. D) En la tomografía de coherencia óptica se aprecia una atenuación de la capa nuclear externa con una irregularidad en la capa de los elipsoides, ausencia de la zona de interdigitación del epitelio pigmentario de la retina y una separación de la retina neurosensorial de un epitelio pigmentario de la retina-membrana de Bruch íntegros. Se aprecia una discreta excavación coroidea focal (ver *inset*).

- AF: lesión hipoautofluorescente, aunque suele mostrar un halo hiperautofluorescente característico (fig. 3B).
- OCT (fig. 3D):
 - Pérdida de la EZ y de la zona de interdigitación del EPR (IZ-EPR) con una separación focal de la retina neurosensorial.
 - El EPR-membrana de Bruch (MB) permanece intacto.
 - Existe un adelgazamiento de la CNE.
 - Puede asociar una excavación coroidea focal.

Hamartoma solitario del epitelio pigmentario de la retina

También denominado hamartoma congénito simple del EPR, corresponde a lesiones congénitas que se descubren en la infancia o la juventud y tienen un comportamiento benigno, siendo la mayoría asintomáticas⁷.

Se considera consecuencia de una hiperplasia localizada del EPR, posiblemente debido a un trastorno en la diferenciación celular durante el período embriológico, dando lugar al acúmulo celular en la retina.

Características de imagen⁷:

- Retinografía (fig. 4A):
 - Unilateral.
 - Predominio macular o paramacular.
 - Muy pigmentada (color negro azabache).
 - Menos de un diámetro papilar.
 - Bordes irregulares pero bien delimitados.
- AF: hipoautofluorescente.
- OCT (fig. 4B):
 - Lesión muy hiperreflectiva, con una sombra posterior clara.
 - Aspecto tipo placa o nodular (convexo).
 - Ocupa todo el espesor retiniano, pudiendo extenderse hasta la membrana limitante interna, protruyendo hacia el vítreo. La lesión sustituye las capas normales de la retina.

Hamartoma combinado del epitelio pigmentario de la retina

Se trata de una lesión benigna congénita caracterizada por una proliferación desorganizada de tejido glial, retina neurosensorial y epitelio pigmentario⁸:

- Típicamente se muestra como una masa pigmentada de aspecto grisáceo solitaria y unilateral que afecta en todo el espesor de la retina. Presenta una superficie irregular y una tortuosidad vascular característica, asociando frecuentemente membrana epirretiniana (MER)⁸.
- Habitualmente aparece durante la infancia.
- A pesar de que las lesiones suelen ser estables, asocian una disminución de la agudeza visual secundaria a:
 - La formación de MER.
 - La formación de membranas neovasculares (MNV) secundarias.
- Suelen estar asociadas a síndromes neurocutáneos como la neurofibromatosis tipo 2.

Las lesiones se clasifican de acuerdo a su localización (tabla 1), así como por el grado de tracción⁸.

En cuanto a las características en la imagen multimodal:

- Retinografía: documenta las características oftalmoscópicas de la lesión, extensión y grado de pigmentación, así como los cambios gliales o vasculares asociados (figs. 5A y 6A)⁸.
- Imagen multicolor: ayuda a resaltar la gliosis epirretiniana y a valorar la distorsión del parénquima retiniano (fig. 6F).
- AF: característicamente, se aprecia una hipoautofluorescencia que se corresponde con las áreas de pigmentación y cambios del EPR.
- Angiografía con fluoresceína (AGF): muestra una hipoautofluorescencia en fases tempranas debido a la hiperpigmentación de la lesión. En la fase arteriovenosa se puede observar escape desde la red de dilataciones

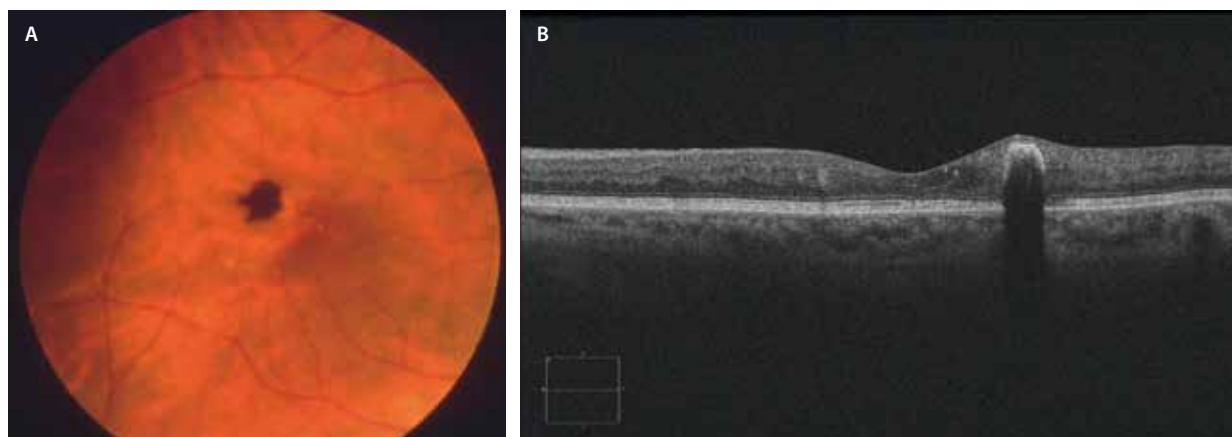


Figura 4. Hamartoma congénito simple del epitelio pigmentario de la retina. **A)** Lesión hiperpigmentada focal bien delimitada con bordes algo irregulares. **B)** En la tomografía de coherencia óptica se observa una migración del epitelio pigmentario de la retina hiperreflectivo a nivel de las capas internas de la retina.

Tabla 1. Subtipos de hamartoma combinados del epitelio pigmentario de la retina en función de su localización

	Peripapilar	Macular
Afectación	Retina completa	Retina interna
Forma	Contacta con retina externa → afectación membrana limitante externa + zona de los elipsoides	La capa plexiforme externa delimita la lesión y forma pliegues
Características	Cavidades intralesionales	<ul style="list-style-type: none"> • Aspecto de pliegues o «dientes de sierra» • «Signo OMEGA»
Retina externa	+ Fr disrupción del epitelio pigmentario de la retina	Retina externa normal
Complicaciones	Membrana neovascular	Membrana epirretiniana

capilares y microaneurismas. En tiempos tardíos se observa un aumento de hiperfluorescencia (fig. 6B y 6C).

- OCT: dependiendo de la localización, las características varían (tabla 1)⁸. Estas son:
 - Signos típicos por las circunvoluciones de la capa plexiforme externa (CPE) (fig. 5B):
 - Patrón en «dientes de sierra o picos».
 - Signo en «omega».
 - La retina externa y el EPR suelen permanecer intactos en los maculares (fig. 5B) y alterados en los peripapilares (fig. 6E y 6G)⁸.
- Angiografía por OCT (OCT-A): a pesar de la dificultad de segmentación, en ocasiones se pueden constatar alteraciones morfológicas de los plexos capilares retinianos (sobre todo en el plexo capilar profundo) y de la coriocapilar (CC), apreciándose una disminución de la densidad vascular en comparación con el tejido sano.

Tumores uveales

Freckle coroideo

También llamado FANNUM (*focal aggregates of normal or near-normal uveal melanocytes*), corresponde a pequeñas zonas

planas de pigmentación corioidea aumentada, con bordes irregulares o dentados¹.

A diferencia de los nevus y de otras lesiones pigmentadas, no suponen una hiperplasia de los melanocitos, sino solo aumento de su volumen y pigmentación, de ahí la carencia absoluta de potencial maligno.

Las principales características de imagen son (fig. 7)¹:

- Aparición en solitario o en grupo, de manera unilateral o bilateral.
- Isoautofluorescentes o hipoautofluorescentes.
- Imperceptibles en la OCT o discretamente hiperreflextivas con más o menos sombra posterior.

Nevus coroideo

Los nevus corioideos son lesiones melanocíticas benignas que se presentan como lesiones ovales de color marrón oscuro levemente sobreelevadas (lo que los diferencia de los *freckle*, que son planos) (fig. 8). Sin embargo, en raras ocasiones (5% en personas de raza blanca) aparecen como lesiones pálidas, correspondiendo a nevus amelanóticos (fig. 9). Muchos casos de nevus amelanóticos pueden ser difíciles de identificar mediante un examen de fondo de ojo o retinografía convencional, siendo la imagen multicolor una herramienta muy útil para identificarlos, ya que se basa en una imagen que utiliza luz

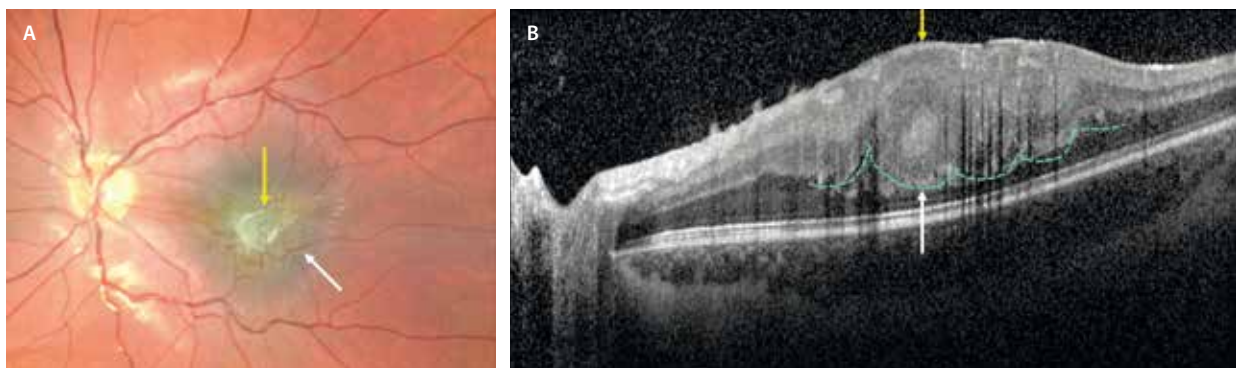


Figura 5. Hamartoma combinado del epitelio pigmentario de la retina macular. **A)** En la retinografía se aprecia una lesión mal definida pigmentada a nivel macular (flecha blanca) con gliosis significativa (flecha amarilla). **B)** En la tomografía de coherencia óptica se observa una lesión isoreflectiva que ocupa la retina interna y media, pero que respeta la capa nuclear externa, la zona de elipsoides, interdigitaciones y el epitelio pigmentario de la retina. Característicamente, se aprecian pliegues o «dientes de sierra» (punteado verde), también llamado «signo omega» por las características ondulaciones de la capa plexiforme externa (flecha blanca) y se asocian a membranas epirretinianas (flecha amarilla).

Imagen cortesía del Dr. Roberto Gallego.

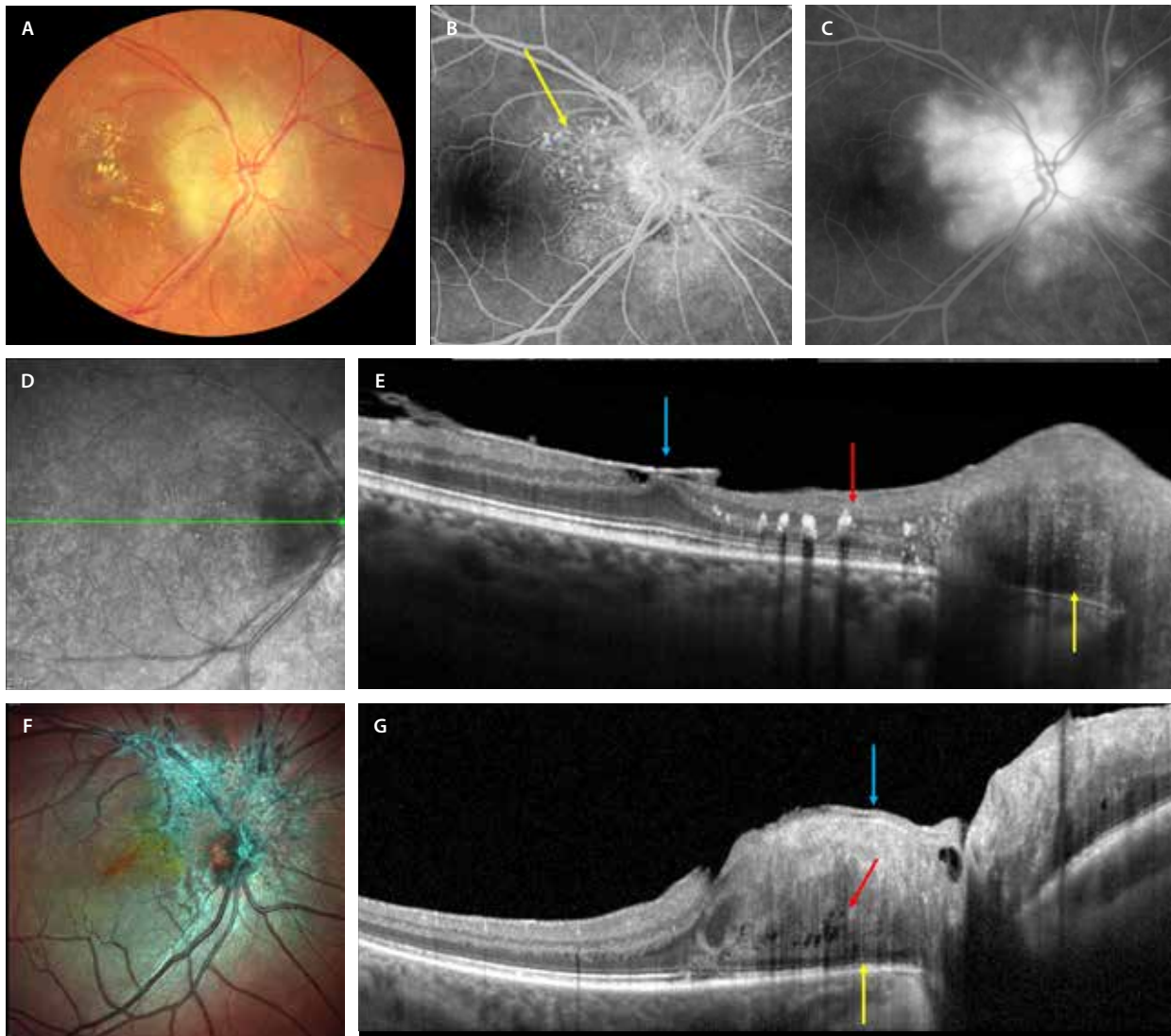


Figura 6. Hamartoma combinado del epitelio pigmentario de la retina peripapilar. **A)** Retinografía que muestra una lesión amarillenta marronácea peripapilar con cambios microvasculares en su interior y que derivan en cambios exudativos con una circinada macular. **B)** En la angiografía con fluoresceína, estos cambios microvasculares intrínsecos en la lesión se identifican con cambios telangiectásicos hiperfluorescentes en tiempos precoces (flecha amarilla) y fuga significativa en tiempos tardíos (**C**). **E)** El corte de la tomografía de coherencia óptica corresponde a la flecha verde en **D** y demuestra una lesión de reflectividad heterogénea peripapilar que afecta a todo el grosor de la retina y a las capas externas y el epitelio pigmentario de la retina (flecha amarilla). Asocia exudados duros en la capa plexiforme externa (flecha roja) y una gliosis prerretiniana (flecha azul). **F)** Imagen multicolor de otro caso de hamartoma combinado del epitelio pigmentario de la retina peripapilar que destaca la gran gliosis que acompaña a estas lesiones. **G)** La tomografía de coherencia óptica muestra una lesión desorganizada que afecta a todas las capas de la retina, con afectación de las capas externas de la retina (flecha amarilla) y gliosis prerretiniana (flecha azul). Característicamente, asocian cavitaciones intralesionales (flecha roja).

infrarroja, la cual es capaz de delimitar con precisión lesiones coroides^{1,9,10}.

Normalmente, se presentan a partir de la tercera década de la vida, siendo atípicos en niños, y su localización más frecuente es posterior al ecuador^{1,9,10}.

Pueden asociar^{1,9,10}:

- Drusas en más del 50% de los casos y/o cambios en el EPR suprayacente en forma de atrofia o hiperplasia (figs. 8 y 9A).
- Fluido subretiniano (FSR) en un 2% de los casos.
- MNV, normalmente de tipo 1 (fig. 8E y 8F).

En la OCT aparecen como lesiones altamente hiperreflectivas a nivel de la coroides, con compresión y adelga-

zamiento de la CC suprayacente (fig. 8E), pero por lo general sin sobrepasarla, y con sombra posterior. La estructura interna es compacta y regular. En los casos amelanóticos, la lesión muestra menos hiperreflectividad al tener menos pigmento, por lo que es más difícil de identificar (fig. 9D). En estos casos, se aprecia un área de engrosamiento coroides, con una mínima hiperreflectividad en la coroides interna y sin sombra posterior (a diferencia de un nevus pigmentado), ni hipertransmisión (a diferencia de un melanoma coroides)^{1,9,10}.

La OCT es la herramienta más importante para^{1,9,10}:

- Clasificar la lesión y medir su grosor o diámetro antero-posterior. Siempre que sea menor de 2 mm, se prefiere la medición con OCT a otras herramientas como la

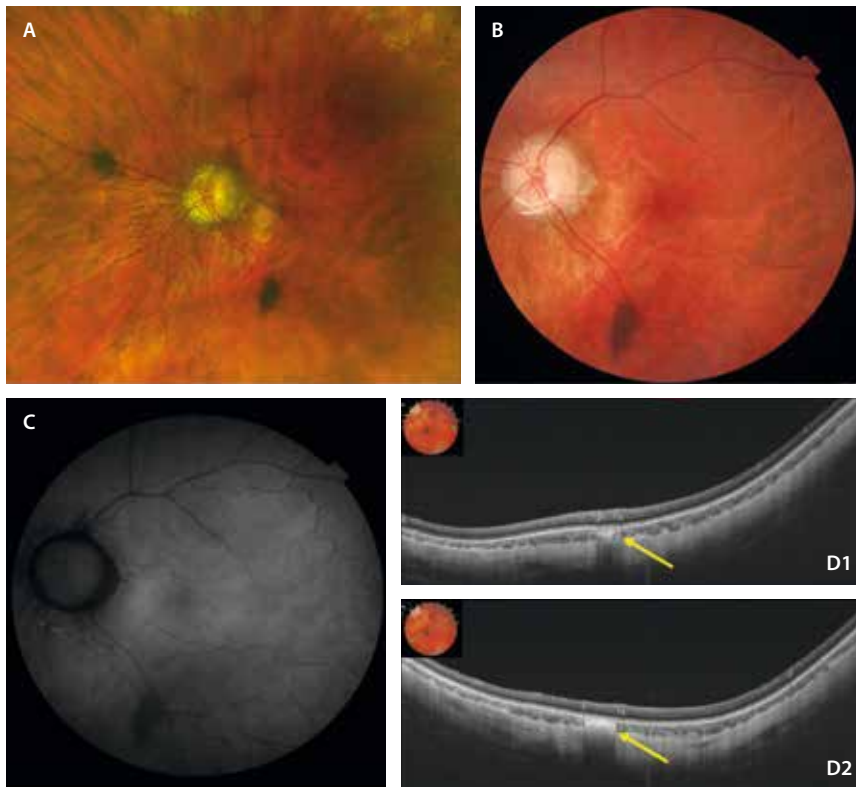


Figura 7. Freckle. A) Retinografía donde se aprecian dos *freckle* coroideos, uno nasal a la papila y otro temporal-inferior a esta. B) Retinografía donde se observan mejor los detalles del *freckle* temporal inferior a la papila de color marrón oscuro y con bordes irregulares. C) En la autofluorescencia se muestra ligeramente hipoautofluorescente. D1 y D2) Dos cortes de la tomografía de coherencia óptica donde se observa el *freckle* como una lesión plana hiperreflectiva con una mínima sombra posterior (flechas amarillas).

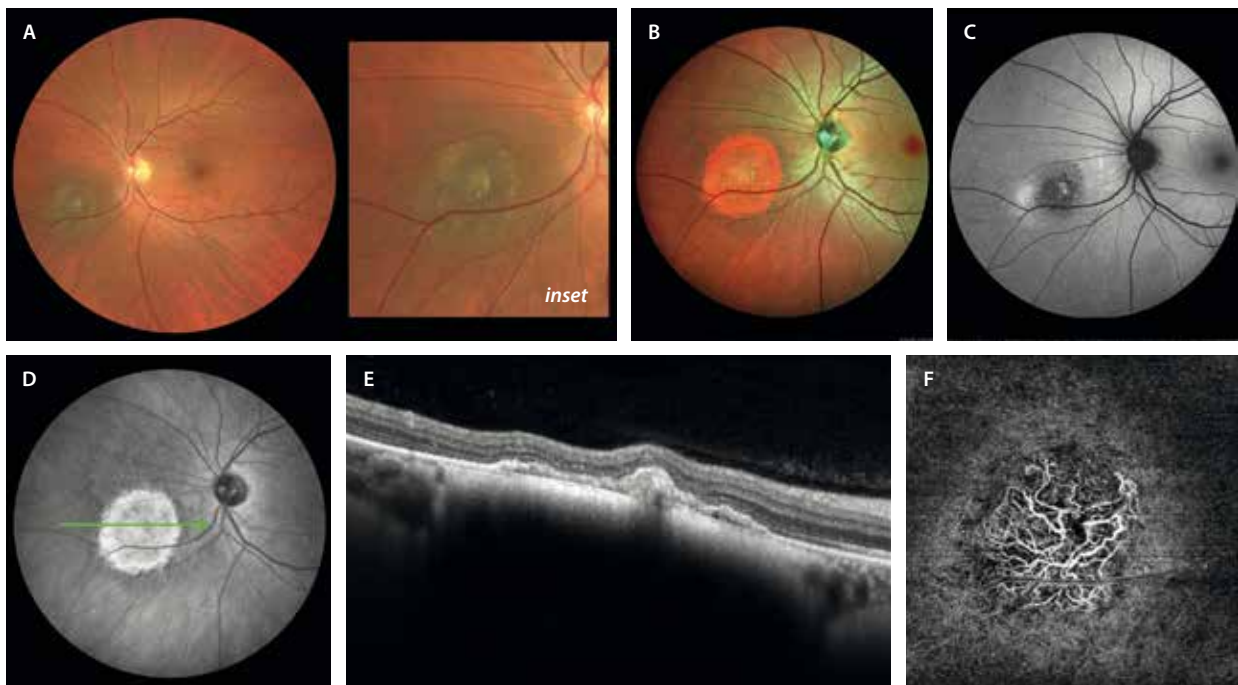


Figura 8. Nevus corioideo pigmentado. A) En la retinografía se aprecia un nevus corioideo pigmentado con cambios drusenoides amarillentos (*inset*). B) La imagen multicolor realza las lesiones reflectivas coroideas de color rojo. C) La autofluorescencia destaca una imagen hipoautofluorescente con un margen nasal hiperautofluorescente. D) La imagen cercana a la infrarroja realza, al igual que la multicolor, la lesión coroidea hiperreflectiva. E) En un corte de la tomografía de coherencia óptica a través (flecha verde en D), se aprecia una lesión hiperreflectiva en la coroides interna que produce sombra posterior y adelgaza la coriocapilar suprayacente. Dada la isquemia relativa a nivel coroideo, aparece un desprendimiento del epitelio pigmentario plano y de poca altura con un techo irregular que corresponde a una imagen de tipo SIRE (*shallow irregular RPE elevation*), que se correlaciona con la presencia de una membrana neovascular de tipo 1 en la imagen de la angiografía por tomografía de coherencia óptica (F).

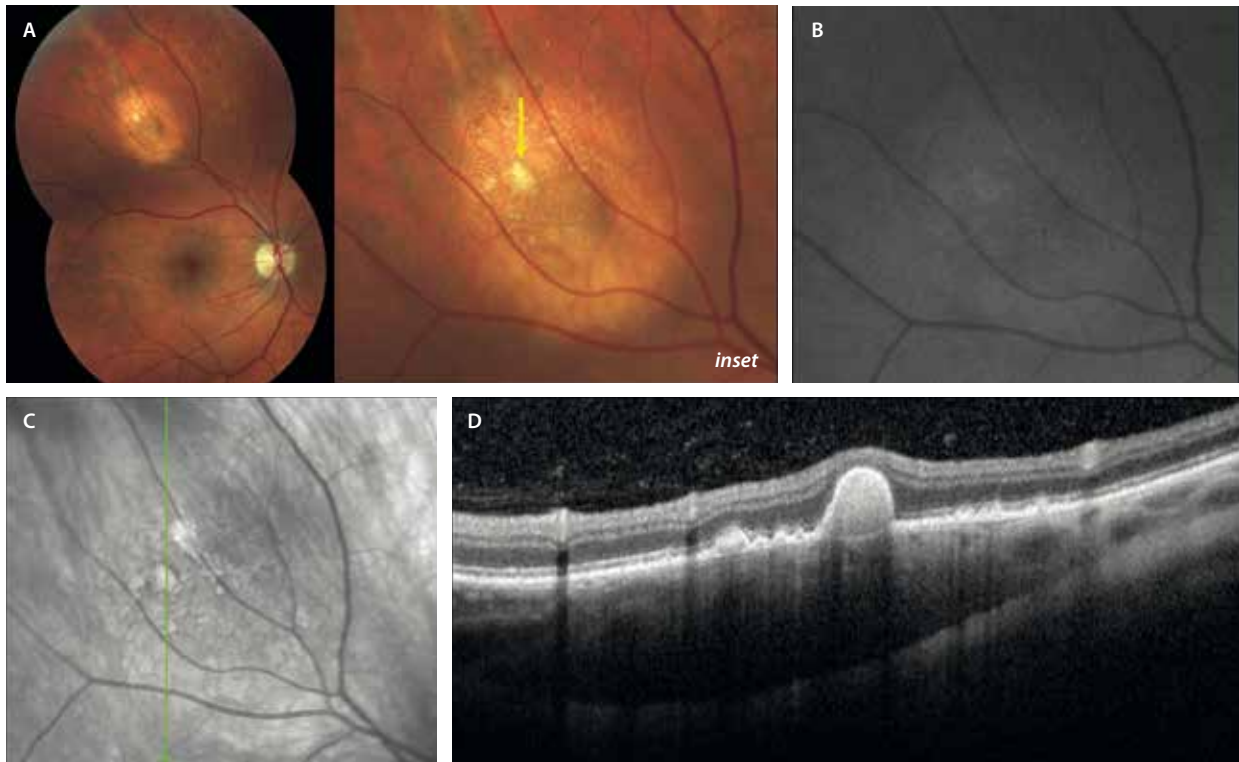


Figura 9. Nevus coroideo amelanótico. A) La retinografía muestra un nevus hipopigmentado amarillento en la periferia media temporal superior. En el seno del nevus se identifican estructuras drusenoides amarillentas (flecha amarilla, *inset*). B) La autofluorescencia muestra una menor hipoautofluorescencia al tener menos melanina. C) Igualmente, la imagen cercana a la infrarroja no destaca la lesión al ser menos reflectiva. D) El corte de la tomografía de coherencia óptica correspondiente a la flecha verde en (C), destaca una lesión de baja reflectividad, con algo de sombra posterior y un engrosamiento coroideo. Se aprecian lesiones drusenoides de distinto tamaño y forma por encima de la lesión.

ecografía ocular, la cual podría sobrestimar el valor de la medición. Esto es importante, ya que nevus atípicos con más de 2 mm de grosor podrían corresponder a pequeños melanomas. En casos de más de 2 mm, la ecografía ocular será útil en la medición y seguimiento de este parámetro.

- Detectar los cambios mencionados en el EPR, así como la presencia de drusas, de FSR y de una MNV.

La OCT-A demuestra unos plexos vasculares retinianos intactos, así como una CC normal. Si el nevus es grueso, la CC podría mostrar áreas de ausencia de flujo¹.

En la AF se comportan como lesiones hipoautofluorescentes, pudiendo presentar áreas de autofluorescencia variable en su interior. En caso de hiperautofluorescencia, pudiera deberse a la presencia de FSR, que se dispone a modo de «reguero» gravitacional normalmente, tal y como ocurre en la coriorretinopatía serosa central crónica, pero también a la presencia de pigmento naranja, lo cual induciría a pensar que pudiera haber una transformación maligna a melanoma coroideo. La hiperautofluorescencia puede ser, por tanto, un signo de mal pronóstico^{1,9,10}.

Por último, en la AGF suelen mostrar hipofluorescencia por bloqueo de la fluorescencia coroidea, con áreas hiperfluorescentes ante la presencia de drusas o atrofia parcheada del EPR. En la angiografía con verde de

indocianina (AVI) son hipocianescentes. Sin embargo, hoy en día ni la AGF ni la AVI se realizan en estos casos de manera rutinaria^{1,9,10}.

Como avance de relevancia en el campo de la imagen multimodal, el estudio con campo ultraamplio, incluyendo OCT, permite obtener imágenes de alta calidad de nevus periféricos (fig. 10).

A diferencia del *freckle*, el nevus es una lesión que puede malignizar y transformarse en un melanoma coroideo, luego es importante hacer un seguimiento documentado de la lesión^{1,9,10}.

¿Qué signos o características son de riesgo y tienen que alertar al especialista? En 2019, Shields *et al.* establecieron los factores de riesgo para la transformación maligna de un nevus coroideo a melanoma basándose en el estudio de imagen multimodal de 2355 casos, proponiendo la siguiente regla nemotécnica: *To Find Small Ocular Melanoma Doing Imaging* (tabla 2)^{9,10}.

Aun así, el criterio más importante sigue siendo el crecimiento documentado del tumor a lo largo del tiempo (figs. 11 y 12).

La probabilidad de crecimiento y transformación en melanoma a 5 años es del 1% para los que no tienen factores de riesgo, del 11% si presentan un factor de riesgo, del 22% si son dos factores de riesgo, del 34% con tres factores y más del 50% si presentan cuatro o más factores de riesgo^{1,9-11}.

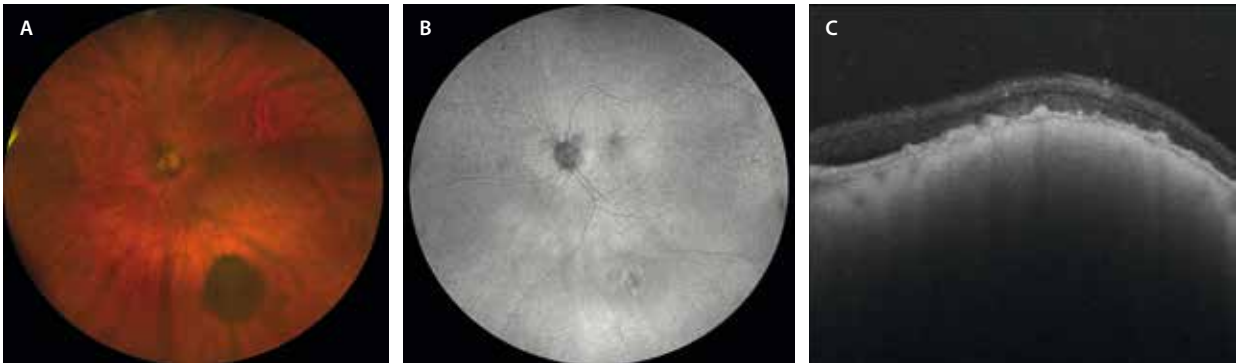


Figura 10. Nevus coroideo periférico. La imagen de campo amplio permite identificar estas lesiones. A) Retinografía de campo amplio donde se aprecia un nevus coroideo altamente pigmentado. B) Muestra cambios de autofluorescencia heterogéneos. C) La tomografía de coherencia óptica destaca una hiperreflectividad en la coroides interna con sombra posterior y cambios drusenoides suprayacentes.

Tabla 2. Factores de riesgo de transformación de un nevus coroideo en melanoma

To	T	<i>Thickness</i> > 2 mm	Altura o grosor > 2 mm
Find	F	<i>Fluid subretinal</i>	Fluido subretiniano en la tomografía de coherencia óptica
Small	S	<i>Symptoms</i> (visual)	Pérdida de visión sintomática
Ocular	O	<i>Orange pigment</i>	Pigmento naranja (hiperautofluorescencia)
Melanoma	M	<i>Melanoma ultrasonographic hollowness</i>	Vacío ecogénico en la ecografía
Doing Imaging	DIM	<i>Diameter</i> > 5 mm	Diámetro > 5 mm en la retinografía

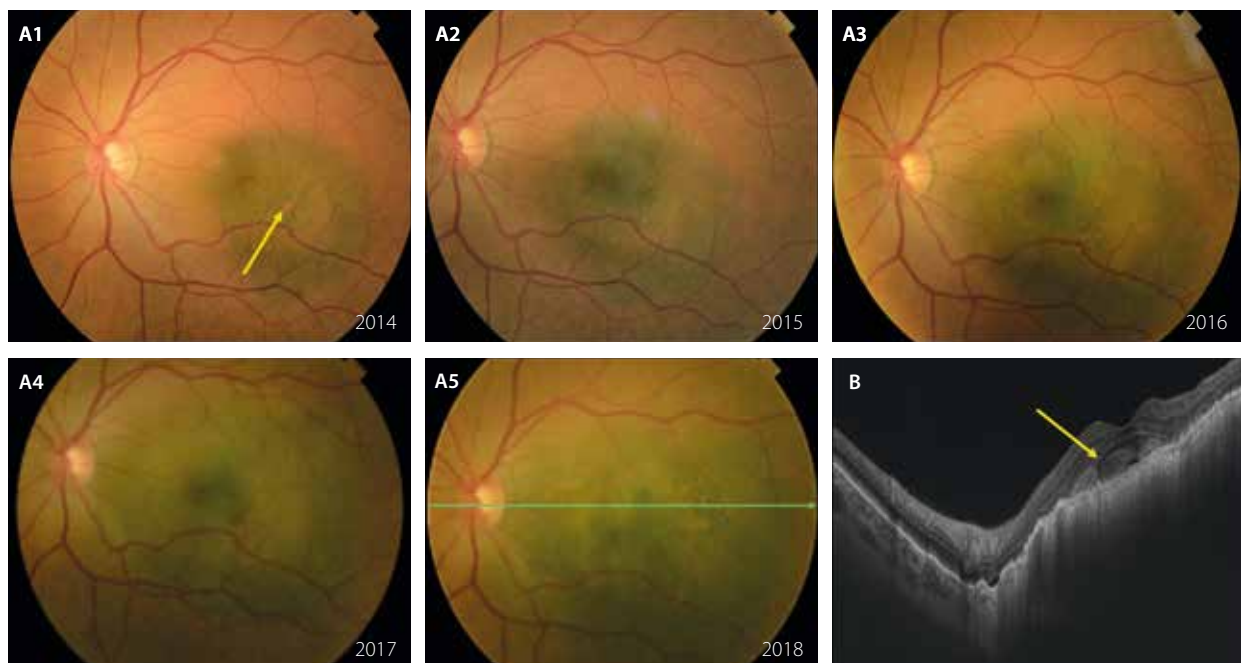


Figura 11. Crecimiento documentado de una lesión pigmentada desde 2014 (A1) hasta 2018 (A5). A1-A5) Retinografías seriadas que muestran un nevus atípico con factores de riesgo como la presencia de pigmento naranja (flecha amarilla, A1). Se constata con claridad el crecimiento en diámetro anualmente. B) En el corte de la tomografía de coherencia óptica correspondiente a la lesión del 2018, se ve una hiperreflectividad coroidea con algo de hipertransmisión (más típica de melanoma que de nevus), así como la presencia de lipofuscina en el espacio subretiniano (flecha amarilla), que se correlaciona con el pigmento naranja de la retinografía.

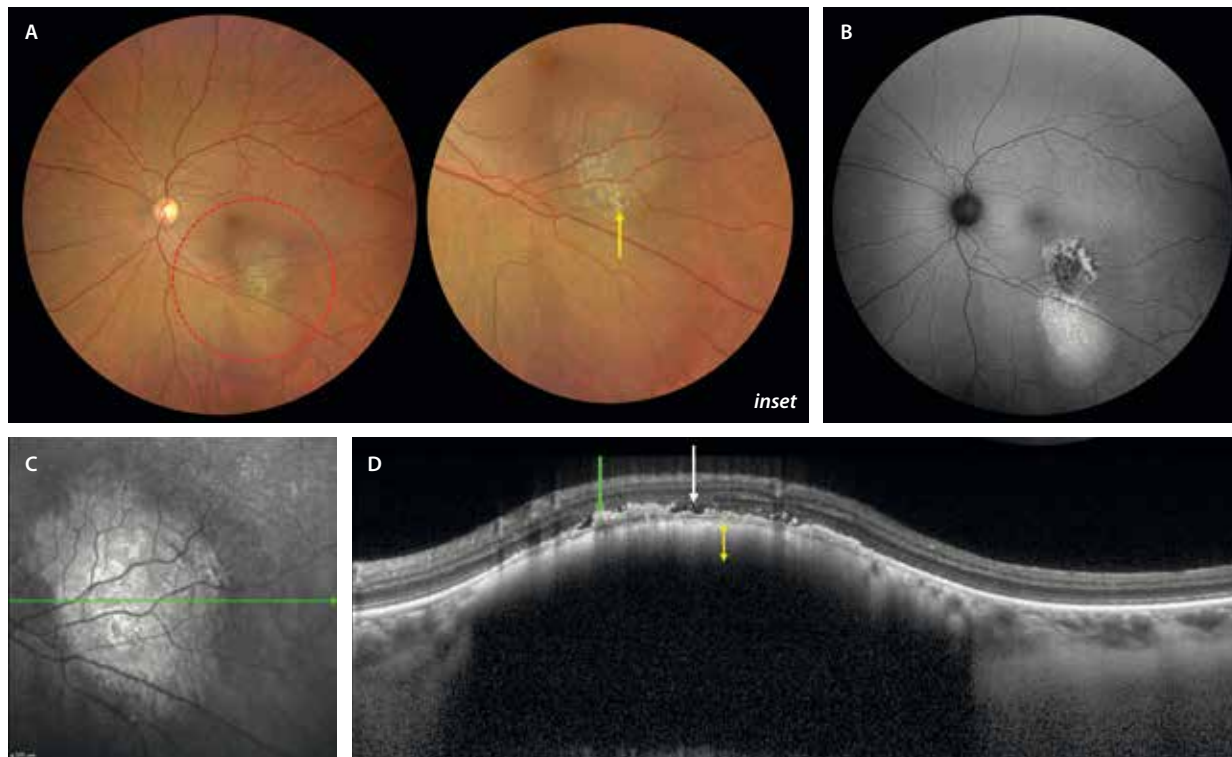


Figura 12. Nevus coroideo atípico frente a melanoma coroideo pequeño. **A)** La retinografía a color muestra una lesión poco pigmentada de más de 5 mm de diámetro con depósitos drusenoides (flecha amarilla, *inset*). **B)** En la autofluorescencia, se aprecian cambios hipoafluorescentes, que asocian áreas de hiperautofluorescencia, además de un reguero inferior hiperautofluorescente. **C)** La lesión es hiperreflectiva y de bordes delimitados, tal y como se observa en la imagen cercana a la infrarroja. **D)** El corte de la tomografía de coherencia óptica correspondiente a la flecha verde en **(C)** detecta una lesión cupuliforme hiperreflectiva en la coroides interna con sombra posterior y de menos de 2 mm de grosor (flecha amarilla). Asocia cambios drusenoides (flecha verde); sin embargo, presenta fluido subretiniano (flecha blanca).

El caso presenta, por tanto, tres factores de riesgo (tamaño, hiperautofluorescencia y fluido subretiniano), y se decidió derivar a un centro especializado.

Por este motivo, la frecuencia de visitas de control de un nevus es variable^{1,9-11}:

- Sin factores de riesgo, precisa control cada 6 meses durante el primer año, después un control anual.
- Si presenta uno o dos factores de riesgo, se realizará un control cada 4-6 meses.
- Si presenta más de tres factores de riesgo o hay crecimiento documentado de la lesión, precisará derivación a un centro especializado (fig. 12).

Melanoma coroideo

El melanoma coroideo es el tumor maligno intraocular primario más frecuente en adultos, y su diagnóstico aumenta a partir de la sexta década. Pese a que el 90% de los casos ocurren a nivel coroideo, hay un 5% que acontecen en el cuerpo ciliar y un 5% a nivel del iris^{1,9-11}.

Las principales características en el examen de fondo de ojo son^{1,9-11}:

- Lesiones mayoritariamente pigmentadas, a pesar de que, al igual que los nevus coroideos, también pueden ser ocasionalmente amelanóticas, pudiendo incluso coexistir zonas pigmentadas y no pigmentadas (fig. 13).

- Se localizan normalmente en la zona peripapilar o en el polo posterior (figs. 13 y 14). Sin embargo, es importante explorar bien la periferia, ya que hay lesiones periféricas que pueden pasar desapercibidas. En estos casos, las técnicas de imagen de campo ultraamplio son fundamentales (fig. 15).
- Lesiones más o menos sobreelevadas en función de su grosor. La mayoría están bien delimitadas y, dependiendo de su forma de crecimiento, pueden adoptar diferentes formas:
 - Nodular o en calota: pueden ser bilobuladas o multilobuladas.
 - Forma de champiñón por rotura de la membrana de Bruch.
 - Difusa: de límites menos precisos (fig. 14).
- Asocian FSR en mayor proporción que los nevus coroideos.
- Es típica la presencia de pigmento naranja en su superficie (si bien esta no es definitiva de melanoma coroideo, sí es altamente sugerente) (figs. 13 y 14A).

En la OCT aparecen como una lesión hiperreflectiva bajo el EPR, que engruesa la coroides y eleva la retina suprayacente con una morfología generalmente cupuliforme^{1,9-11}.

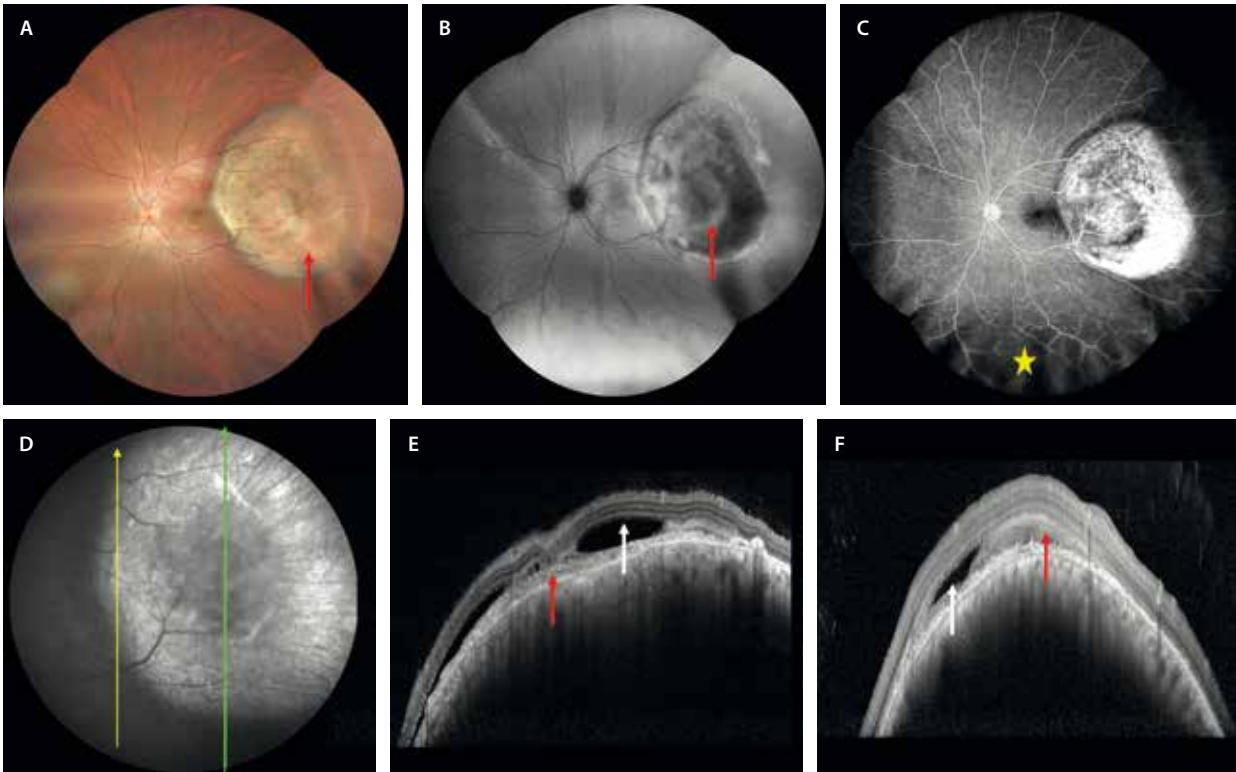


Figura 13. Melanoma corioideo. A) Retinografía a color que muestra una lesión poco pigmentada y sobreelevada, con abundante pigmento naranja (flecha roja) y de localización posterior. B) La autofluorescencia permite detectar el pigmento naranja como áreas hiperauto-fluorescentes (flecha roja). C) La angiografía con fluoresceína demuestra áreas de hiperfluorescencia intrínsecas a la lesión. Además, al ser una imagen de campo ultraamplio, permite detectar la presencia de un desprendimiento de retina exudativo asociado (estrella amarilla). D) En la imagen cercana a la infrarroja, la lesión se ve hiperreflectiva, con una parte central más hiporreflectiva (que corresponde al pigmento naranja). E) El corte de la tomografía de coherencia óptica corresponde a la flecha amarilla en D. Se aprecia una lesión cupuliforme que infiltra la coriocapilar, que asocia hipertransmisión corioidea mínima. Hay fluido subretiniano (flecha blanca), así como material hiperreflectivo subretiniano, correspondiendo a depósitos de lipofuscina (flecha roja). F) El corte de la tomografía de coherencia óptica corresponde a la flecha verde en D. De nuevo se observa fluido subretiniano (flecha blanca), así como lipofuscina subretiniana (flecha roja).

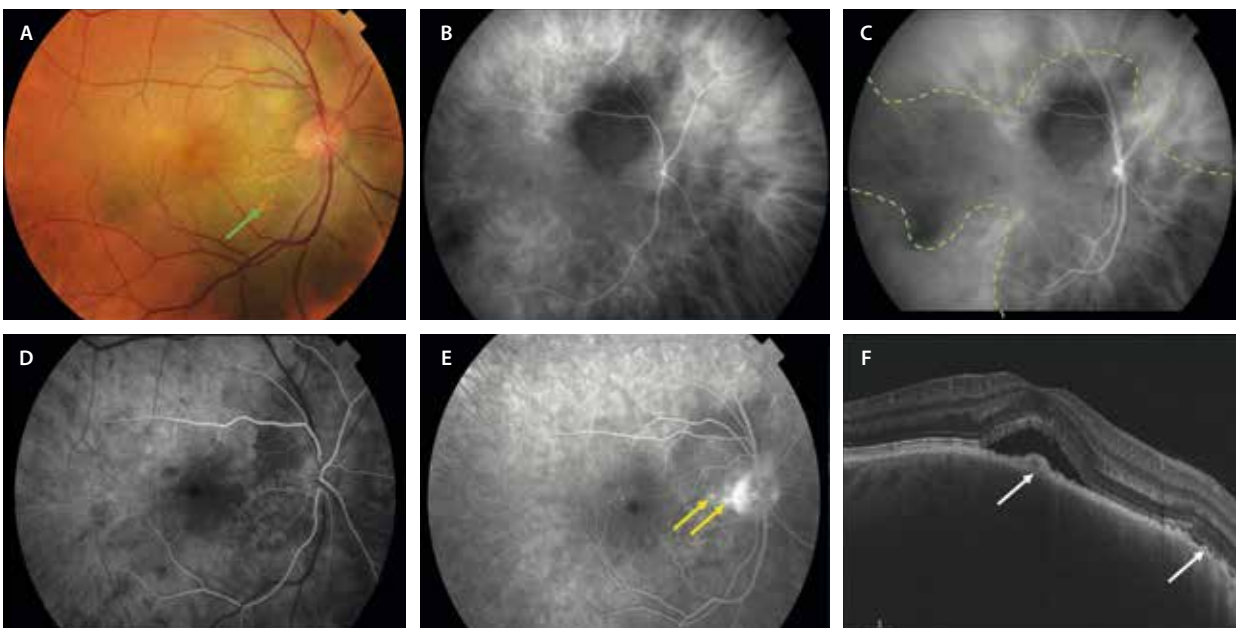


Figura 14. Melanoma corioideo difuso. A) La retinografía identifica la lesión como pigmentada, no muy sobreelevada y con pigmento naranja (flecha verde), localizada a nivel peripapilar que se extiende al polo posterior. B y C) Angiografía con verde de indocianina. Se aprecia una lesión hipocianescente marcada y delimitada (ver línea verde discontinua), con una extensión menos hipocianescente y difusa (líneas verdes), manteniéndose hipocianescente desde tiempos precoces (B) hasta tiempos tardíos (C). D y E) Angiografía con fluoresceína. Se aprecia una lesión hipofluorescente con un moteado hiperfluorescente en tiempos precoces (D), con un aumento de fluorescencia y puntos calientes o *pinpoints* (flechas amarillas) en tiempos tardíos (E). F) La tomografía de coherencia óptica demuestra una lesión hiporreflectiva con áreas de hiperplasia del epitelio pigmentario de la retina (flechas blancas) y fluido subretiniano.

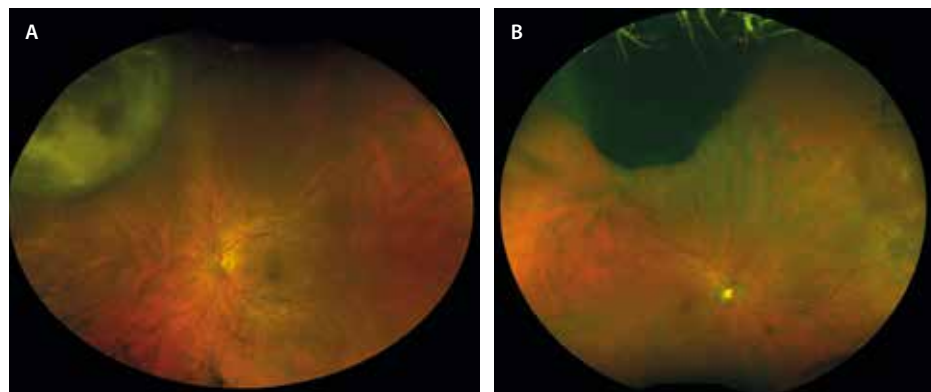


Figura 15. Melanoma coroideo periférico. Retinografías de campo ultraamplio. A) Melanoma coroideo amelanótico. B) Melanoma coroideo pigmentado.

- A nivel coroideo es típico:
 - La compresión e infiltración de la CC.
 - La presencia de espacios hiporreflectivos en el seno del tumor coroideo.
 - Una hipertransmisión de la señal (a diferencia del nevus coroideo y de la metástasis, que presentan un gran bloqueo o sombra posterior).
- A nivel retiniano presenta:
 - FSR con mayor frecuencia que el nevus (91 % frente a 14 %) (fig. 13E y 13F, y 14F).
 - Edema retiniano.
 - Material hiperreflectivo subretiniano que corresponde a depósitos subretinianos de lipofusina (fig. 13E y 13F).
 - Fotorreceptores estirados o *shaggy photoreceptors*.
 - Desaparición de la MLE, EZ e IZ.

La AF es una prueba fundamental para categorizar un melanoma. La presencia de pigmento naranja y de FSR se correlaciona con áreas de hiperautofluorescencia (fig. 13B) sobre una hipoautofluorescencia de base^{1,9-11}.

La AGF demuestra una lesión que presenta áreas de hiperfluorescencia moteada en fases precoces (figs. 13C, y 14D y 14E), pudiendo corresponder a áreas de vascularización intrínseca (doble circulación), con fuga o tinción en fases tardías por alteraciones en el EPR y capas externas. La AVI muestra una lesión hipocianescente mejor delimitada que en la AGF (fig. 14B y 14C)^{1,9-11}.

La OCT-A puede objetivar la presencia de esos vasos intrínsecos del tumor segmentando la coroides, que se muestran tortuosos y dilatados. A su vez, existe una clara atenuación de la señal de flujo a nivel de la CC¹.

La resonancia magnética muestra hiperintensidad en T1 e hipointensidad en T2.

Sin embargo, quizás uno de los métodos diagnósticos más útiles para diferenciar el melanoma de otros tumores coroideos sea la ecografía ocular^{1,9-11}:

- En modo B se presentan como:
 - Lesiones nodulares o cupuliformes. Adquieren forma de champiñón si sobrepasan la membrana de Bruch.
 - Lesiones de reflectividad media-baja.
 - Lesiones con una excavación coroidea y una sombra acústica.

- En caso de asociar Doppler, presentan vascularización en la base del tumor.
- En el modo A es típica la presencia del ángulo kappa por la gran caída de los picos de reflectividad al atravesar la lesión (fig. 16).

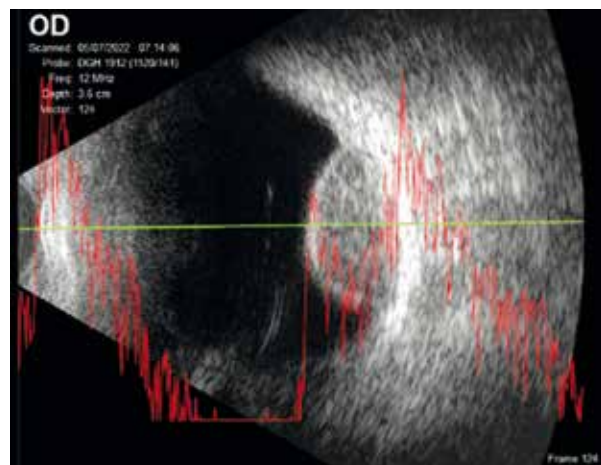


Figura 16. Ecografía de melanoma coroideo donde puede apreciarse su morfología cupuliforme y vacío acústico en modo B, y la presencia de ángulo kappa en modo A.

Melanocitoma

El melanocitoma o nevus magnocelular del nervio óptico es una variante benigna de nevus que crece en el nervio óptico y está formada por melanocitos poliédricos densamente pigmentados^{1,12}.

Características clínicas

Normalmente es asintomático, solo si es de gran tamaño produce un aumento de la mancha ciega o defecto pupilar aferente.

Generalmente unilateral, se trata de una lesión densamente pigmentada (negra) con márgenes plumosos o desflecados (fig. 17A), que puede estar confinada al nervio óptico (15 %) o, como es más común, asociar una extensión coroidea (54 %) y/o retiniana (30 %). A pesar

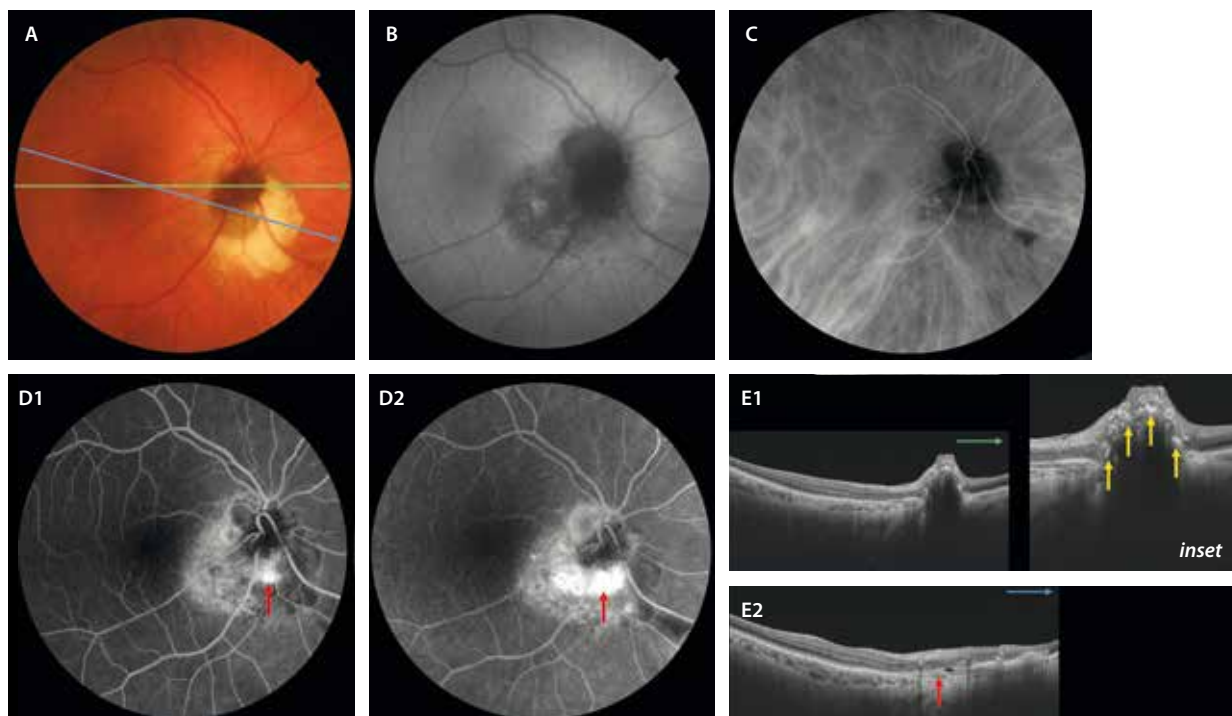


Figura 17. Melanocitoma coroideo. A) En la retinografía se aprecia como una lesión muy pigmentada de márgenes poco precisos a nivel papilar, con cambios parduzcos-amarillentos en el margen nasal-inferior. B) En la autofluorescencia la lesión es hipoautofluorescente. C) En la angiografía con verde de indocianina se muestra hipocianescente. D) En la angiografía con fluoresceína el melanocitoma es hipo-fluorescente, pero se aprecia una lesión hiperfluorescente en tiempos precoces (D1) que fuga en tiempos tardíos (D2), correspondiendo a una membrana neovascular secundaria (flecha roja). E1) Corte de la tomografía de coherencia óptica que permite ver una lesión hiperreflectiva amorfa con grumos hiperreflectivos de pigmento en capas más internas (flechas amarillas, *inset*). E2) Corte de la tomografía de coherencia óptica se aprecian como una lesión altamente hiperreflectiva, con marcada sombra posterior. Son típicos los puntos hiperreflectivos por la hiperplasia del epitelio pigmentario de la retina (E1, *inset*). En dicha exploración, además, pueden apreciarse las complicaciones retinianas descritas, consecuencia normalmente de una membrana neovascular secundaria (flecha roja en E2).

de su escaso potencial de malignización (1-2% de casos), en ocasiones puede producir complicaciones locales como^{1,12}:

- Edema de papila (25%).
- Edema intrarretiniano (16%).
- FSR (14%).
- Exudación dura intrarretiniana (12%) y hemorragias focales (5%).

Estas complicaciones pueden deberse, en su mayoría, al desarrollo de MNV coroideas yuxtapapilares secundarias al tumor^{1,12}.

La lesión propiamente dicha es hipoautofluorescente, hipo-fluorescente en la AGF e hipocianescente en la AVI (fig. 17C), si bien puede asociar cierta hiperfluorescencia en la AGF cuando existe afectación retiniana en forma de fluido intrarretiniano y/o subretiniano (fig. 17D1 y 17D2)^{1,12}.

Melanocitosis coroidea

La melanocitosis coroidea es un trastorno congénito reconocido como una entidad aislada desde 2006. Normalmente es unilateral y se presenta como una hiperpigmentación coroidea plana sin asociar otros signos oculares (fig. 18) ni relacionarse con cuadros sistémicos como vitíligo cutáneo o síndrome de Waardenburg^{1,13,14}.

Las principales características son:

- Ausencia de melanocitosis en el iris y/o escleral anterior ipsilateral.
- Lesión coroidea melanocítica plana que no se puede medir por ecografía.
- Puede confundirse con un melanoma coroideo difuso o con la proliferación melanocítica uveal difusa asociada a cáncer, siendo imprescindible realizar un seguimiento periódico de estos pacientes, al igual que ocurre con los nevus coroideos. En los casos de melanocitosis coroidea, las áreas de hiperpigmentación permanecen estables^{1,13,14}.

Metástasis coroidea

La metástasis coroidea es la neoplasia intraocular maligna más frecuente¹⁵⁻¹⁷.

Características clínicas¹⁵

- La metástasis ocular tiene como estación más frecuente la coroides, seguida del cuerpo ciliar y el iris.
- La edad media de presentación es de 60 años.
- Aparece más frecuentemente en mujeres (64%) y en pacientes de raza caucásica (88%).
- Es normalmente unilateral (82%).

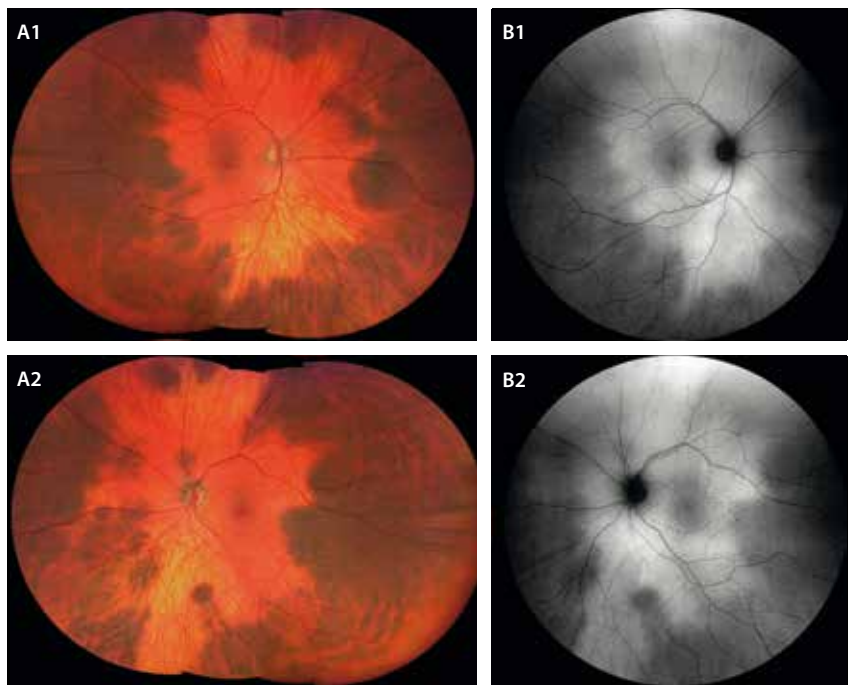


Figura 18. Melanocitosis coroidea aislada. A1 y A2) Retinografía ocular que demuestra una melanocitosis coroidea bilateral con lesiones marronáceas planas que permiten ver los vasos coroideos a través del pigmento (baja densidad). B1 y B2) Estas áreas de pigmentación son hipoafluorescentes.

- En el momento de presentación de la metástasis, se conoce el tumor primario en un 67% de los casos.
- Son el cáncer de mama (37%) y el cáncer de pulmón (26%) los tumores primarios más frecuentemente asociados, seguidos del cáncer renal (4%) y del tracto gastrointestinal (4%). En niños, son los sarcomas raros los tumores primarios mayormente asociados.
- Puede ser múltiple y bilateral en un 30% de los casos, ocurriendo más frecuentemente en casos de cáncer de mama.
- La forma de presentación más común es como una masa amarillenta profunda con un desprendimiento de retina exudativo asociado en un 75% de los casos. Debido a la exudación, suele asociar cambios pigmentarios en forma de «piel de leopardo» y puede presentar pigmento naranja:
 - Las metástasis amarillentas parecen guardar relación con tumores primarios de órganos sólidos, normalmente pulmón, mama, esófago y colon.
 - Las metástasis pigmentadas están relacionadas con melanomas cutáneos.
 - Las metástasis rojo-anaranjadas suelen corresponder a tumores renales, tiroideos o carcinoides.
- La localización más frecuente es la coroides posterior. Normalmente, aparecen en el polo posterior o periferia media (posecuatoriales), al ser zonas con mayor densidad vascular (figs. 19 y 20A).

Pese a que las metástasis se han estudiado extensamente, siguen siendo un reto diagnóstico, ya que se pueden confundir con otros cuadros clínicos como el melanoma amelanótico o la escleritis nodular posterior. Para diferenciarlas, la imagen multimodal ha servido de gran ayuda.

Características en la imagen multimodal^{15,16}

- Retinografía: herramienta muy importante para caracterizar el color de la lesión, determinar el número y la localización, y para realizar el seguimiento.
- AF: es frecuente observar áreas hipoafluorescentes e hiperafluorescentes relacionadas con los cambios exudativos en «piel de leopardo» (figs. 19F y 20D).
- OCT. En un estudio mediante OCT con imagen de profundidad mejorada las metástasis:
 - Se presentan en el 64% de los casos con una superficie ondulante muy característica, lo que se ha denominado *plateau shaped* o *lumpy-bumpy*. En contraposición, los nevus y melanomas presentan una superficie cupuliforme y regular (figs. 19D y 20E).
 - Tienen una baja reflectividad interna.
 - Presentan una sombra posterior (86%), al igual que los nevus y al contrario que los melanomas.
 - Existe una compresión de la CC (93-100%).
 - Otras asociaciones son: alteraciones del EPR (78%), fotorreceptores estirados o *shaggy photoreceptors* (75%), desestructuración de la EZ (57%) y FSR (67-79%) (fig. 19E).
- AGF: las metástasis coroideas se muestran hipofluorescentes en tiempos precoces e hiperfluorescentes en tiempos tardíos, presentando múltiples áreas de fugas focales en forma de *pinpoints* (fig. 19G1 y 19G2, y 20F1 y 20F2).
- AVI: demuestra lesiones hipocianescentes en tiempos precoces que permanecen hipocianescentes hasta el final de la prueba (figs. 19H1 y 19H2, y 20G1 y 20G2).
- Ecografía ocular: se trata de una de las pruebas imprescindibles para diferenciarlas de otras lesiones como el melanoma amelanótico.

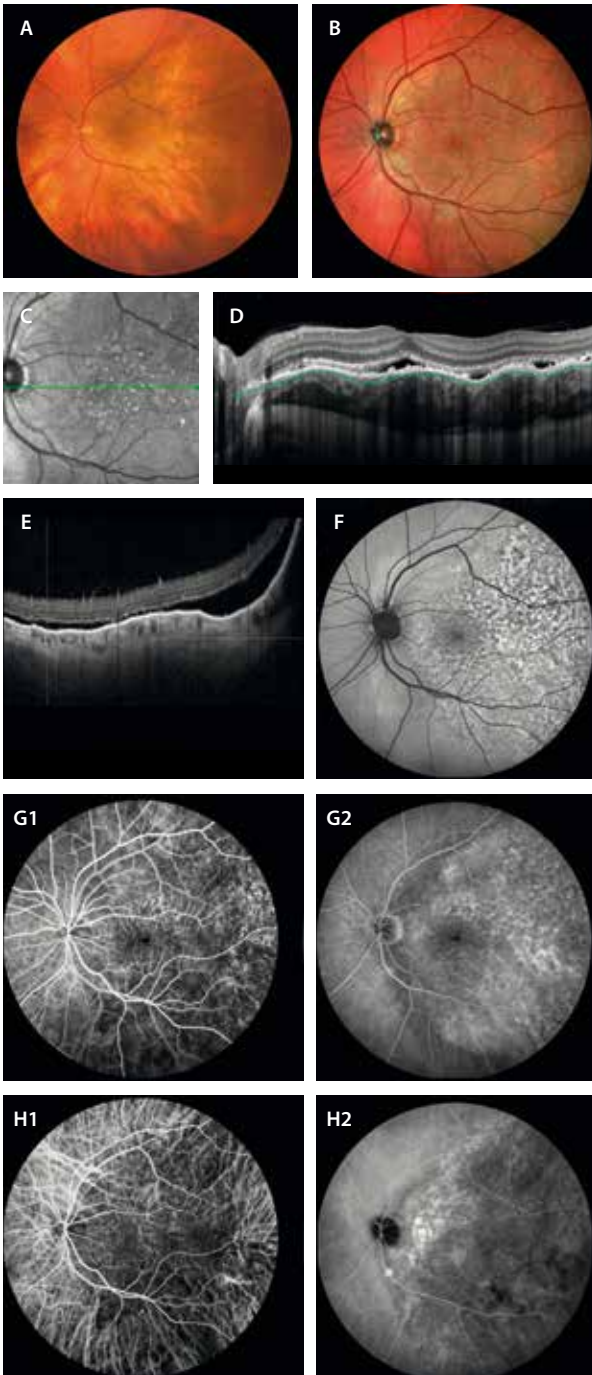


Figura 19. Metástasis corioidea pigmentada difusa. **A)** La retinografía muestra una lesión difusa y extensa que parece pigmentada. **B)** Es la imagen multicolor la que permite determinar mejor la lesión gracias al cambio de reflectividad. Además, muestra los cambios en el epitelio pigmentario, al igual que ocurre en la imagen infrarroja (C). **D)** En la tomografía de coherencia óptica (que corresponde a la línea verde en C) se aprecia una lesión corioidea hiporreflectiva con un contorno ondulado del epitelio pigmentario de la retina (*lumpy-bumpy*, ver la forma de la línea verde discontinua), cambios granulares en este y cambios en la capa de los elipsoides, así como fluido subretiniano. **E)** En un corte de la tomografía de coherencia óptica inferior, se aprecia el desprendimiento exudativo inferior asociado. **F)** La autofluorescencia muestra un patrón hipoafluorescente-hiperafluorescente. **G1 y G2)** En la angiografía con fluoresceína se ve una lesión hipofluorescente en tiempos precoces (G1) e hiperfluorescente en tiempos tardíos (G2). **H1 y H2)** La angiografía con verde de indocianina demuestra una lesión hipocianescente desde tiempos precoces (H1) hasta tiempos tardíos (H2).

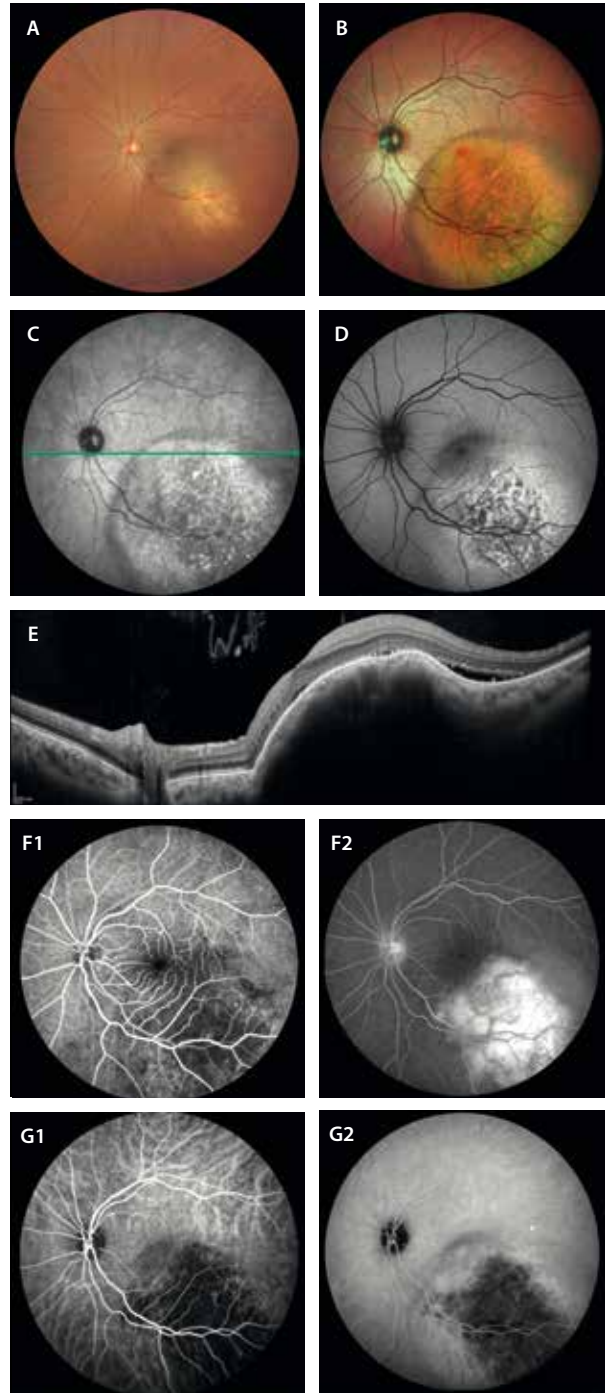


Figura 20. Metástasis corioidea nodular. **A)** La retinografía muestra una lesión nodular amarillenta en la arcada temporal inferior. **B)** En la imagen multicolor se puede delimitar mejor, detectando los cambios asociados en el epitelio pigmentario de la retina. **C)** Imagen infrarroja que demuestra una lesión de reflectividad heterogénea. **D)** La autofluorescencia muestra un patrón hipoafluorescente-hiperafluorescente. **E)** En el corte de la tomografía de coherencia óptica (que corresponde con la flecha verde en C) se observa una lesión corioidea multinodular hiporreflectiva con un contorno ondulado del epitelio pigmentario de la retina (*lumpy-bumpy*), cambios granulares en el epitelio pigmentario de la retina y fluido subretiniano. **F1 y F2)** En la angiografía con fluoresceína se aprecia una lesión hipofluorescente en tiempos precoces (F1) e hiperfluorescente en tiempos tardíos con puntos de fuga (*pinpoints*) (F2). **G1 y G2)** La angiografía con verde de indocianina demuestra una lesión hipocianescente desde tiempos precoces (G1) hasta tiempos tardíos (G2).

- Modo A:
 - Picos de reflectividad alta iniciales con picos heterogéneos internos de reflectividad media-alta.
 - No hay ángulo kappa.
- Modo B:
 - Lesión multinodular.
 - Reflectividad media-alta.
 - No excavación coroidea (no vacío acústico).
 - Permite apreciar si hay un desprendimiento de retina exudativo asociado.
 - Modo Doppler: son lesiones vascularizadas.
- Resonancia magnética:
 - T1: isointensas.
 - T2: hipointensas.
 - Contraste: realzan (+).

Tumores vasculares

Hemangioma coroideo circunscrito y difuso

El hemangioma coroideo es un tumor vascular benigno que suele aparecer entre los 40 y 60 años. Es el tumor uveal vascular más frecuente. Se clasifica en circunscrito o difuso en función de la definición de los bordes y de la extensión coroidea^{18,19}:

- Circunscrito: tumor de bordes bien delimitados; normalmente se trata de una lesión aislada a nivel ocular^{18,19}.
- Difuso: no es fácil de delimitar y se asocia frecuentemente al síndrome de Sturge-Weber^{18,19}. Sus características son:
 - Aparece más frecuentemente en la infancia.
 - Puede presentar un nevus *flammeus* en el área trigeminal (primera y segunda ramas).
 - Puede asociar angiomatosis leptomenígea (epilepsia).
 - A nivel ocular:
 - Un 50% de los casos presentan alteraciones vasculares superficiales en la piel palpebral o conjuntiva.
 - Un 30-70% de los casos presentan glaucoma secundario.

Hemangioma coroideo circunscrito^{18,19}

- El diagnóstico es clínico y se basa en las pruebas de imagen multimodal.
- Se trata de una lesión unilateral.
- Se presenta como una lesión redondeada rojo-anaranjada de localización posterior, normalmente en el cuadrante temporal superior macular.
- Suele mostrar signos exudativos, responsables de la pérdida de agudeza visual en estos pacientes.

Características en la imagen multimodal^{18,19}

- Autofluorescencia: el hemangioma es una lesión isoautofluorescente o hipofluorescente (más hipofluorescente en casos tratados). Las áreas de FSR asociado se detectan como áreas hiperautofluorescentes (fig. 21C).

- OCT: en la imagen, el hemangioma tiene una forma característica. Sus rasgos son:
 - Es una lesión hiporreflectiva cupuliforme con bordes suaves y regulares. En ocasiones se ven espacios hiporreflectivos aun dentro de la lesión (pudiendo corresponder a vasos agrandados) (fig. 21E).
 - A la hora de dimensionar la lesión, esta herramienta, al igual que para los nevus, es muy útil en lesiones pequeñas de 1-2 mm. Para las mayores de 2 mm, infraestima comparada con la ecografía ocular.
 - Existe un respeto de la CC y, por lo general, la membrana de Bruch permanece intacta. Hay un gran engrosamiento de los vasos de mediano y gran tamaño, pero sin compresión de las capas superiores.

La imagen de la OCT, además, es muy útil para detectar las complicaciones derivadas del tumor (por compresión profunda, pero sobre todo por aumento de la permeabilidad vascular) y para valorar su evolución:

- Presencia de FSR, que puede ser de baja o de alta densidad (material hiperreflectivo subretiniano). En un 73% de los casos es la forma de presentación (fig. 21D).
- Presencia de fluido intrarretiniano (15,4%): menos frecuente y en formas más evolucionadas. A veces muestra aspecto de retinosquiasis de capas medias, según la inclinación que ofrezca la lesión (fig. 21D).
- OCT-A: permite aislar y categorizar la vasculatura tumoral, así como ver la evolución tras el tratamiento. Características:
 - Presentan un engrosamiento de vasos coroideos en la capa media y profunda que se conectan entre sí.
 - Los vasos internos adquieren una forma característica en «bolsa de gusanos» o *bag of worms* o en «espagueti».
 - La CC es muy difícil de segmentar, pero está respetada.
- AGF: pese a ser invasiva, es una prueba muy útil para diferenciar esta lesión de otras como la metástasis o el melanoma coroideo. Presenta hiperfluorescencia en tiempos precoces (por la exudación de los vasos coroideos: es una masa vascular) y una tinción progresiva en tiempos tardíos. Cualquier otra lesión que ocupe un espacio en la coroides es hipofluorescente en tiempos precoces (fig. 21A1 y 21A2).
- AVI: vuelve a ser muy útil para el diagnóstico diferencial. El hemangioma coroideo se muestra hipercianescente en tiempos precoces (de nuevo por la naturaleza vascular de la lesión) e hipocianescente en tiempos tardíos. Es muy característico el lavado o *wash-out* de la lesión (fig. 21B1 y 21B2).
- Ecografía ocular:
 - Modo A: picos de reflectividad muy altos.
 - Modo B:
 - Forma cupuliforme.
 - Reflectividad alta y homogénea.
 - No hay vacío acústico. Acústicamente es una lesión sólida.

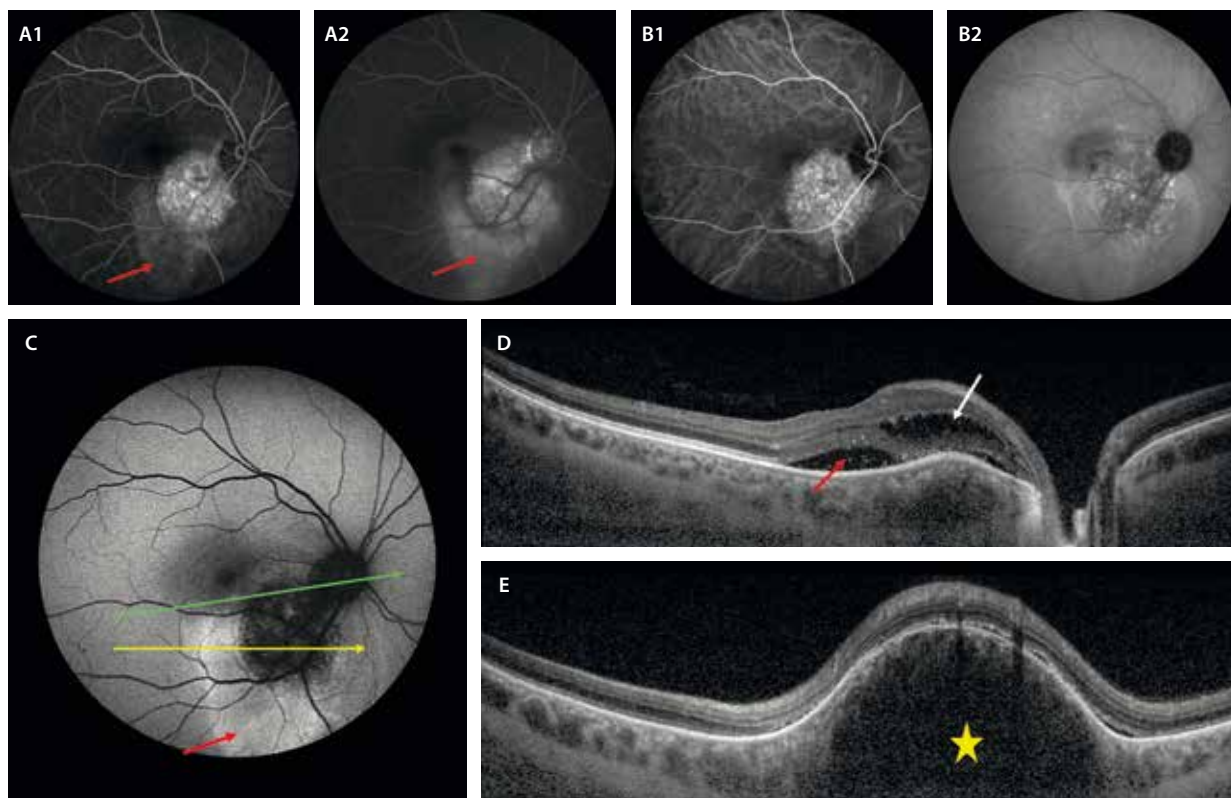


Figura 21. Hemangioma coroideo circunscrito. **A1 y A2** La angiografía con fluoresceína muestra una lesión hiperfluorescente desde tiempos precoces (**A1**) hasta tiempos tardíos (**A2**). Asocia una hiperfluorescencia gravitacional por el fluido subretiniano asociado (flecha roja). **B1 y B2** En la angiografía con verde de indocianina se aprecia una lesión hipercianescente en tiempos precoces (**B1**) con un lavado o *wash-out* característico en tiempos tardíos (**B2**). **C** En la autofluorescencia, el hemangioma es hipofluorescente y el fluido asociado hiperautofluorescente (flecha roja). **D** En el corte de la tomografía de coherencia óptica que corresponde a la flecha verde en **C**, se aprecia una lesión cupuliforme hiporreflectiva con fluido subretiniano (flecha roja) y fluido intrarretiniano (flecha blanca) asociados. **E** En otro corte de la tomografía de coherencia óptica que pasa a través de la lesión (flecha amarilla en **C**), se aprecia de nuevo una lesión cupuliforme hiporreflectiva (estrella amarilla) con contorno liso y sombra posterior, y fluido subretiniano asociado.

Hemangioblastoma capilar

El hemangioblastoma capilar, también denominado hemangioma capilar retiniano, es un tumor vascular benigno que puede aparecer de forma aislada, pero con frecuencia se manifiesta en el contexto de la enfermedad de Von Hippel-Lindau²⁰.

La citada enfermedad es hereditaria multisistémica y su primer signo es el hemangioma capilar retiniano en la mayoría de los casos²⁰.

Se trata de una enfermedad sistémica, en concreto, una facomatosis con²⁰:

- Predilección por el sistema nervioso central y la retina.
- Afectación cutánea.
- Hemangiomas en otras localizaciones: cerebelo, médula espinal.
- Carcinoma renal.
- Feocromocitoma.

Características clínicas²⁰

El hemangioblastoma capilar se presenta como una masa de color rojo-anaranjado en el fondo de ojo (fig. 22A):

- Un tercio de los casos presentan hemangiomas capilares múltiples.

- Hasta la mitad de los casos son bilaterales.
- La edad de presentación es entre los 10 y 40 años. Solo en un 5% de los casos se observan antes de los 10 años.
- La mayor parte son asintomáticos y se detectan en una exploración rutinaria. Sin embargo, pueden exudar de manera manifiesta y producir síntomas visuales.
- Hay dos tipos en función de la localización:
 - Periférico: la mayoría. De localización temporal superior más que inferior. En los hemangiomas capilares periféricos, sobre todo si son de un tamaño considerable, se aprecian dos vasos dilatados (fig. 22A):
 - Vaso aferente: arteriola.
 - Vaso eferente: vénula.
 - Yuxtapapilar (11-15% de los casos): más frecuente en el cuadrante temporal. En estos casos se aprecia una ingurgitación vascular sin vasos nutricios.
- Hay dos tipos de complicaciones²⁰:
 - Exudativas (25%): asocian exudación intrarretiniana y subretiniana, con abundante componente lipídico y generalmente alrededor del tumor. Sin embargo, en ocasiones, la exudación aparece lejos de la lesión vascular primaria, siendo frecuente la aparición de una estrella macular (fig. 22C2).
 - Traccionales (9%): entre ellas, la formación de membranas epirretinianas maculares.

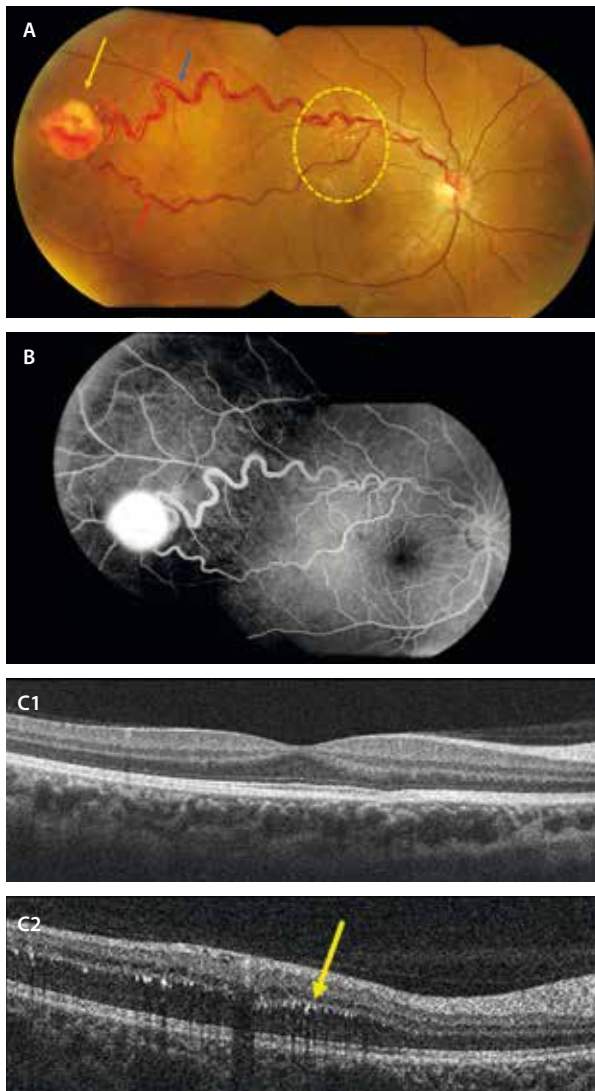


Figura 22. Hemangioma capilar retiniano. A) Retinografía a color donde se aprecia una lesión de aspecto endofítico rojo-anaranjada de aspecto vascular (flecha amarilla) con dos vasos nutricios (aférente, arteriolar —flecha roja— y eférente, venoso —flecha azul—). A nivel paramacular superior, aparecen signos exudativos en forma de exudados duros (círculo amarillo). B) La angiografía con fluoresceína demuestra que es una lesión hiperfluorescente. C1) Corte de la tomografía de coherencia óptica a nivel macular que descarta la presencia de exudación. C2) Corte de la tomografía de coherencia óptica donde se ven exudados duros como puntos hiperreflectivos a nivel de la capa plexiforme externa (flecha amarilla).

Hemangioma cavernoso

El hemangioma cavernoso es una anomalía vascular retiniana congénita^{19,20} caracterizada por:

- Dilataciones vasculares «en racimos» centradas en un tronco venular común (alrededor de una vénula) (fig. 23).
- Carece de vasos nutricios y no suele asociar cambios exudativos, a diferencia del hemangioma capilar.

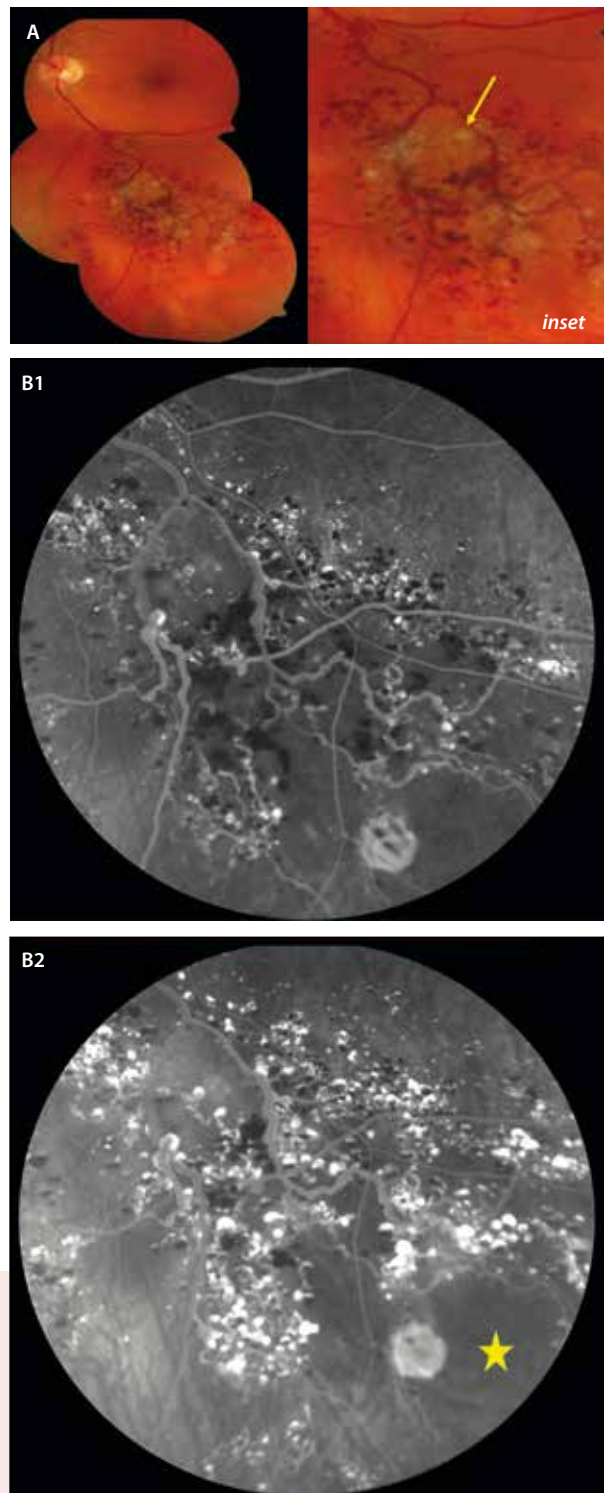


Figura 23. Hemangioma racemoso. A) La retinografía en color muestra unas dilataciones vasculares en racimos agrupadas alrededor de la vena temporal inferior (flecha amarilla, *inset*). B1 y B2) Angiografía con fluoresceína en la que se observan dilataciones vasculares hiperfluorescentes en tiempos precoces (B1) que aumentan la captación de colorante en tiempos tardíos (B2). Asocian hemorragias que producen bloqueo y áreas de no perfusión (estrella amarilla).

Imagen cortesía del Dr. L. A. Yannuzzi.

Hemangioma racemoso. Malformaciones arteriovenosas

El hemangioma racemoso es una anomalía vascular retiniana congénita, en concreto, una malformación arteriovenosa retiniana²¹. Características:

- Dilatación y tortuosidad de venas y arterias interconectadas entre sí sin una red capilar intermedia, causando un flujo sanguíneo anormal turbulento y de alta presión. Esto produce una arterialización de la vena, que con el tiempo presenta unas paredes irregularmente más gruesas y rígidas, existiendo un daño y proliferación endotelial y facilitando cuadros de trombosis venosas.
- Suele ser unilateral y asintomático.
- Las localizaciones más frecuentes son el haz papilomacular (41 %) y la arcada superotemporal (41 %).
- Hay tres subtipos, que varían desde simples comunicaciones arteriovenosas hasta sistemas anastomóticos muy complejos²¹:
 - Tipo 1: la comunicación arteriovenosa ocurre a nivel intercapilar. Suelen ser malformaciones aisladas a nivel ocular (fig. 24).
 - Tipo 2: los vasos que se anastomosan son de un calibre mayor o afectan a múltiples vasos. Suelen ser malformaciones aisladas a nivel ocular, al igual que el tipo 1 (fig. 25).
 - Tipo 3: la anastomosis ocurre entre vasos de gran calibre y se generan circuitos complejos donde distinguir la vena de la arteria puede ser complicado (figs. 26 y 27). Este subtipo se asocia frecuentemente

a malformaciones arteriovenosas en otras localizaciones, sobre todo a nivel del sistema nervioso central, recibiendo en este caso el nombre de síndrome de Wyburn-Mason. Por lo tanto, las malformaciones arteriovenosas de tipo 3 requieren la realización de una resonancia magnética cerebral.

- Las complicaciones más frecuentemente asociadas se relacionan con la estasis venosa, dado el aumento de la presión retrógrada:
 - Edema macular.
 - Trombosis venosa retiniana.

Tumores vasoproliferativos

Los vasoproliferativos son tumores retinianos raros que pueden aparecer de manera aislada o ser secundarios a diferentes patologías²²:

- Idiopáticos o primarios (74 %): son normalmente lesiones solitarias (87 %) y unilaterales.
- Secundarios (26 %): frecuentemente son múltiples (42 %) y bilaterales. Suelen aparecer asociados a uveítis intermedias, *Toxoplasma*, *Toxocara*, retinosis pigmentaria, enfermedad de Coats, enfermedad de células falciformes, retinopatía de la prematuridad, etc.

Características clínicas²²

- La edad de aparición más frecuente es entre los 30 y 40 años.

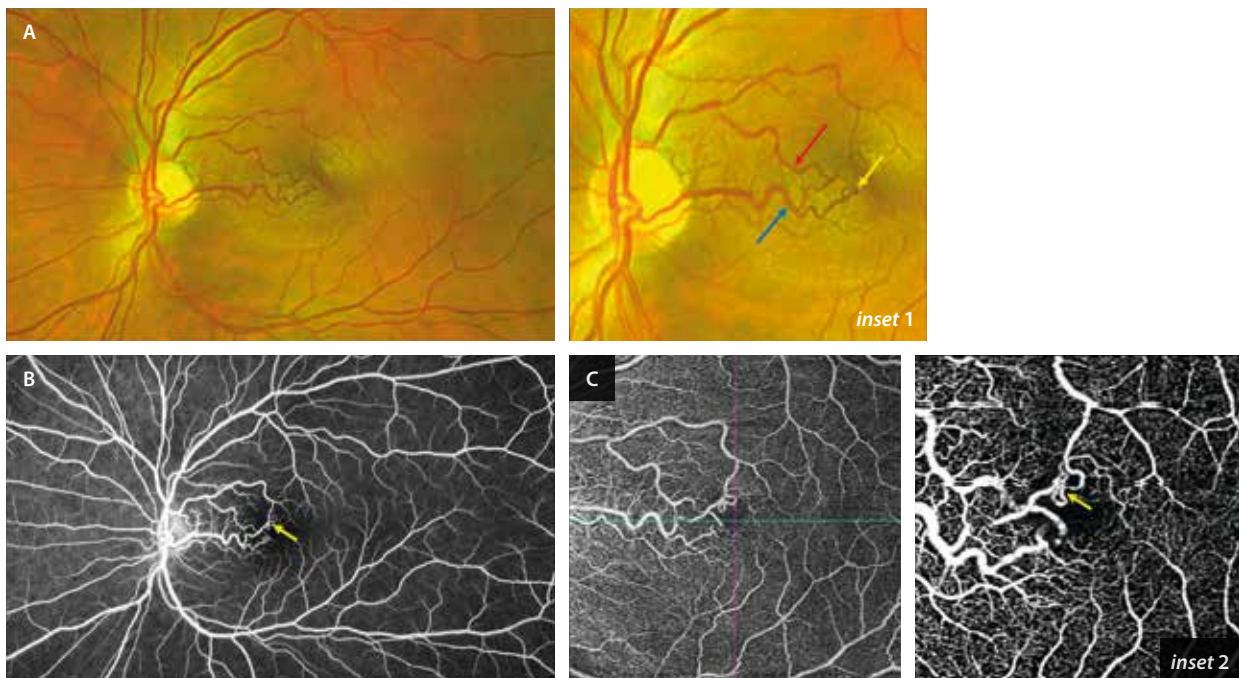


Figura 24. Malformación arteriovenosa de tipo 1. A) La retinografía muestra la comunicación entre una arteriola temporal superior (flecha roja, inset 1) y una vénula temporal inferior (flecha azul, inset 1). La angiografía con fluoresceína (B), al igual que la angiografía por tomografía de coherencia óptica (C, inset 2), permiten detectar la comunicación con facilidad (flecha amarilla en inset 1, B e inset 2), descartando una isquemia o cambios exudativos o trombóticos asociados.

Imagen cortesía del Dr. José Antonio López Garrido.

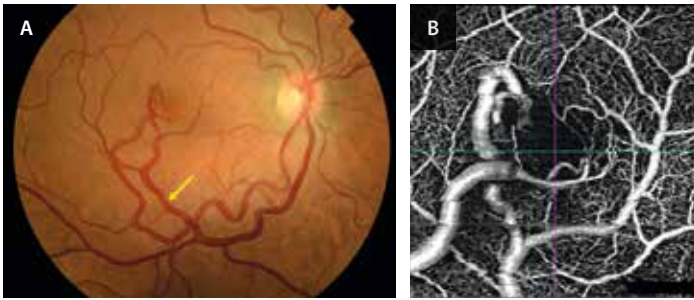


Figura 25. Malformación arteriovenosa de tipo 2. **A)** La retinografía en este caso muestra la comunicación entre una arteria y una vena de mayor calibre. Llama la atención cómo la vena está arterializada (flecha amarilla). **B)** La angiografía por tomografía de coherencia óptica demuestra la relación entre la arteria (superficial) y la vena (más profunda) en el plexo capilar superficial; sin embargo, no se ve la comunicación arteriovenosa, al estar localizada a nivel del plexo capilar profundo (solo se intuye).
Imagen cortesía del Dr. José Antonio López Garrido.

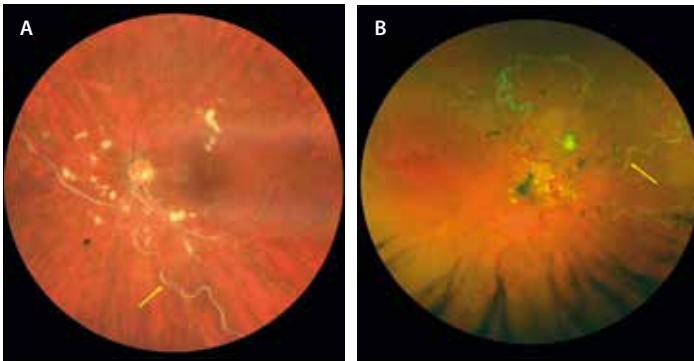


Figura 26. Dos casos de malformación arteriovenosa de tipo 3. **A)** La retinografía muestra un caso de comunicación arteriovenosa entre arteria y vena de gran calibre, donde identificar la vena (flecha amarilla) es difícil, ya que está arterializada y envainada. Es un caso complejo donde hay signos de isquemia y exudación, presentando exudados algodonosos en los cuatro cuadrantes y edema macular. **B)** Retinografía de otro caso donde existe una comunicación arteriovenosa en vasos de gran calibre con una tortuosidad generalizada del circuito vascular y una arterialización venular marcada (flecha amarilla). Estos casos precisaron un estudio con resonancia magnética cerebral. Imagen B cortesía del Dr. José Antonio López Garrido.

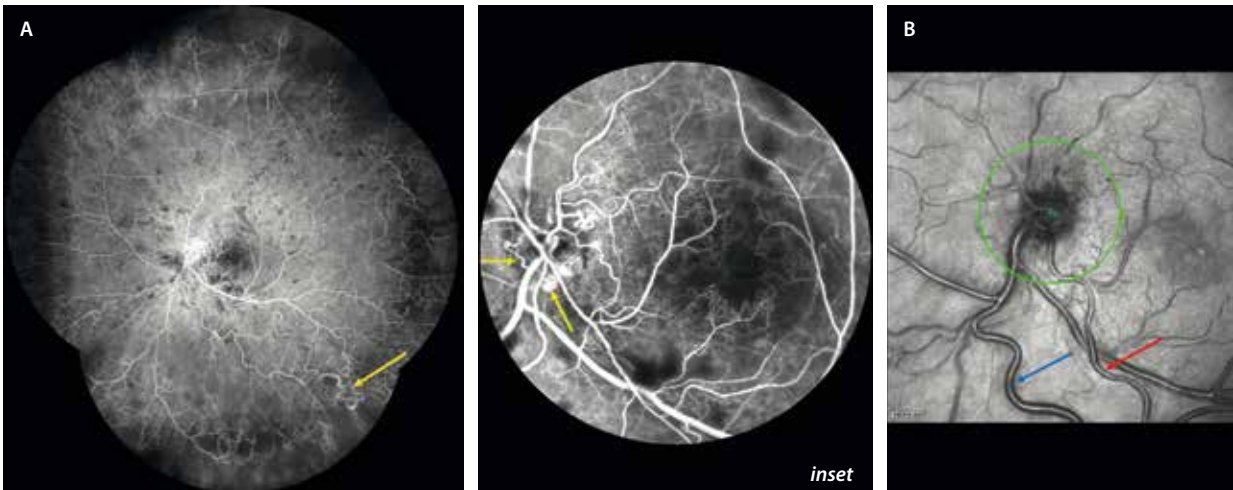


Figura 27. Malformación arteriovenosa de tipo 3. Las imágenes corresponden al caso **A)** de la figura 24. **A)** Angiografía con fluoresceína de campo amplio donde se evidencia la isquemia generalizada, así como la presencia de otras comunicaciones arteriovenosas periféricas (flecha amarilla). A nivel del polo posterior hay una hipoperfusión con agrandamiento de la zona avascular foveal (*inset*) y presencia de colaterales a nivel del nervio óptico (flechas amarillas, *inset*), secundarias al proceso oclusivo. **B)** La imagen cercana a la infrarroja muestra cómo la reflectividad de la pared venular (flecha azul) puede ser casi indistinguible de la arterial (flecha roja), habiendo un claro proceso de arterialización venosa.

- Son lesiones globulares de color grisáceo, rosa pálido o rojizas, que pueden mostrar un aspecto telangiectásico a modo de «pelotón de pequeños vasos» (fig. 28A y 28B). Tiene vasos nutricios de calibre normal y sin tortuosidad ni dilatación asociada, a diferencia de los hemangiomas capilares retinianos.
- La localización más frecuente es la periferia temporal inferior. En el caso de los secundarios, suelen aparecer en las áreas afectadas, sobre todo en torno a cicatrices pigmentadas.
- La AGF puede mostrar las lesiones como áreas hiperfluorescentes que en el fondo de ojo pasan más desapercibidas (fig. 28C).
- Complicaciones asociadas:
 - Exudación intrarretiniana y subretiniana (80%), que puede ser extensa, llegando a afectar al polo posterior. Es muy frecuente la exudación lipídica alrededor del tumor y en zonas alejadas del tumor como la mácula, ofreciendo un aspecto de enfermedad de Coats o *Coats-like*.
 - Desprendimiento de retina exudativo (50%).
 - Hiperplasia del EPR (50%).
 - Membrana epirretiniana o fibrosis (*pucker macular*) (31%).
 - Edema macular (18%).

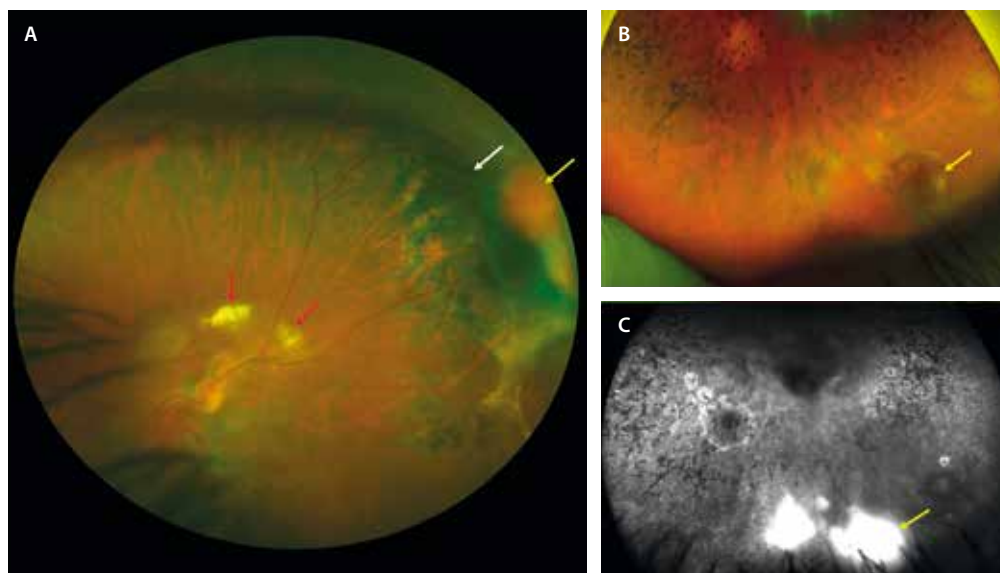


Figura 28. Tumor vasoproliferativo retiniano. A) Retinografía de un primer caso de un tumor vasoproliferativo que se ve como una lesión anaranjada (flecha amarilla) que aparece en el margen de una cicatriz periférica temporal superior. Se observa un vaso nutricional de calibre normal hacia la lesión (flecha blanca). Destaca la hiperplasia del epitelio pigmentario de la retina reactiva alrededor, así como la presencia de exudación dura en la arcada temporal superior, más posterior a la localización de la lesión (flecha roja). B) Retinografía de un segundo caso de un tumor vasoproliferativo secundario a retinitis pigmentosa. Destaca la presencia de espículas óseas, así como una lesión rojiza telangiectásica en la periferia temporal inferior (flecha amarilla). C) En la angiografía con fluoresceína, esa lesión es hiperfluorescente (flecha amarilla) con mínima fuga tardía, correspondiendo a una lesión de naturaleza vascular.

- Pueden ser asintomáticos, pero normalmente hay pérdida de agudeza visual secundaria a las complicaciones exudativas detalladas.

Tumores gliales

Hamartoma astrocítico

El hamartoma astrocítico retiniano (HAR) es un tumor benigno poco frecuente que se origina en los astrocitos de la capa de fibras nerviosas de la retina. Esta lesión se asocia a afecciones genéticas como el complejo de esclerosis tuberosa, o enfermedad de Bourneville, y la neurofibromatosis tipo 1, pero también puede aparecer en personas por lo demás sanas. A menudo se descubre de forma casual²³.

Características clínicas

Se manifiesta como una masa de color amarillo grisáceo, sésil, ligeramente elevada o multinodular. Puede estar calcificada, adquiriendo un aspecto más brillante.

Pese a que puede aparecer en cualquier localización del fondo de ojo, se manifiesta con mayor frecuencia cerca del nervio óptico, en el área macular y en el cuadrante nasal²³.

Tradicionalmente, estas lesiones se han dividido en tres tipos basándose en el aspecto fundoscópico²³:

- Tipo 1: el más común, suele aparecer como una lesión plana y translúcida. Puede pasar desapercibida, especialmente si es pequeña o periférica (fig. 29A).

- Tipo 2: caracterizado por su aspecto nodular, similar a una mora (fig. 30A), debido a la calcificación, siendo así más visible en fondo de ojo.
- Tipo 3: presenta características mixtas, con componentes planos y nodulares.

Asociaciones sistémicas²³

- Los HAR, aunque pueden aparecer de forma esporádica, se relacionan habitualmente con el complejo de esclerosis tuberosa o enfermedad de Bourneville, de herencia autosómica dominante. Estos pacientes presentan hamartomas en diversas partes del cuerpo, entre ellas, la retina.
- Con menor frecuencia, también se asocian con la neurofibromatosis tipo 1.

Diagnóstico

- OCT: permite identificar HAR que no son visibles en la fundoscopia. Se observan como un engrosamiento hiperreflectivo de la capa de fibras nerviosas de la retina (fig. 29C). Por norma general, aparecen los denominados espacios ópticamente vacíos, que dan a estas lesiones un aspecto «apolillado» (fig. 30E). Estos corresponden a calcificaciones o cavidades intralesionales. Los tumores calcificados de mayor tamaño tienden a presentar espacios ópticamente vacíos más grandes.

Se ha propuesto una clasificación basada en la OCT de dominio espectral, que permite diferenciar entre cuatro subtipos de HAR, cada uno con sus caracterís-

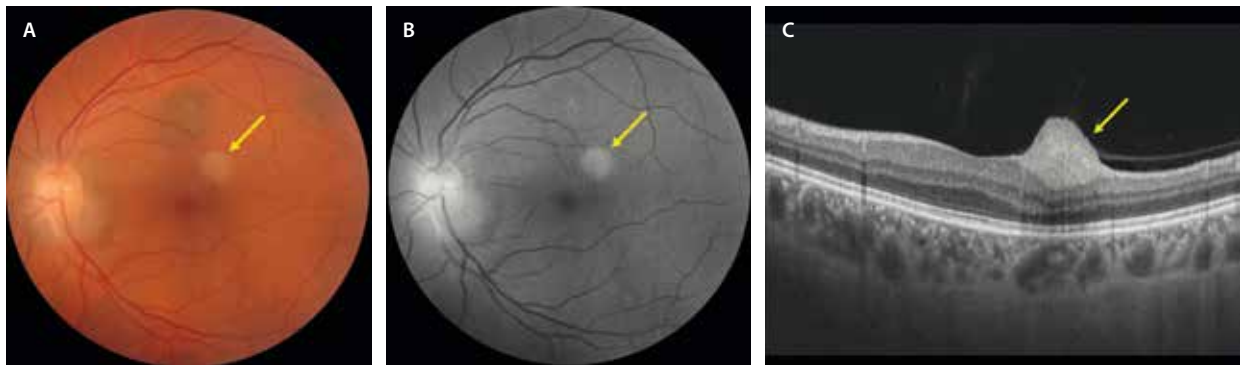


Figura 29. Hamartoma astrocítico tipo 1. A) Retinografía que muestra una lesión pálida y traslúcida en el polo posterior (flecha amarilla). B) La imagen aneritra permite resaltarla (flecha amarilla). C) La tomografía de coherencia óptica muestra el hamartoma astrocítico como una lesión hiperreflectiva homogénea a nivel de la capa de fibras nerviosas (flecha amarilla), perfectamente aislada del resto de las estructuras retinianas.

ticas, y que asocian diferentes patologías dentro de la esclerosis tuberosa²³:

- Tipo 1: planos y en el seno de la capa de fibras nerviosas de la retina (fig. 29).
- Tipo 2: ligera elevación con tracción vitreoretiniana y desorganización de capas internas. Asociación a placas fibrosas cutáneas.
- Tipo 3: áreas en «sacabocados» con aspecto moruliforme por la calcificación intralesional (fig. 30). Asociación con *astrocytoma subependymal* de células gigantes.
- Tipo 4: cavidades intralesionales ópticamente vacías. Asociación con linfangiomatosis pulmonar.
- AF: habitualmente los HAR son hipoautofluorescentes, mostrando hiperautofluorescencia en las áreas de calcificación (fig. 30C)²³.
- Imagen infrarroja: mejora significativamente la detección de HAR en comparación con la fundoscopia (fig. 30D). Por ese motivo, en ocasiones, una imagen multicolor detalla mejor la lesión que una retinografía convencional (fig. 30B). Sin embargo, la OCT de dominio espectral sigue siendo la técnica más sensible.

Revela lesiones hiporreflectivas con márgenes bien definidos²³.

Presunto hamartoma astrocítico pericapilar

Recientemente se ha descrito esta entidad, que se considera independiente del HAR clásico porque muestra características únicas (tabla 3)²⁴:

- Se presenta fuera del área macular y peripapilar, adyacente a los vasos.
- Al igual que en los HAR, en la OCT se observa un engrosamiento de la capa de fibras nerviosas de la retina con una desorganización variable de las capas retinianas. Sin embargo, en los presuntos hamartomas astrocíticos pericapilares, este engrosamiento se extiende a la capa nuclear interna, lo que parece demostrar un origen embrionario distinto a los HAR. Otra característica diferenciadora es la presencia de puntos hiperreflectivos a nivel de la capa nuclear interna y plexiformes adyacentes²⁴.
- Son hipoautofluorescentes²⁴.

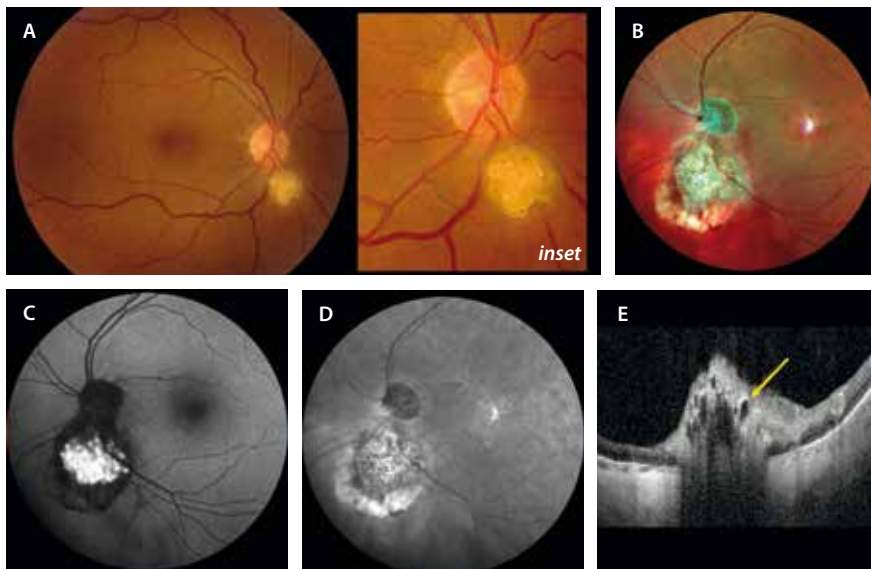


Figura 30. Hamartomas astrocíticos tipo 2 en la retinografía y tipo 3 en la tomografía de coherencia óptica. A) Retinografía que muestra una lesión moruliforme amarillenta y brillante peripapilar inferior (inset). B) Otro caso diferente donde la imagen multicolor permite ver la reflectividad interna de las estructuras del tumor peripapilar inferior. C) En la autofluorescencia destaca la hiperautofluorescencia de la lesión por su naturaleza cálcica. D) La imagen infrarroja, al igual que la imagen multicolor, permite apreciar bien las estructuras moruliformes del tumor. E) La tomografía de coherencia óptica muestra una lesión de reflectividad heterogénea con múltiples cavidades internas o espacios ópticamente vacíos correspondientes al calcio (flecha amarilla).

Tabla 3. Diferencias entre hamartoma astrocítico retiniano y presunto hamartoma astrocítico pericapilar

	Hamartoma astrocítico retiniano	Presunto hamartoma astrocítico pericapilar
Localización	<ul style="list-style-type: none"> • Macular • Peripapilar 	<ul style="list-style-type: none"> • Fuera del área macular • Peripapilar
Autofluorescencia	<ul style="list-style-type: none"> • Hiperautofluorescentes si asocian calcificación 	<ul style="list-style-type: none"> • Siempre hipoautofluorescentes
Tomografía de coherencia óptica	<ul style="list-style-type: none"> • Engrosamiento en la capa de fibras neuroretinianas 	<ul style="list-style-type: none"> • Engrosamiento de la capa de fibras neuroretinianas y capa nuclear interna • Puntos hiperreflectivos en la capa nuclear interna

Tumores de aspecto óseo

Osteoma corioideo

El osteoma es un tumor osificado localizado en la coroides. Suele presentarse en mujeres jóvenes sanas entre la segunda y tercera década de vida, aunque también se observa en hombres y niños. Es típicamente unilateral (80%) y solitario²⁵.

Características clínicas²⁵

- Se manifiesta como lesiones placoides amarillentas, profundas y con bordes más o menos precisos y poligonales (fig. 31A, *inset*). Su coloración varía en función de la composición (calcificado o descalcificado).
- Habitualmente se observan en el área yuxtapapilar, peripapilar o a nivel macular.
- En la mayoría de los casos, los pacientes están asintomáticos. Sin embargo, algunos pacientes asocian

pérdida visual (desde leve hasta severa) por complicaciones asociadas a la compresión de la CC por el osteoma, normalmente en fase descalcificada:

- Atrofia de capas externas y EPR con la presencia de tubulaciones de la retina externa.
- MNV secundaria.

Características en la imagen multimodal

- Retinografía a color y AF²⁵: son dos pruebas fundamentales para categorizar el osteoma. Según esté más o menos calcificado, las características de imagen cambian:
 - Osteomas calcificados:
 - Tienen un color amarillo-anaranjado (fig. 31A, *inset*).
 - La AF es normal, no muestra cambios (fig. 31C).
 - Osteomas descalcificados:
 - Tienen un color blanco-amarillento.

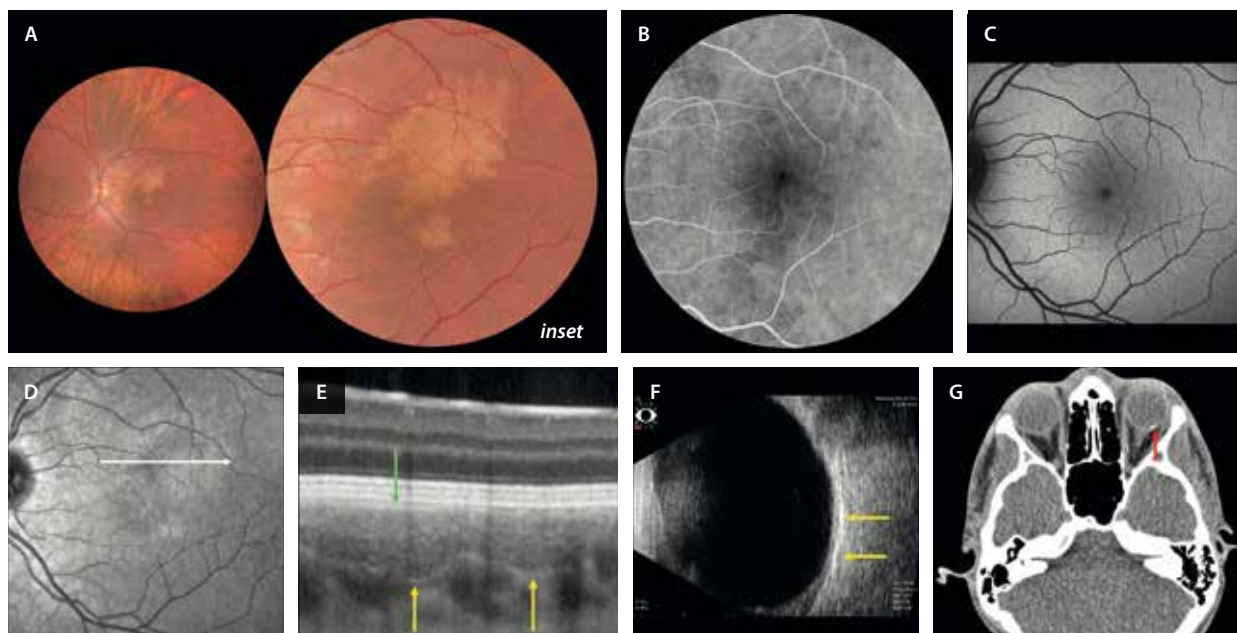


Figura 31. Osteoma corioideo calcificado. A) La retinografía muestra una lesión anaranjada placoides con bordes poligonales (*inset*). B) En la angiografía con fluoresceína se observa una lesión hipofluorescente. C) La autofluorescencia es normal. D) La imagen infrarroja no destaca la lesión. E) En el corte de la tomografía de coherencia óptica, se aprecia una lesión esponjiforme con un borde posterior hiperreflectivo que aísla la placa del resto de la coroides (flechas amarillas) y que adelgaza la coriocapilar (flecha verde). F) La ecografía ocular destaca áreas de alta reflectividad (flechas amarillas) con poca sombra posterior. G) Sin embargo, la tomografía computarizada destaca una placa de densidad ósea (flecha roja).

- La AF muestra cambios hipoautofluorescentes e hiperautofluorescentes.
- OCT: es fundamental buscar siempre el tejido hiperreflectivo esponjiforme o laminar²⁵. Hallazgos:
 - Zonas calcificadas: patrón esponjiforme o laminar bien delimitado (fig. 31E).
 - Zonas descalcificadas: hiperreflectividad homogénea y adelgazamiento o ruptura de las capas externas suprayacentes. En estas zonas, también se pueden identificar áreas focales de excavación coroidea.
- OCT-A: ayuda a descartar la presencia de una MNV secundaria en casos de fluido subretiniano o de material hiperreflectivo subretiniano (SHRM).
- AGF y AVI: las lesiones óseas se ven como lesiones hipofluorescentes (fig. 31B) e hipocianescentes, respectivamente. Sin embargo, son especialmente útiles para detectar la presencia de una MNV secundaria²⁵.
- Ecografía ocular y tomografía computarizada: son muy útiles para apoyar el diagnóstico de sospecha en casos de duda²⁵.
 - Ecografía: se observa la presencia de placas de alta reflectividad con sombra acústica posterior en las zonas de calcificación (fig. 31F).
 - Tomografía computarizada: confirma la presencia de hueso dentro de la lesión y ayuda a descartar otros tumores intraoculares (fig. 31G).

Calcificaciones esclerocoroideas

Las calcificaciones esclerocoroideas son una afección ocular poco frecuente, normalmente benigna, caracteri-

zada por el depósito de calcio en la esclera y, secundariamente, en la coroides. Normalmente son un hallazgo casual en pacientes adultos de edad avanzada, siendo la media 70 años²⁶.

Características clínicas²⁶

- Las calcificaciones esclerocoroideas se presentan como lesiones subretinianas elevadas, irregulares, de color blanco-amarillento, que suelen aparecer en la periferia media superotemporal del fondo de ojo.
- Pueden ser aisladas y unilaterales (fig. 32A), pero también pueden ser multifocales y manifestarse en forma de placa, teniendo un aspecto pseudotumoral (fig. 33A, 33C1 y 33C2). Normalmente, se localizan en áreas correspondientes a venas vorticosas, pudiendo guardar una relación con el flujo turbulento que hay en torno a estas.

Asociaciones sistémicas²⁶

Aunque la mayoría de los casos son idiopáticos, las calcificaciones esclerocoroideas pueden estar asociadas a anomalías sistémicas en el metabolismo del calcio-fósforo o del magnesio, como:

- Hiperparatiroidismo.
- Intoxicación por vitamina D.
- Insuficiencia renal.
- Síndromes de Gitelman o Bartter.

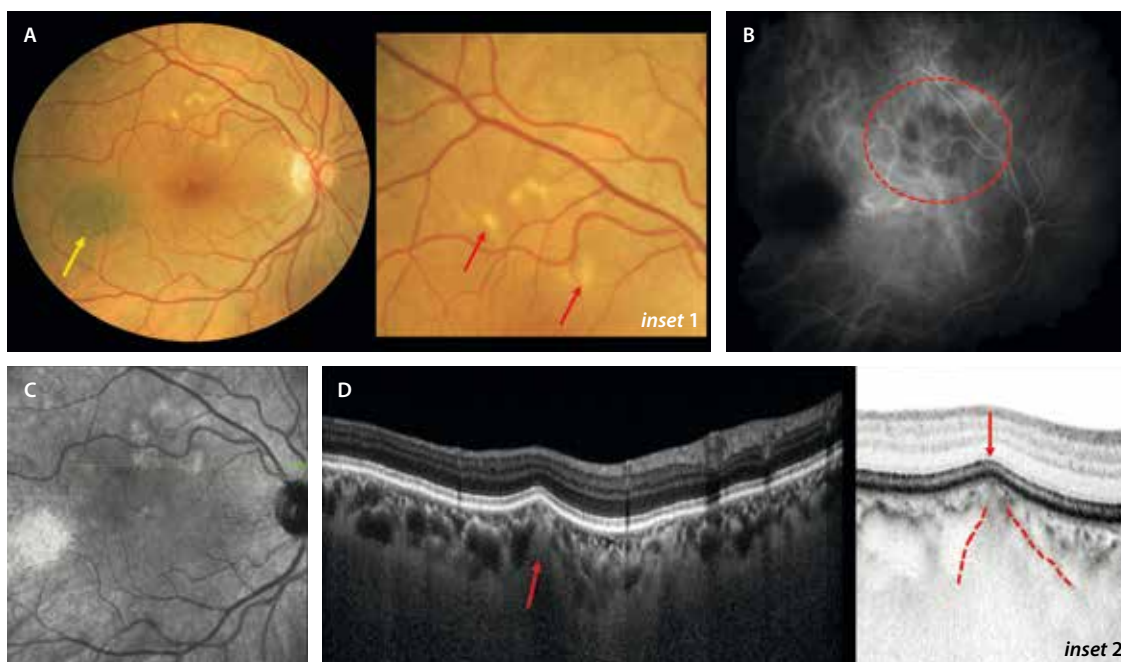


Figura 32. Calcificaciones esclerocoroideas aisladas. **A)** La retinografía destaca las calcificaciones como lesiones amarillentas a nivel paramacular superior (flechas rojas, *inset 1*). Se aprecia un nevus coroideo (flecha amarilla). **B)** En la angiografía con verde de indocianina se ven como áreas hipocianescentes. **C)** La imagen infrarroja destaca las lesiones como hiperreflectivas. **D)** En el corte de la tomografía de coherencia óptica que pasa por una zona de calcificación (flecha verde en **C**), se aprecia una lesión escleral isorreflectiva/hiperreflectiva (flecha roja) que protruye produciendo una imagen de «pico» (líneas y flecha rojas en *inset 2*) con compresión de la coriocapilar, pero sin generar cambios en las capas externas.

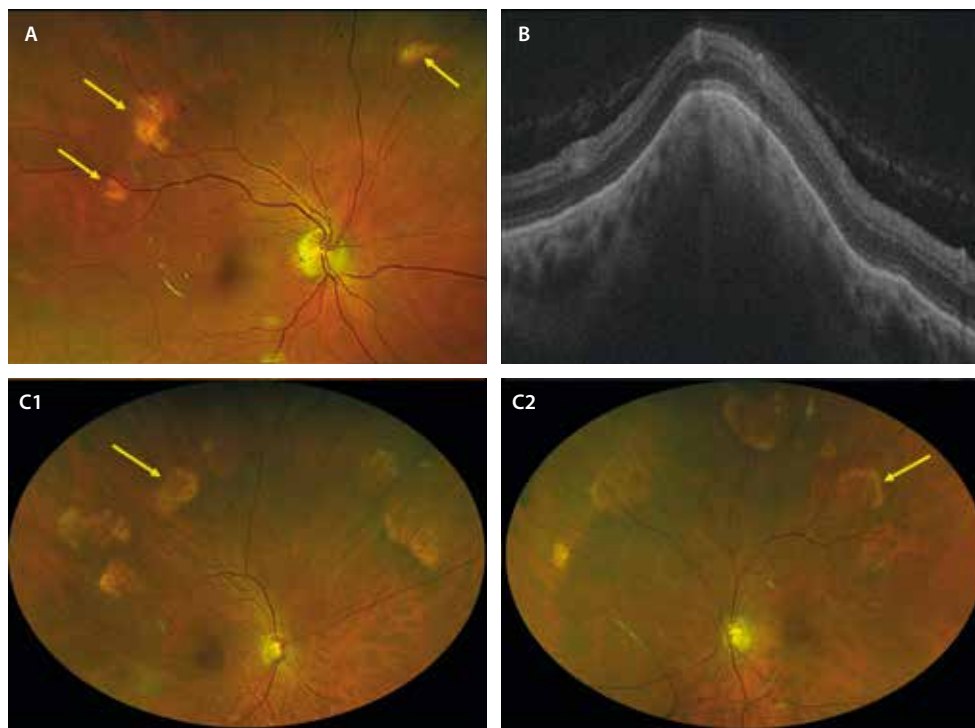


Figura 33. Calcificaciones esclerocoroideas multifocales. **A)** La retinografía muestra calcificaciones amarillentas más abigarradas, incluso placoides y multifocales (flechas amarillas). **B)** En la tomografía de coherencia óptica de nuevo se aprecia una lesión sólida escleral que protruye sobre las capas superiores dando esa imagen de «pico rocoso». **C1 y C2)** Las retinografías de campo amplio muestran un caso bilateral con depósitos de calcio amarillento con forma de placa y aspecto pseudotumoral (flechas amarillas).

Características en la imagen multimodal

- OCT/SS-OCT/EDI: se aprecian lesiones sólidas a nivel escleral que protruyen sobre las capas superiores, dando lugar a una imagen en forma de «pico» o «borde rocoso», produciendo un adelgazamiento de la coroides

suprayacente y una alteración variable de las capas externas de la retina (figs. 32D y 33B)²⁶.

- Ecografía: se evidencian lesiones hiperecoicas con sombra acústica, que confirman la calcificación²⁶.
- Tomografía computarizada: aparecen áreas hiperdensas (calcificadas) en la esclera/coroides²⁶.

Bibliografía

1. Verbeek S, Dalvin LA. Advances in multimodal imaging for diagnosis of pigmented ocular fundus lesions. *Can J Ophthalmol*. 2024; 59(4):218-33.
2. Fung AT, Pellegrini M, Shields CL. Congenital hypertrophy of the retinal pigment epithelium: enhanced-depth imaging optical coherence tomography in 18 cases. *Ophthalmology*. 2014;121(1):251-6.
3. Wang H, Ly A, Yapp M, Assaad N, Kalloniatis M. Multimodal imaging characteristics of congenital grouped hyper- and hypo-pigmented fundus lesions. *Clin Exp Optom*. 2020;103(5):641-7.
4. Ramtohul P, Cabral D, Curcio CA, Freund KB. High-resolution spectral domain optical coherence tomography of congenital grouped albinotic spots. *Retina*. 2022;42(9):e41-2.
5. Deibert B, Ferris L, Sanchez N, Weishaar P. The link between colon cancer and congenital hypertrophy of the retinal pigment epithelium (CHRPE). *Am J Ophthalmol Case Rep*. 2019;15:100524.
6. Papastefanou VP, Vázquez-Alfageme C, Keane PA, Sagoo MS. Multimodality imaging of torpedo maculopathy with swept-source, en face optical coherence tomography and optical coherence tomography angiography. *Retin Cases Brief Rep*. 2018;12(2):153-7.
7. Shields CL, Shields JA, Marr BP, Sperber DE, Gass JDM. Congenital simple hamartoma of the retinal pigment epithelium: a study of five cases. *Ophthalmology*. 2003;110(5):1005-11.
8. Gupta R, Fung AT, Lupidi M, Pappuru RR, Nayak S, Sahoo NK, et al. Peripapillary versus macular combined hamartoma of the retina and retinal pigment epithelium: Imaging characteristics. *Am J Ophthalmol*. 2019;200:263-9.
9. Shields CL, Dalvin LA, Ancona-Lezama D, Yu MD, Di Nicola M, Williams BK Jr, et al. Choroidal nevus imaging features in 3,806 cases and risk factors for transformation into melanoma in 2,355 cases: THE 2020 Taylor R. Smith and Victor T. Curtin lecture. *Retina*. 2019;39(10):1840-51.
10. Shields CL, Kaliki S, Rojanaporn D, Ferenczy SR, Shields JA. Enhanced depth imaging optical coherence tomography of small choroidal melanoma: comparison with choroidal nevus: Comparison with choroidal nevus. *Arch Ophthalmol*. 2012;130(7):850-6.
11. Soliman N, Mamdouh D, Elkordi A. Choroidal melanoma: A mini review. *Medicines (Basel)*. 2023;10(1):11.
12. Shields JA, Demirci H, Mashayekhi A, Eagle RC Jr, Shields CL. Melanocytoma of the optic disk: A review. *Indian J Ophthalmol*. 2019; 67(12):1949-58.

13. Augsburger JJ, Brooks CC, Correa ZM. Isolated choroidal melanocytosis: clinical update on 37 cases. *Arbeitsphysiologie*. 2020; 258(12):2819-29.
14. Pellegrini M, Shields CL, Arepalli S, Shields JA. Choroidal melanocytosis evaluation with enhanced depth imaging optical coherence tomography. *Ophthalmology*. 2014;121(1):257-61.
15. Shields CL, Kalafatis NE, Gad M, Sen M, Laiton A, Silva AMV, et al. Metastatic tumours to the eye. Review of metastasis to the iris, ciliary body, choroid, retina, optic disc, vitreous, and/or lens capsule. *Eye (Lond)*. 2023;37(5):809-14.
16. Di Khor H, Lott PWP, Lim YW, Devan D, Iqbal T. The role of multimodal ophthalmic imaging in diagnosing choroidal metastasis. *Int Ophthalmol*. 2025;45(1):339.
17. Konstantinidis L, Damato B. Intraocular metastases--A review. *Asia Pac J Ophthalmol (Phila)*. 2017;6(2):208-14.
18. Dalvin LA, Lim L-AS, Chang M, Udyaver S, Mazloumi M, Vichitvejpaisal P, et al. Circumscribed choroidal hemangioma: Clinical features and outcomes by age category in 458 cases. *Saudi J Ophthalmol*. 2019;33(3):219-28.
19. Lupidi M, Centini C, Castellucci G, Nicolai M, Lassandro N, Cagini C, et al. New insights on circumscribed choroidal hemangioma: "bench to bedside". *Arbeitsphysiologie*. 2024;262(4):1093-110.
20. Singh AD, Shields CL, Shields JA. Von Hippel-Lindau disease. *Surv Ophthalmol*. 2001;46(2):117-42.
21. Breazzano MP, Ledesma-Gil G, Essilfie JO, Bacci T, Pandey A, Yannuzzi LA. Retinal racemose hemangioma (retinal arteriovenous communication) diagnosed and managed with multimodal imaging. *Retin Cases Brief Rep*. 2023;17(3):279-84.
22. Rennie IG. Retinal vasoproliferative tumours. *Eye (Lond)*. 2010;24(3):468-71.
23. Pichi F, Massaro D, Serafino M, Carrai P, Giuliari GP, Shields CL, et al. Retinal astrocytic hamartoma: optical coherence tomography classification and correlation with tuberous sclerosis complex. *Retina*. 2016;36(6):1199-208.
24. Ledesma-Gil G, Essilfie J, Onishi A, Wald KJ, Fisher YL, Fawzi AA, et al. Presumed retinal pericapillary astrocytic hamartoma: multimodal imaging findings of a novel hamartomatous lesion. *Br J Ophthalmol*. 2021;105(12):1711-5.
25. Zhang L, Ran Q-B, Lei C-Y, Zhang M-X. Clinical features and therapeutic management of choroidal osteoma: A systematic review. *Surv Ophthalmol*. 2023;68(6):1084-92.
26. Mitamura M, Kase S, Ishida S. Multimodal imaging in sclerochoroidal calcification: a case report and literature review. *BMC Ophthalmol*. 2020; 20(1):248.

ISBN: 978-84-7429-840-6



9 788474 298406

editorialglosa



Asociación Oftalmológica del Norte

